справочник по клинической генетике

СПРАВОЧНИК ПО КЛИНИЧЕСКОЙ ГЕНЕТИКЕ

ПОД ОБЩЕЙ РЕДАКЦИЕЙ

профессора *Л. О. БАДАЛЯНА*

ИЗДАТЕЛЬСТВО «МЕДИЦИНА»
МОСКВА — 1971

УДК 616-056.7(031)

АННОТАЦИЯ

Справочник по клинической генетике содержит основные сведения по важнейшим наследственным болезням, генетически обусловленным синдромам и врожденным аномалиям. Описываются наследственные болезни обмена веществ, заболевания внутренних органов, неврологические синдромы, наследственная патология эндокринной системы, синдромы, обусловленные хромосомными аномалиями, а также врожденные уродства и пороки развития. Освещена роль наследственности в возникновении ряда заболеваний.

Справочник предназначен для широкого круга практических врачей — педиатров, терапевтов, хирургов, окулистов, дерматологов, невропатологов, психиатров, эндокринологов, специалистов по медицинской генетике и др.

АВТОРСКИЙ КОЛЛЕКТИВ

БАДАЛЯН Л. О. — профессор, зав. кафедрой нервных болезней педиатрического факультета и руководитель научно-исследовательской группы по медицинской генетике II МОЛМИ.
БАРАШНЕВ Ю. И. — доктор мед. наук, зав. отделом генетики Московского НИИ педиатрии МЗ РСФСР.
ВЕЛЬТИЩЕВ Ю. Е. — профессор, директор Московского НИИ педиатрии и детской хирургии МЗ РСФСР.
ГУСЕВА М. Р. — сотрудник кафедры детской офтальмологии II МОЛМИ.
ЖУКОВСКИЙ М. А. — профессор, зав. детским отделением Института эндокринологии и химии гормонов АМН СССР.
ИСАЕВА Л. А. — профессор, зав, кафедрой детских болезней I МОЛМИ.
ИСАКОВ Ю. Ф. — профессор, зав. кафедрой детской хирургии II МОЛМИ.
КИСЛЯК Н. С. — профессор, зав. кафедрой факультетской педиатрии II МОЛМИ.
КНЯЗЕВ Ю. А. — доктор мед. наук, зав. лабораторией гормонально-обменной диагностики II МОЛМИ.
КОВАЛЕВСКИЙ Е. И. — профессор, зав. кафедрой детской офтальмологии II МОЛМИ.
КОВАЛЕВ В. В. — профессор, зав. кафедрой детской психиатрии ЦОЛИУ врачей.
КОРОЛЕВА И. А. — ст. научный сотр. лаборатории медицинской генетики II МОЛМИ.
ЛЕБЕДЕВ А. А. — засл. деятель науки, профессор, зав. кафедрой акушерства и гинекологии педиатрического факультета II МОЛМИ.
МАЛИНОВСКИЙ А. А. — профессор кафедры биологии и генетики медико-биологического факультета II МОЛМИ.
ПОПОВА Т. Т. — доцент кафедры акушерства и гинекологии педиатрического факультета II МОЛМИ.
СКРИПКИН Ю. К. — профессор, зав. кафедрой кожных болезней II МОЛМИ.
СОМОВ Б. А. — профессор кафедры кожных болезней II МОЛМИ.
ТАБОЛИН В. А. — профессор, зав. кафедрой госпитальной педиатрии II МОЛМИ.
ТИМОНИНА О. В. — сотрудник кафедры нервных болезней педиатрического факультета II МОЛМИ.
ЩЕРБАТОВ И. И. — засл. деятель науки, профессор, зав. кафедрой детской оториноларингологии II МОЛМИ.
ЮРЕНЕВ П. Н. — засл. деятель науки, профессор, зав. кафедрой внутренних болезней педиатрического факультета II МОЛМИ.

$\frac{5-1}{227-71}$

ПРЕДМЕТНЫЙ УКАЗАТЕЛЬ

Абдерхальдена — Кауфмана болезнь 219
Абдерхальдена — Фанкони синдром 91
Аблефария 5
Агаммаглобулинемия 5
— алимфоцитарная аутосомнорецессивная 6
Агликогеноз 6
Агранулоцитоз 156
— детский генетический 156
— циклический рецидивирующий 155
Аденозинтрифосфатазы дефицит 21
Аддисона — Бирмера анемия 126
Адинамии-гиперкалиемии синдром 163
Адреногенитальный синдром 7
Айриса болезнь 155, 167
Акаталазия 8
Акантоз с пигментной дегенерацией сетчатки глаз и атаксией 5
Акрокератоз верруциформный 98
— бородавчатый Гопфа 229
Акрокератома наследственная 8
Акрокраниодисфалангия 9
Акроостеолиз 9
Акропигментация симметричная 9
— язвенная семейная 9
Акростеносиндактилия 9
Акроцефалосиндактилия 9
Аксельфельда синдром 10
Алакримия 10
Александера болезнь 129, 131, 132
Алимфоцитоз 10
Альберса — Шонберга болезнь 58
Альбинизм 11
Альдера лейкоцитов аномалия 125
Альстрома синдром 11
Альпорта синдром 11
Альперса синдром 145
Альфа-1 дефицит наследственный 11
Альцгеймера болезнь 12, 166, 173
Анальная атрезия с вагинальным свищом 18
Анальгезия врожденная 17
Анальбуминемия 17
Анального отверстия атрезия с вестибулярным свищом 18
Ангидроз гипотрихотический 64
Ангидроза, гипотрихоза и адонтии синдром 18
Ангиогемофилия 206
Ангиокавернома венозная 209
Ангиокератома Мибелли 18
—туловища диффузная 18
Ангиома венозная 209
— ветвистая 209
голубая 209
— плоская 232
Ангиоматоз 209, 219
— менингеальный диффузный 18
— цереброретинальный 218
Андерсена синдром 73, 168
Аневризмы внутричерепные врожденные 19
немия 156
Анемия гемолитическая врожденная 23
— — Риетти — Греппи — Микели 200
— — несфероцитарная 19
— гипопластическая семейная 23
— — врожденная Даймонда — Блекфана 22
— дрепаноцитарная 24
— микросфероцитарная гемолитическая Миньковского — Шоффара 23
— примахиновая 20
— серповидноклеточная 24,47
— Фанкони наследственная апластическая 24
— эритроцитарная идиопагическая хроническая 22
Аниридия 69, 179
Анкилоблефарон 41
Анофтальм 25
— и микрофтальм с орбитальной кистой 65
Альстрема — Ользена синдром 182
Амавротическая идиотия 13, 191
Амилоидоз кожи 117
Амиоплазии врожденной синдром 27
Амиотония врожденная 15
Амиотрофия невральная 15
— прогрессирующая 16
Амиотрофический боковой склероз 16
Аорты коарктация 25
Аперта синдром 9, 39, 78
Аплазия эритроцитарная первичная 22
Апраксии глазодвигательной врожденный синдром 26
Арана — Дюшена болезнь 16
Арахнодактилия 136
Аргининянтарная аминоацидурия 26
Арнольда — Киари синдром 26, 33
Артериальный проток открытый 162
Артрогрипоз 27, 37
Артроостеоонизодисплазия наследственная 27
Астено-бульбарный паралич 138
Астигматизм 28
Атаксии-арефлексии наследственный синдром 31
Атаксии-катаракты-карликовости-умственной отсталости синдром 32
Атаксия наследственная 78
— мозжечковая доминантная 29
— полиневритическая 29
— спинальная мозжечковая наследственная 29
— телеангиэктазия 30
Атеросклероз 32
Атетоз двойной 32
Атрофия ядер VI и VII пары черепномозговых нервов врожденная 33
Афазии-агнозии-апраксии синдром 165
Афакия врожденная 215
Афибриногенемия 33
Ахондроплазия 34
Ахроматопия 34
Ацидоз почечный канальцевый 35
— — новорожденных 35

Ацилдегидрогеназы недостаточность 36
Ашера синдром 36

Базилярной инвагинации синдром 26
Барандуна тип гипогаммаглобулинемии 61
Барани синдром 41
Бедра вывих врожденный 36
Бейлера болезнь 224
Бекка саркоидоз 126
Беккера — Ройтера синдром 38
Бера синдром 67, 78
— желтого пятна семейная тапеторетинальная дегенерация 100
— зрительных нервов атрофия семейно-наследственная 104
Берардинелли синдром 143
Бернарда — Сулье болезнь 206
Берьессона синдром 38
Беска синдром 38
Беста макулярная дегенерация 100
— сетчатки тапеторетинальная дегенерация врожденная или инфантильная 194
Билмонда синдром 17
Биндера синдром 96
Бисальбуминемия 17
Блегведа — Хстаусона синдром 75
Блоха — Сульцбергера синдром 19, 56, 154
Боковой амиотрофический склероз 151
Борьессона синдром 38
Брахидактилии сферофакии наследственный синдром 38, 136
Бремера синдром 39
— Фукса миелодизрафия 39
Брока ихтиозиформный дерматоз 110
— эритродермия 9, 170
Брутона болезнь 5
Буллезный эпидермолиз 229
Бульбарно-офтальмоплегическая форма миопатии 150
Бурневилля болезнь 105
— Прингля болезнь 207
Бэкуина — Эйджера синдром 162
Бюкслера роговицы дегенерация семейная 185
Бюргера — Грютца болезнь 38
Ваарденбурга—Клейна синдром 74
Вагнера болезнь 39
Ван Богарта — Де Ври синдром 18
Ван Богарта — Озе синдром 226
Ван Богарта — Шерера — Эпштейна синдром 213
Ван дер Хеве синдром 75, 162, 227
Васкулит геморрагический 39
Вебера синдром 138
Вебера — Кокейна синдром 229
Вегетативной дисфункции наследственно-семейный синдром 40
Век заворот 41
— колобома 41,67
— сращение врожденное 41
Верднига — Гоффмана болезнь 148
Верльгофа болезнь 207
Вернера синдром 19, 226
Вестибулярный семейный синдром 41
Вестфаля болезнь 163
Вестфаля — Штрюмпеля болезнь 51
Вилдерванка синдром 223
Виллебранда болезнь 206
Вилочковой и паращитовидной желез аплазия 96
Вильсона — Коновалова болезнь 51
Вискотта — Олдрича синдром 42
Витилиго 42
Влагалища аплазия 43
Волчанка красная 118
— — семейная 43
Вольмана болезнь 44
Вывих врожденный головки лучевой кости 135
— — бедра 36
Выкидыши самопроизвольные 45

Галактоземия 45, 91
Галлевордена — Шпатца болезнь, 129, 130
Гаммана — Рича синдром 126
Гамсторпа болезнь 141, 163
Гаргоилизм 145
Гарднера синдром 170
Гартнупа болезнь 155
Гемиангиэктазия гипертрофическая 198
Гемиатрофия лица прогрессирующая 46
Гемикрания 139
— мозжечковая 41
Гемералопия врожденная 197, 199
Гемогения 207
Гемоглобинозы 46
Гемоглобинопатии 46
Гемолитическая болезнь новорожденных 47
Геморрагический телеангиэктатический синдром 49
Гемофилия 34, 50, 55, 56
— A, B, C, D 50
— сосудистая 206
Генодерматоз конечностей склероатрофический и кератодермический 51
Гепатоцеребральная дистрофия 51, 92, 204
Герингама синдром 16
Гиалоидо-ретинальная дегенерация 39
Гибсона I тип метгемоглобинемии 22
Ги — Гентера — Гебнера болезнь 217
Гидрооксипролинемия 11
Гидроаденомы из перемещенных зачатков потовых желез и каналов 53
Гидрооксикинуренинурия 53
Генеля синдром 16
Гипоальдостеронизм 60
— вторичный 62
— транзиторный 61
Гипогаммаглобулинемия идиопатическая 61
Гипогликемия идиопатическая семейная 61
Гипопаратиреоидизм 141
Гипопроакцелеринемия 62
Гипопроконвертинемия 62
Гипопротеинемия эссенциальная 62
Гипотрихоз наследственный 64
Гипотиреоз семейный 63
Гипофизарный нанизм 224
Гипофосфатазия 64
Гипофосфатемическая тубулопатия 210
Гипераммонемия 53, 171
Гипербилирубинемия негемолитическая наследственная с ядерной желтухой 53

Гипербилирубинемия юношеская идиопатическая семейная 54
Гипервалинемия 55
Гипергепаринемия 55
Гиперкалиемия 60
Гиперкальциемии и остеосклероза синдром 56
Гиперкератоз-гиперпигментация 56
Гиперкератоз Кирле 114
Гиперлипемия 38
Гиперлипидемия 133, 134, 144
Гиперметионинемия 57
Гиперметропия 57
Гиперостоз генерализованный с пахидермией 58
— кортикальный генерализованный семейный 58
Гиперпаратиреоидизм 56
Гиперсаркозинемия 58
Гипертоническая болезнь 59
Гиперохолестеринемия наследственно-семейная 60
Гиперурикемия 59
Гиппеля — Линдау болезнь 19, 195, 199, 218
Гирке болезнь 72
Гиршпрунга болезнь 90
Гистидинемия 65
Глаз кистозный 65
— малый 65
Глазное дно желто-пятнистое 66
Глазного дна альбинизма и желтого пятна гипоплазии синдром 66
— яблока и глазницы дермоидная киста 67
Глазо-зубо-пальцевой синдром 67
Глаукома 75
— врожденная 67
— первичная 69
Гликогеновая болезнь 72
Гликогеноз 72, 148
— генерализованный идиопатический 73
— диффузный с циррозом печени 73
— нефромегальный 72
— печени 73
Глицинемия 74
Глициноз 74
Глухоты и частичного альбинизма врожденный синдром 74
Глюкозо-6-фосфатдегидрогеназы дефицит 20
Глянцмана тромбастения наследственная геморрагическая 205
Голубых склер, отосклероза, патологической ломкости костей синдром 75
Гомоцистинурия 76
Гонадальный дисгенез 223
Гопфа акрокератоз бородавчатый 229
Готца — Горлина синдром 225
Гоше болезнь 74, 76, 159
Гранулоцитов ядерная асегментация 77
Гранулоцитопения циклическая 155
Гренблада — Странберга синдром 172
Гренува роговицы дегенерация узелковая 185
Грефе синдром 33
Грефе — Сьегрена синдром 78
Гроба синдром 99, 188
Грубера синдром 78
Группы крови 78
Грыжа белой линии 84
— мозговая врожденная 82
— паховая врожденная 83
— пуповинная 86
— пупочная врожденная 84
— пупочного канатика 86
— спинномозговая врожденная 85
— эмбриональная 86
Губы верхней (и неба) незаращение 87, 99
Гуда синдром 88
Гудпасче синдром 125
Гунтера синдром 147
Гуглер синдром 146
Гурлер — Пфаундлера — Гунтера болезнь 145

Даймонда — Блекфана анемия гипопластическая врожденная 22
Дакриоцистит врожденный 88
Дальнозоркость 57
Дарье болезнь 97, 170, 229
— эритродермия врожденная ихтиозиформная 232
Дауна болезнь 89, 148, 152
Дебре — Фибигера синдром 60
Де Ври синдром 91
Девственной плевы атрезия 90
Дега синдром 112
Дежерина — Сотта болезнь 153
Де Ланж синдром 148
Деменция хореическая 214
Денди — Уолкера синдром 33
Денни — Марфана синдром 136
Дерматоз Дюринга 230
Де Тони — Дебре — Фанкони синдром 91
Дефект межжелудочковой перегородки 91
Джонстона синдром 188
Диабет аминокислотный 219
— несахарный 93
— — нейрогипофизарный 92
— — почечный 93
— сахарный 46, 93, 134
— солевой почечный 95
— цистиновый семейный 219
Диатез геморрагический 50, 55, 56, 62
Ди Георга синдром 96
Дизостоз верхнечелюстно-носовой 96
— множественный 145
Дизостоз челюстно-лицевой 69
— черепно-ключично-тазовый 96
— эндохондральный 99
— — множественный наследственный 97
Диммера роговицы дегенерация решетчатая 185
Дипсомания 97
Дискератоз врожденный 97
— фолликулярный 97
Дискортицизм наследственный 7
Дисплазия окулодентодигитальная 99
— хондроэктодермальная 99
— эктодермальная врожденная 38
— эпифизарная множественная 98
— язычно-лицевая 99
Дистрофия миотоническая 149
2,3 дифосфороглицеромутазы дефицит 21
Дойна сотовидный хориоидит 191
Доногу — Ушида синдром 132
Дубина — Джонсона синдром 100
Дюринга дерматоз 230

Дюшенна псевдогипертрофическая форма миопатии 150
Eder III тип метгемоглобинемии 22
Желтого пятна тапеторетинальная дегенерация Бера 100
— — дегенерация желточноформная 99
Желтуха гемолитическая 102
— идиопатическая 100
— хроническая идиопатическая 100
— — семейная негемолитическая 101
— ядерная 102
Желудочно-кишечного тракта аномалии врожденные 121, 125, 190
Желчных ходов атрезия 102
Жильбера — Мейленграхта синдром 54
«Заячья» губа 101
Зоба и глухоты наследственный синдром 107
Зрачковая перепонка 103
Зрительного нерва атрофия врожденная или инфантильная 104
— — — Лебера 103
— — — семейно-наследственная Бера 104
— — диска аплазия 104
— — — ямка 106
— — — глазного дна друзы 105
— — — и сетчатки миелиновые волокна 105
— — колобома 106
— — псевдоневрит 106
Изовалериановая ацидемия 107
Иммунопарез, французский тип 10
— швейцарский тип 6
Интерсексуализм женский ложный 107
— истинный 108
— мужской ложный с женскими половыми органами 109
Инфантилизм психический 109
Иордана лейкоцитов аномалия 126
Истерия 109
Ихтиоз 9, 98, 126
— врожденный 9, 110
Ихтиоза, олигофрении, спастики наследственный синдром 110
—эпилепсии, инфантилизма врожденного, идиотии синдром 110
Ихтиозиформный дерматоз Брока 110
Камуратти — Энгельмана синдром 162
Канавана — ван Богарта — Бертрана болезнь 129, 130
Капилляропатия геморрагическая 206
Карбамилфосфататсинтетазы наследственная недостаточность 110
Картагенера синдром 111
Кератодермия 229
— врожденная 112
Кератоз 57, 112, 114
— наследственный ладонно-подошвенный 112
— рассеянный Ядассона — Левандовского 113
— фолликулярный серпигинирующий Лютца 113
Кератоконус 187
Кетоацидурия с умственной отсталостью 104
Кибнера синдром 229
Кишечный инфантилизм 217
Клайнфельтера синдром 114
Кленового сиропа запаха мочи синдром 115
Клиппеля — Треноне синдром 138
Клиппеля — Треноне — Вебера синдром 198
Клиппеля — Треноне — Парка — Вебера синдром 19
Клиппеля — Фейля синдром 116, 158, 223
Коагулопатия 50
Коатса болезнь 182, 195, 219
— ретинит наружный экссудативный 195
Когана синдром 26
Кожи и слизистых оболочек гиалиноз Урбаха — Вита 116
Кокейна синдром 117
Коле синдром 225
Коленной ямки, крыловидной кожи синдром 117
Коллагеновые болезни 117
Колобома сосудистого тракта и сетчатки 200
— хрусталика 215
Конечностей порок развития наследственный 118
Контрактуры множественные врожденные 27
Кортико-стрио-спинальной дегенерации синдром 173
Костмана синдром 156
Косоглазие содружественное 118
Краббе глобоидно-клеточная лейкодистрофия 129, 130
— синдром 148
Краузе синдром 228
Кретинизм 63
Крейтцфельда — Жакоба синдром 173
Кривошея мышечная врожденная 120
Криглера — Наджара синдром 53
«Крика кошки» синдром 120
Криптофтальм 120
Крипторхизм 121
Криста — Сименса синдром 226
Кристмаса болезнь 50
Крузона синдром 39, 188
Ксантома 134
Ксантоматоз 38, 213
— краниальный 123
Ксантинурия 122
Кугельберга — Веландера болезнь 147
Кули болезнь 200
«Курчавых волос» болезнь 123
Куршмана — Штайнерта — Баттена болезнь 149
Куфса болезнь 14
Лактат-ацидоз наследственный 123
Лактозы непереносимость наследственная 124
Ландузи — Дежерина плече-лопаточно-лицевая форма миопатии 150
Лебера атрофия зрительных нервов 103, 105
— сетчатки дегенерация семейная врожденная 193
Левандовского — Лутца синдром 229
Легкого поликистоз 169
— фиброз семейный идиопатический диффузный 126

Легочно-почечный синдром наследственный 125
Лежьена синдром 120
Лейкодистрофия 14, 129
— глобоидно-клеточная Краббе 129, 130
— с диффузной волокнистой формацией Розенталя 131
— метахроматическая Шольца — Гринфельда 129
— суданофильная 129, 130
Лейкоз 128
Лейкоцитов аномалия Альдера 125
— — Иордана 126
— — Мей — Геглина 126
— — Чедиака, Штейнбрика, Хигаши 128
— нейтрофильных гиперпигментация ядер врожденная 126
— пельгеровская ядерная аномалия 126
Лейна синдром 231
Ленобля — Обино синдром 159
Лентиконус 132
Лепречаунизм 132
Лери синдром 97
Лимитдекстриноз 73
Лимфодерма 197
Липогранулематоз диссеминированный врожденный 133
Липоидозы 133, 144
— внутриклеточные 14
Aβ-липопротеинемия 5
Липохондродистрофия 145
Литтля болезнь 32
Лица колобома 134
Лобштейна болезнь 227
Лоу синдром 91
Лоуренса — Муна — Барде — Бидля синдром 134, 144
Луи — Бар синдром 30
Лучевой кости головки вывих врожденный 135
Лютца кератоз фолликулярный серпигинирующий 113
Ляйтвуда синдром 35

Мажанди отверстия атрезия 33
Мак Ардля болезнь 73
Мак Карри синдром 61
Микростомия 135
Малерба — Шананте болезнь 198
Мальтозы и изомальтозы непереносимость наследственная 135
Маниакально-депрессивный психоз 136
Маринеско — Сьегрена синдром 32, 78
Маркезани синдром 38, 69
Марото — Лами синдром 147
Марфана болезнь 69, 76, 136, 137, 173
Матка раздвоенная 137
Матки аплазия 137
— шейки атрезия 138
Маффучи синдром 138
Мебиуса синдром 33, 149
Мегалокорнеа 184
Меесмана роговицы эпителиальная дистрофия 188
Мезенхимальная дисплазия с пороками развития соединительной ткани 138
Мей — Геглина лейкоцитов аномалия 126
Мейера — Бетса синдром 140
— Швикерата синдром 67
Меланодермия 9
Меллитурия 93
Менкеса болезнь 115
Метгемоглобинемия наследственная 21
Метилмалоновая ацидемия 138
Миастения 130, 141
Мибелли порокератоз 171
Мигрень 139
Микрокорнеа 69, 187
Микросфероцитоз наследственный 23
Микрофакия 216
Микрофтальм 65, 67, 69, 75, 104, 160
Микроцефалия истинная семейная 140
Мильроя болезнь 197, 199
Минковского — Шоффара болезнь 23
Минора синдром 204
Мишора эластома 114
Миоглобинурия пароксизмальная 140
Миодисплазия деформирующая фетальная 27
Миозит оссифицирующий прогрессирующий 141
Миоклонус наследственный 141
— — эпилепсия 142, 144
Миопатия 148, 149
— дистальная 16
— немалиновая 151
Миоплегия пароксизмальная 163
Миопия 142
Миотония врожденная 143
Миотоническая дистрофия Куршмана — Штайнерта — Баттена 172
Мозга белого вещества дегенерация спонгиозная 131
— полиодистрофия прогрессирующая 145
— промежуточного наследственно-семейный синдром 143
Мозговых сосудов обызвествление наследственное 144
Мозжечковая диссинергия миоклоническая 144
Мозолистого тела агенезия врожденная 144
— — дегенерации синдром 144
Моркио синдром 147
Мраморная болезнь 145, 162
Муковисцидоз 5, 125, 168
Мукополисахаридозы 97, 145, 214
Мышечная атрофия спинальная проксимальная врожденная 147
— гипоплазия врожденная 148
— дистония деформирующая 92
— дистрофия миотоническая 149
— — прогрессирующая 126, 148, 149, 162
Мышечной гипертрофии и умственной отсталости врожденный синдром 148
Мышц экстраокулярных фиброз врожденный общий 151
Мюнхмейера синдром 141
Надпочечников коры гиперплазия врожденная 7
— — опухоли врожденные 152
Нанизм 117
— гипофизарный 224
— — церебральный 152
Неба незаращение 153
Неврит гипертрофический интерстициальный 153

Невроз на вчивых состояний 154
Невус остеогипертрофический варикозный 198
— пигментный 53
— — семейный 155
«Негнущегося» человека синдром 154
Незелофа синдром 10
Нейвергелта синдром 118
Нейродермит 155
Нейрофиброматоз 156
— Реклингаузена 154
Нейтропения детская постоянная наследственная 156
— доброкачественная бессимптомная наследственная 156
— периодическая наследственная 155
— семейная 156
Немалиновая миопатия 151
Нефронофтиз Фанкони 157
Нефропатия с глухотой семейная 11
Нильсона синдром 158
Нимана — Пика болезнь 74, 77, 123, 158, 159, 173, 191
Нистагм 160
— миоклония 159
Нормана — Вуда форма амавротической идиотии 13
Норри болезнь 160, 182

Овалоцитов 160
Огуши сетчатки болезнь 190
Ожирение конституциональное 161
Оксалоз 161
Олбрайта синдром 35
Олбрайта — Бетлера — Блюмберга синдром 210
Олигофрения фенилпировиноградная 209
Оппенгейма болезнь 15
Оротацилурия 161
Ослера болезнь 18
Остеоклазия с макрокранией семейная 162
Остеопетроз семейный 145
Остеосклероз системный наследственный с миопатией 162
Офтальмоплегическая форма миопатии 150
Панмиелопатия инфантильная конституциональная 24
Папиллона — Псома синдром 188
Парагемофилия 62
Паралич периодический гипокалиемический семейный 163, 164
Параплегия спастическая семейная 164
Патау синдром 205
Пейджета болезнь 138, 162
Пейтса — Егерса синдром 170
Пелицеуса — Мерцбахера болезнь 129, 131
Пендреда синдром 63, 107
Пентозурия эссенциальная 164
Периодическая болезнь 164
Печени стеатоз гипертрофический семейный 74
Печеночная дисфункция конституциональная 54
Пика болезнь 12, 165, 215
Пилоростеноз 74, 101
— врожденный 166
Пируваткиназы эритроцитов дефицит 21
Пищевода атрезия 167
Платибазии синдром 26
Повышенная чувствительность к солнечным лучам 167
Поджелудочной железы кистозный фиброз 168
Пойкилодермия 117
— врожденная 169
Пойкилосклеродермия 168
Полипоз пигментно-пятнистый 170
Половой дисгенез 232
Половых органов пороки развития 170, 171
Помпе болезнь 73
Порокератоз Мибелли 171
Порфирия 117, 230
«Потных ног» синдром 107
Почечно-мозговой дегенерации и имидазолурии синдром 171
Почка губчатая 171
— «пенистая» 171
Прадера синдром 171
Псевдогемофилия врожденная 206
Прогерия 152, 172
Псевдогипоальдостеронизм 95
Псевдоглиома 195
— сетчатки и стекловидного тела 192
Псевдоксантома эластичная 117
Псевдосклероз спастический 173
Психопатия 173
Псориаз 176
Птоз врожденный 177
Пузырчатка 230
— доброкачественная рецидивирующая семейная 178
Пурпура атромбоцитопеническая 206
— васкулярная 39
— идиопатическая тромбоцитопеническая 207
— хроническая рецидивирующая 207
Пьера — Мари болезнь 29, 58, 78

Равина — Пехера синдром 178
Радужной оболочки гетерохромия 178
— — кисты врожденные 179
— — отсутствие 179
Раушкольба — Туми синдром 225
Рахит, резистентный к витамину D 210
Ребра шейные добавочные 180
Редуктазы — глютатиона дефицит 21
Рейли — Дея синдром 40
Рейно болезнь 9, 196
Реклингаузена болезнь 156
Рендю — Ослера болезнь 49
Ресниц гипертрихоз 180
Ретинит наружный геморрагический 195
— — экссудативный Коатса 195
— пигментный 191
Ретинобластома 180
Ретинопатия врожденная наследственная 182
— точечная 193
Ретиношизис 182
Ретролентальная фиброплазия 183
Рефсума синдром 29
Риетти — Греппи — Микели гемолитическая анемия 200
Ричарда — Рендла синдром 114
Робена синдром 183
Роговица гигантская 184
— коническая 187
— малая 187

Роговицы дегенерация кристаллическая Шнидера 186
— — пятнистая решетчатая 185
— — — семейная Фера 184
— — семейная Бюклера 185
— — узелковая Гренува 185
— дистрофия семейная крапчатая 186
— — эндотелиально-эпителиальная Фукса 186
— — эпителиальная Меесмана 188
— эрозия рецидивирующая семейная 188
Ромберга болезнь 46
Ротмунда синдром 168, 226
Рото-пальце-лицевой синдром 188
Ротора синдром 101
Руда синдром 110
Рук зеркальные движения 188
Русси — Леви синдром 31

Сабуро синдром 189
Сальных желез дистрофия 189
Санфилиппо синдром 147
Сахаров непереносимость 125
Сахарозы непереносимость наследственная 189
Сердца и магистральных сосудов врожденные пороки 190
Серого вещества мозга дегенерация семейная 145
Сетчатки болезнь Огуши
— гипопигментация
— дегенерация диффузная врожденная 190
— — коллоидная 191
— — пигментная 191
— — семейная врожденная Лебера 193
— — тапеторетинальная врожденная или инфантильная центрального типа Беста 194
— — точечная 193
— — центрального типа ювенильная или юношеская Штаргардта 193
— отслойка наследственная 194
— телеангиэктазия 195
— и стекловидного тела псевдоглиома 192
Сирингомиелия 9, 46, 151, 195
Склеродермия 46, 173, 196
Слез отсутствие врожденное 10
Слезных точек и канальцев атрезия 197
Слепота ночная куриная 197
— цветовая 34
Слоновость семейная врожденная 197
Сосудистого тракта и сетчатки колобома 200
Сосудистой оболочки прогрессирующая атрофия 199
— — склероз генерализованный 199
— — и сетчатки кольцевидная атрофия Фукса 199
Сосудисто-костная дизэмбриоплазия 198
Сфингомиелиноз 158
Сьегрена — Ларсена синдром 78, 110

Тибержи — Вайссенбаха синдром 196
Талассемия 47, 200, 201
Тапеторетинальная дегенерация 66, 193
Тевенарда синдром 9
Тея — Сакса болезнь 13, 171
Терри болезнь 183
Тестикулярной феминизации синдром 202
Тетрада Фалло 202
Тимома с агаммаглобулинемией 88
Тирозилурия транзиторная 203
Тирозиноз 202
Тирозинтрансаминазы наследственная недостаточность 204
Томпсона синдром 169
Томсона болезнь 143
Тремор семейный эссенциальный 204
Трипсиногена недостаточность 204
Трисомия D 148, 205
— E 148, 204
— 22-й хромосомы 228
— 16—18-й пары хромосом 148, 204
— 13—15-й пары хромосом 148, 205
Тромбастения наследственная геморрагическая Гланцмана 205
Тромбопатия Виллебранда 206
Тромбоцитарная геморрагическая дистрофия 206
Тромбоцитопеническая пурпура 207
Туберозный склероз 207
Турейна — Солента — Гола синдром 58
Турнера — Кизера синдром 27, 227

Унна синдром 64
Унферрихта — Лундборга болезнь 142
Урбаха — Вита гиалиноз кожи и слизистых оболочек 116

Фабри синдром 18
Фалло тетрада 202
Фанкони нефронофтиз 93, 157
— панмиелопатия врожденная 24
— синдром 219
Фанкони — Шлизингера синдром 56
Фара синдром 144
Фарбера синдром 133
Фавизм 19
Фенилкетонурия 65, 116, 155, 209
Фенилпировиноградная олигофрения 65, 116, 209
Феллинга болезнь 209
Фера роговицы дегенерация пятнистая семейная 184
Флебэктазия врожденная 209
Фогта болезнь 32
Фордайса болезнь 189
Формиминтрансферазы недостаточности синдром 210
Фосфатдиабет 91, 210
Франческетти синдром 188
Франческетти — Ядассона синдром 56
Фридрейха болезнь 29, 31, 144, 213
Фруктозурия эссенциальная 212
Фруктозы недостаточность наследственная 211
Фукозидоз 212
Фукса роговицы дистрофия эндотелиально-эпителиальная 186
— сосудистой оболочки и сетчатки кольцевидная атрофия 199

Ханда — Кристиана — Шюллера болезнь 123
Ханта синдром 144
Хантингтона хорея 144, 173, 204, 214
Харбитца — Мюллера синдром 60

Хартнупа болезнь 171
Хатсушима — Хакамори болезнь 213
Хенхарта синдром 212
Холестериноз церебральный 213
Холен II тип метгемоглобинемия 22
Хондродистрофия 97, 213
— плода 34
Хореодермия 197, 199
Хорея прогрессирующая наследственная 214
— Хантингтона 144, 173, 204, 214
Хориоидеи колобома 106
Хориоидит сотовидный Дойна 191
Хориоретинит 195
Христа — Сименса синдром 18
Хромосомные аномалии 188
Хрусталик малый 216
Хрусталика колобома 215
— отсутствие врожденное 215
— помутнение 216
— эктопия 215

Целиакия 5. 217
Цереброзидоз 76
Церебромакулярная дегенерация 13
Цереброретинальный ангиоматоз 218
Циена — Оппенгейма болезнь 92
Циклопия 104
Цистатионинурия 219
Цистина накопления болезнь 219
Цистиноз 46, 219
Цистинурия 220
Цитомегалия 73
Цитруллинемия 222

Челиака, Штейнбрика и Хигаши лейкоцитов аномалия 128
Черепно-лицевые дисплазии 78

Шарко — Кожевникова болезнь 16
Шарко — Мари амиотрофия 31, 154
Шейно-глазо-акустический синдром 223
Шенлейна — Геноха болезнь 39
Шерешевского —Тернера синдром 223
Шизофрения 224
Шнидера роговицы дегенерация кристаллическая 186
Шольца — Гринфельда метахроматическая лейкодистрофия 129
Шпильмейера — Фогта — Баттена болезнь 14
Штаргардта сетчатки дегенерация центрального типа ювенильная или юношеская 19[illegible]
Штодмейстера аномалия лейкоцитов 77
Штурге — Вебера болезнь 19, 144, 199, 227

Эдвардса синдром 204
Экссудативная энтеропатия 5
Эктодермальная полигипоплазия врожденная 226
Экто-мезодермальная аномалия наследственно-семейная 225
— — дисплазия 225, 226
Элерса — Данлоса синдром 173, 226
Элиптоцитоз 160
Эллиса — ван Кревельда синдром 99, 226
Эмбриотоксон 227
Энтропиум 41
Энцефалоофтальмоплегическая дисплазия семейная 228
Энцефалотригеминальный ангиоматоз 227
Эпидермиса отслойка пузырчатая врожденная 228
Эпидермодисплазия бородавчатая 98
— верруциформная 228
Эпидермолиз буллезный 154, 229
— — врожденный 229
Эпикантус 229
Эпилепсия 230
Эписпадия 230
Эпитарзус 230
Эпителиома солитарная обызвествляющаяся 198
Эрба — Гольдфламма болезнь 138
Эрба — Гольдфламма — Ротта ювенильная форма миопатии 150
Эрба — Гольдфламма — Шарко — Штрюмпеля болезнь 164
Эритема ладоней 231
Эритробластоз плода 47
Эритробластопения хроническая 22
— эссенциальная 22
Эритродермия врожденная ихтиозиформная Дарье 231
Эритрофтиз 22
Эритроцитопатия 19
Эстрена — Дамашека синдром 23

Ядассона — Левандовского кератоз рассеянный 113
Яичников пороки 231
Янского — Бильшовского болезнь 14

Редактор *Е. И. Гусев*
Техн. редактор *Н. К. Петрова* Корректор *М. П. Молокова*
Художественный редактор *Н. И. Синякова*
Переплет художника *С. С. Елинсон*

Сдано в набор 7/XII 1970 г. Подписано к печати 15/IV 1971 г.
Формат бумаги 84×108 1/32 = 7,75 печ. л. (условных 13,02 л.) 20,89 уч.-изд. л.
Тираж 30 000 экз. Т 04682 МС-01

Издательство «Медицина». Москва, Петроверигский пер., 6/8
Заказ № 1643. Ордена Трудового Красного Знамени Первая Образцовая типография им. А. А. Жданова Главполиграфпрома Комитета по печати при Совете Министров СССР
Москва, М-54, Валовая, 28
Цена 1 р. 20 к.
Отпечатано в 11-й типографии Главполиграфпрома. Зак 629.

болезни по преимущественному поражению отдельных органов и систем часто приводит к противоречию с плейотропным действием мутантных генов. Для подавляющего большинства наследственных болезней характерно сочетанное поражение различных органов и систем. Так, генетически детерминированные мукополисахаридозы проявляются глубокими нарушениями нервной системы, опорно-двигательного аппарата, глаз и внутренних органов. Внутриклеточные липоидозы характеризуются гепатолиенальным синдромом, поражением мозга, глаз и т. д. Большая группа факоматозов обнаруживает разнообразные изменения со стороны кожных покровов и слизистых оболочек, внутренних органов, нервной системы и др. Более того, одни и те же наследственные заболевания могут проявляться различными клиническими вариантами: гепатоцеребральная дистрофия, муковисцидоз, гликогенозы и т. д. Наряду с хромосомными болезнями и наследственными нарушениями обмена веществ существует значительное число генетически обусловленных болезней и синдромов, сущность которых недостаточно изучена.

В справочнике специально освещен клинико-генеалогический метод, подробно описана методика составления родословных, приведена таблица условных обозначений. Этот раздел поможет практическому врачу освоить методику составления родословной с их последующим анализом. В настоящее время исключительно важны вопросы медико-генетического консультирования и определения прогноза потомства. Этому может способствовать указание на типы наследования отдельных болезней и синдромов, данные о пенетрантности и экспрессивности мутантного гена. Краткая статья о медико-генетической консультации излагает основные принципы профилактики наследственных болезней человека.

В конце справочника помещен словарь основных терминов, используемых в клинической генетике.

Авторы будут признательны за критические замечания и пожелания, направленные на усовершенствование справочника.

Профессор Л. О. Бадалян

ПРЕДИСЛОВИЕ

Развитие общей и медицинской генетики раскрыло сущность многих заболеваний и синдромов, ранее относимых к группе болезней с неустановленной этиологией. Внедрение в клиническую практику цитогенетических методов исследования позволило выяснить природу ряда врожденных пороков развития, связанных с хромосомными аномалиями: изменением числа или структуры половых хромосом и аутосом. Значительно большее значение для клиники имеют данные биохимических методов исследования, позволяющих уточнить характер генетически детерминированных энзимопатий, лежащих в основе обширной группы болезней обмена веществ. Тем не менее остается недостаточно изученной группа наследственных заболеваний нервной, нервно-мышечной и эндокринной систем, глазных болезней, поражений опорно-двигательного аппарата.

Генетический анализ исключительно важен при различных болезнях наследственной природы, поскольку в генезе многих из них определенную роль играют генетические особенности, конституциональные факторы (гипертоническая болезнь, атеросклероз, коллагенозы, некоторые заболевания аллергической природы и др.).

Клиническая генетика изучает закономерности наследственности и изменчивости применительно к патологии человека. В настоящее время особенно важна ранняя диагностика наследственных болезней и синдромов, выяснение клинического полиморфизма, разработка методов диагностики и разграничение с их многообразными фенокопиями. В связи с этим приобретает актуальность обобщение фактических данных клинической генетики по различным специальностям. Такого характера изданий в литературе нет. Сводный каталог McKusick «Mendelian inheritance in man» (Baltimore, 1966) ограничивается кратким описанием отдельных синдромов и содержит некоторые библиографические данные.

Настоящий справочник написан коллективом авторов, представляющих основные клинические специальности. Большинство авторов являются руководителями клиник и лабораторий II МОЛМИ имени Н. И. Пирогова, в которых на протяжении ряда лет изучаются наследственные болезни и генетически обусловленные синдромы. Участие специалистов по всем основным клиническим дисциплинам позволяет всесторонне изложить сложные наследственные болезни с поражением различных органов и систем.

В справочнике содержится подробное описание более 600 наследственных болезней, генетически обусловленных синдромов, а также важнейших врожденных аномалий развития.

Болезни и синдромы представлены в алфавитном порядке, поскольку на современном этапе изучения наследственных болезней систематизация их затруднена. Попытка объединить наследственные

А-БЕТА-ЛИПОПРОТЕИНЕМИЯ (акантоз с пигментной дегенерацией сетчатки глаз и атаксией) — заболевание, связанное с нарушениями жирового обмена, которые развиваются вследствие полного отсутствия бета-липопротеинов. Впервые описано в 1960 г. Salt и сотр. Тип наследования — аутосомно-рецессивный. В патогенезе заболевания важнейшее значение придается расстройствам всасывания и транспорта жира и дефициту высших полиненасыщенных жирных кислот. Нарушения функций центральной нервной системы при этом заболевании могут быть обусловлены недостаточным синтезом фосфатов. Ограниченное поступление высших жирных кислот (в частности, линолевой) приводит к нарушению структуры клеточных мембран, что выражается в изменении формы эритроцитов.

Клиника. Клинически а-бета-липопротеинемия проявляется как синдром, сходный с целиакией. Начинается в раннем детском возрасте с появления рвоты, светлого стула с большим содержанием жира. Дети отстают в физическом развитии, постепенно возникают неврологические расстройства: гипотония мышц, нистагм, мозжечковая атаксия. Развивается дегенерация сетчатой оболочки глаз, позднее — пигментный ретинит. При исследовании периферической крови обнаруживается анемия, изменение формы эритроцитов — акантоцитоз (шиповидные образования на поверхности клеток). Характерным биохимическим признаком является низкое содержание липидов в крови. После приема жира количество хиломикронов в крови не увеличивается. При электрофорезе липопротеинов зона бета-фракции не выявляется. В отличие от целиакии применение диеты, не содержащей глютена, эффекта не дает.

Дифференциальный диагноз необходимо провести с целиакией, муковисцидозом, экссудативной энтеропатией.

Лечение заболевания не разработано. Возможен некоторый терапевтический эффект при применении полиненасыщенных жирных кислот (растительные масла, линетол и др.).

АБЛЕФАРИЯ — полное врожденное отсутствие век и глазной щели. Тип наследования — аутосомно-рецессивный. Редкая аномалия развития встречается при криптофтальме. Часто носит двусторонний характер и сочетается с такими уродствами, как расщепление верхнего неба, «волчья пасть» и др. Методы коррекции не разработаны.

АГАММАГЛОБУЛИНЕМИЯ (Брутона болезнь) — заболевание, характеризующееся рецидивирующими инфекционными процессами (сепсис, пневмония, отиты) вследствие генетически обусловленного дефицита иммуноглобулинов. Подробно описано в 1952 г. Bruton. Встречается исключительно у мальчиков, что свидетельствует о наследовании, сцепленном с полом. Основную роль в пато-

генезе заболевания играет недостаточное развитие элементов ретикуло-эндотелиальной системы, ответственных за синтез иммуноглобулинов. Речь идет о качественной неполноценности (или незрелости) плазматических клеток и лимфоидных элементов, возможно связанной с изменениями структуры ДНК в клеточных ядрах.

Клиника заболевания в раннем детском возрасте характеризуется рецидивирующими бактериальными инфекциями, главным образом поражаются легкие, уши, кожа; наблюдаются также стафилококковые энтериты, менингиты. Характерна склонность к развитию септических состояний. У детей старшего возраста развиваются хронический синуит, хронический отит, хроническая пневмония. Отсутствие иммуноглобулинов в крови не исключает, но даже создает предпосылки для развития аутоиммунных процессов. В связи с этим при агаммаглобулинемии возможно возникновение дерматомиозита, хронического полиартрита, гломерулонефрита.

Несмотря на тяжелое течение кокковых инфекций, реакция организма ребенка по отношению к вирусным инфекциям, а также к туберкулезу не отличается особой тяжестью. Исключение составляют эпидемический гепатит, который протекает при агаммаглобулинемии особенно тяжело. Это дает основание предполагать частичное выпадение иммунных реакций (иммунопарез).

Prasad и Koza в 1954 г. описали аналогичную клинику заболевания у взрослых, преимущественно у женщин. При этой форме заболевания могут иметь место гепатоспленомегалия, гемолитическая анемия и увеличение лимфатических узлов.

Лечение заключается в применении больших доз гамма-глобулина (1 мл/кг, курс лечения повторяется через каждые 30 дней), антибиотиков (главным образом полусинтетические антибиотики типа метициллина или антибиотики широкого спектра), гемотрансфузий, переливаний плазмы. Сделаны первые попытки пересадки вилочковой железы эмбриона.

Профилактика. Рецессивный, сцепленный с полом характер наследования болезни не дает оснований для рекомендаций воздерживаться от рождения детей.

АГАММАГЛОБУЛИНЕМИЯ АЛИМФОЦИТАРНАЯ АУТОСОМНО-РЕЦЕССИВНАЯ (Швейцарский тип иммунопареза) — наследственное заболевание, характеризующееся полным выпадением гуморальных и клеточных механизмов специфической защиты против инфекций. Первые наблюдения были описаны в Швейцарии в 50-х годах текущего столетия Glanzman и сотр., Hitzig и др. Характерны аплазия вилочковой железы, отсутствие лимфоцитов и плазматических клеток в тканях, значительный дефицит всех классов иммуноглобулинов.

Клинически проявляется в первые месяцы жизни тяжелой пневмонией, поражением кожи, мочевыводящих путей, упорным септическим процессом.

Лечение антибиотиками, препаратами гамма-глобулина безуспешно. Предпринимаются попытки трансплантации вилочковой железы.

Прогноз крайне неблагоприятен — дети погибают в грудном или раннем возрасте.

АГЛИКОГЕНОЗ — наследственное заболевание, вызванное отсутствием фермента, ответственного за синтез гликогена, а именно уридин-дифосфат-глюкозо-гликогентрансферазы или гликогенсин-

тетазы. Это заболевание описано в 1963 г. Lewis и затем в 1964 г. Speneer-Peet у нескольких детей обоего пола в одной и той же семье, у двух из которых наблюдалась умственная отсталость. В печени полностью отсутствует гликоген, отмечается полный дефицит гликогенсинтетазы при нормальной активности других ферментов, участвующих в обмене гликогена.

Клиника. При агликогенозе у детей наблюдается резкая гипогликемия, содержание глюкозы падает до 7—12 мг%. Гипогликемические судороги у больных бывают обычно по утрам и их можно предотвращать только частым кормлением детей ночью.

При подозрении на агликогеноз (частые и тяжелые гипогликемии) необходима биопсия печени для исследования на гликоген и ферменты, участвующие в его синтезе. Дифференциальный диагноз проводится с гипогликемиями.

Лечение симптоматическое.

Прогноз неблагоприятный.

АДРЕНО-ГЕНИТАЛЬНЫЙ СИНДРОМ (наследственный дискортицизм, врожденная гиперплазия коры надпочечников) — заболевание, связанное с наследственными нарушениями биосинтеза кортикостероидов в коре надпочечников. Описано в конце прошлого столетия. Частота заболевания колеблется в пределах 1 : 5000—1 : 11 000 новорожденных, частота гетерозиготного носительства в популяции примерно 1 : 50. Тип наследования — аутосомно-рецессивный. Развитие заболевания связано с энзиматическими блоками на различных этапах биосинтеза C_{21}-кортикостероидов (гидрокортизона, кортикостерона, альдостерона). Различают следующие биохимические варианты адрено-генитального синдрома:

а) нарушения, возникающие на ранних этапах преобразования холестерола;

б) недостаточность 3-бета-ол-стероид-дегидрогеназы и изомеразы;

в) недостаточность 21-гидроксилаз — полная или частичная;

г) недостаточность 11-бета-гидроксилаз.

Особое место занимают изолированные нарушения процессов биосинтеза альдостерона на уровне 18-оксидаз, ведущие к развитию семейного гипоальдостеронизма (см.) В стадии изучения находится изолированный блок в процессах биосинтеза гидрокортизона.

Клиника. Общей чертой всех клинических разновидностей адрено-генитального синдрома является повышенная продукция андрогенных гормонов, которая начинается еще во внутриутробном периоде и ведет к вирилизации. При этом у девочек строение наружных половых органов приобретает сходство с мужским типом (гипертрофия клитора, увеличенные половые губы), а у мальчиков на 2—3-м году развиваются признаки преждевременного полового созревания.

Анаболическое влияние андрогенов способствует ускоренному физическому развитию детей (большой рост, мощная мускулатура), однако в связи с ускорением процессов окостенения после 10—13 лет дети начинают отставать в росте. Эта простая, или вирильная, форма связана с неполным блоком C_{21}-гидроксилаз. При полном блоке развивается другая форма — адрено-генитальный синдром с потерей соли (дискортицизм, адреналовая интоксикация, синдром Дебре — Фибигера). Клинические проявления этой формы обнаруживают огромное сходство с пилоростенозом: рвота «фонтаном» на 2—3-й неделе жизни, дегидратация, сердечно-сосудистая недо-

статочность. В крови гиперкалиемия, метаболический ацидоз, отмечаются значительные потери натрия с мочой. Эти биохимические признаки позволяют отличить данную форму адрено-генитального синдрома от истинного пилоростеноза, при котором, как правило, имеют место гипокалиемия, метаболический алкалоз, почти полное отсутствие натрия в моче.

При недостаточности 3-бета-ол-стероид-дегидрогеназы у мальчиков могут наблюдаться проявления феминизации (гипоплазия полового члена, гипоспадия, крипторхизм). Изолированный блок в системе 11-бета-гидроксилаз проявляется особой формой адрено-генитального синдрома с гипертонией.

Для всех форм адрено-генитального синдрома характерна резкая гиперплазия коры надпочечников, обусловленная постоянной АКТГ-стимуляцией, не ведущей, однако, к восстановлению синтеза кортикостероидов.

Диагноз. Важное значение для диагностики имеют исследования полового хроматина, биохимические исследования крови и мочи, а также количественное определение суточной экскреции 17-кетостероидов, прегнандиола, C_{21}-стероидов крови и мочи.

Лечение заключается в применении гидрокортизона и его аналогов, которые назначаются на длительный период. При сольтеряющей форме показаны внутривенные вливания хлорида натрия, введение соли до 5 г в сутки, дезоксикортикостерон, альдостерон.

АКАТАЛАЗИЯ — заболевание, обусловленное отсутствием каталазы в тканях и крови и характеризующееся упорной пиореей. Описано в 1947 г. в Японии Takahara. Заболевание наблюдается и в Европе. Тип наследования — аутосомно-рецессивный. Каталаза обеспечивает разрушение перекиси водорода, образующейся в процессе межуточного обмена в тканях или под влиянием микробной флоры на слизистых оболочках. В эритроцитах фермент защищает их от повреждающего влияния перекиси. Однако отсутствие каталазы не отражается на развитии организма, следовательно, существенной роли в процессах энергетического обмена фермент не играет.

Клинические признаки болезни выражаются в появлении рецидивирующих язв на деснах, преимущественно у лиц юношеского возраста. В тяжелых случаях развивается гангрена альвеол, атрофия альвеолярных перегородок, при этом происходит выпадение зубов. У детей описаны язвенные тонзиллиты. Каких-либо изменений со стороны внутренних органов не отмечено.

Диагноз. Для диагностики заболевания большое значение имеет проба крови с перекисью водорода. У здоровых людей в результате контакта крови с перекисью водорода наступает обильное пенообразование за счет выделения кислорода. При акаталазии пена не образуется, но развивается темно-коричневая окраска, а позднее выпадает желтоватый осадок; в надосадочной жидкости обнаруживаются продукты распада гема.

Лечение. Эффективного лечения болезни нет. Так как источником образования перекиси водорода на слизистых оболочках в основном является микробная флора, целесообразно местное применение антибиотиков. В постпубертатном периоде клинические проявления болезни значительно ослабевают.

АКРОКЕРАТОМА НАСЛЕДСТВЕННАЯ. Заболевание описано Tomassoli.

Клинические симптомы появляются при рождении. Роговые чешуйки темного цвета, локализуются на открытых участках кожного покрова. Кожа обычно плотной консистенции, неровная. Излюбленной локализацией являются кожные покровы разгибательной поверхности конечностей и крупных суставов.

Дифференциальный диагноз следует проводить с врожденными ихтиозом, эритродермией Брока и др.

Лечение см. Ихтиоз.

АКРОПИГМЕНТАЦИЯ СИММЕТРИЧНАЯ. Синдром описан в 1957 г. Oberst, Lehn, Hauss. Пигментные врожденные дистрофии известны под названием сетчатой пигментной дистрофии. Представляет собой врожденное семейное нарушение пигментации, при котором наблюдаются точечные, сетчатые или линейные пигментации на коже туловища, верхних и нижних конечностей. Сетчатая пигментация кожи в сочетании с пигментными пятнами ладоней и стоп, недоразвитием и расширением сосудов сетчатки описана Dohie в 1934 г.

Дифференциальный диагноз сетчатой пигментной дистрофии следует проводить с приобретенными токсическими меланодермиями.

Лечение не проводится.

АКРОПАТИЯ ЯЗВЕННАЯ СЕМЕЙНАЯ (Тевенарда синдром). Заболевание описано Thevenard в 1942 г. Наследуется по аутосомнодоминантному типу с различной экспрессивностью мутантного гена. Описаны семейные случаи. Морфологически — первичная дегенерация передних корешков спинного мозга и дегенеративные изменения кровеносных сосудов в пораженных областях.

Клиника. Заболевание начинается в раннем детстве. Характеризуется симметричным изъязвлением, акролизом, сосудистыми расстройствами концевых фаланг кистей и стоп. В области этих участков снижена поверхностная и температурная чувствительность. Иногда отмечают повышение сухожильных рефлексов и непостоянные патологические рефлексы.

Дифференциальный диагноз следует проводить с акроостеолизом, сирингомиелией, эндартериитом, болезнью Рейно.

Лечение — иссечение симпатического ганглия, симптоматическая терапия.

АКРОЦЕФАЛОСИНДАКТИЛИЯ (Аперта синдром, акрокраниодисфалангия, акросфеносиндактилия). Синдром описан Apert в 1906 г. Заболевание представляет врожденный порок развития черепа в сочетании с аномалиями развития кисти или предплечья. Череп имеет башенную форму за счет преждевременного закрытия венечного и стреловидного швов. Возможно также раннее закрытие и других швов, что приводит к характерным изменениям лицевого скелета: лунообразное лицо, приплюснутый нос, пучеглазие (плоские глазные впадины), высокое небо, иногда сочетающееся с его расщеплением, атрофия зрительных нервов. Аномалия развития рук проявляется синдактилией, полидактилией, радиоульнарным синостозом с тугоподвижностью в локтевом суставе. Наблюдаются и другие пороки развития: атрезия заднего прохода, дефекты позвонков. Больные отстают в умственном и физическом развитии.

Дифференциальный диагноз следует проводить с другими дисморфологическими синдромами.

Лечение хирургическое. Атрезия ануса требует экстренного оперативного вмешательства сразу после рождения. Свищевые формы (ректо-уретральный, ректо-везикальный, ректо-промежностный свищ) позволяют отсрочить оперативное вмешательство до 6-месячного возраста. Аномалии развития кисти и предплечья требуют хирургической коррекции в возрасте после 3—5 лет при синдактилии и в 5—6-летнем возрасте у больных с радиоульнарным синостозом. Тугоподвижность суставов лечат консервативно (массаж, лечебная физкультура, физиотерапия). Изменения со стороны костей черепа, как правило, не требуют коррекции. Необходимо наблюдение у окулиста и невропатолога.

АКСЕНФЕЛЬДА СИНДРОМ — редкое наследственное заболевание, описанное впервые Aksenfeld в 1920 г. Тип наследования — доминантный.

Клиническая картина характеризуется колобомой радужной оболочки, частичной аниридией, помутнением хрусталика и эктопией зрачка. Более чем у 50% таких больных наблюдается развитие врожденной глаукомы, связанной с дисгенезом структур угла передней камеры.

Лечение оперативное. Прогноз серьезный.

АЛАКРИМИЯ — врожденное отсутствие выделения слез. До 1968 г. описано 15 случаев. Известны три типа врожденной алакримии. При первом типе наблюдается алакримия вследствие отсутствия слезной железы. Для второго типа характерно отсутствие активного слезотечения при наличии слезной железы. Третий тип характеризуется изменениями в нервной системе, влияющими на функцию слезной железы. Макроскопическое исследование слезных желез патологии не выявляет.

Клиника. У больных отсутствует выделение слезы, что сопровождается субъективными неприятными ощущениями в области глаз. Конъюктива сухая, ороговевшая, роговица мутная, отмечаются ее ксероз и васкуляризация, склера истончена. Может быть укорочение сводов конъюнктивы, задний симблефарон. Резко снижается зрение.

Лечение. Инстилляция витаминных капель, рыбьего жира, витамина А. Оперативная пересадка в конъюнктивальную полость тенонова протока.

АЛИМФОЦИТОЗ (синдром Незелофа, французский тип иммунопареза) — наследственно обусловленная недостаточность клеточных механизмов специфической защиты против инфекции. Описан Nezelof и сотр. в 1964 г. Данных о частоте в популяции пока не имеется. В патогенезе заболевания основную роль играет гипоплазия вилочковой железы, в которой при гистологическом исследовании определяется отсутствие лимфоидных клеток и телец Гассалья. Созревание плазматических клеток не нарушено, концентрация иммуноглобулинов в плазме крови нормальна, количество лимфоцитов в периферической крови значительно уменьшено.

Клинически, как и другие разновидности иммунопареза, проявляется в первые месяцы жизни упорным септическим процессом с септикопиемическими очагами в легких, среднем ухе и антральных полостях, в кишечнике, почках и мочевыводящих путях, в коже.

Лечение малоэффективно. Показаны антибиотики широкого спектра действия, гемотрансфузии, введение гамма-глобулина,

плазмы. Перспективны попытки трансплантации эмбриональной вилочковой железы.

АЛЬБИНИЗМ — врожденное отсутствие пигмента в коже и ее придатках, радужной и пигментной оболочках глаз. Альбинизм может быть частичным. Частота полного альбинизма составляет, по данным различных авторов, от 1:10 000 до 1:200 000; частичного альбинизма — 1:20 000 — 1:25 000. В основе заболевания лежит неспособность меланоцитов образовывать меланин, что обусловлено инактивацией тирозиназы. Наследуется альбинизм по аутосомно-рецессивному типу.

Клиника. Полный альбинизм проявляется белой кожей и волосами. Глаза имеют красновато-розовый цвет вследствие просвечивания сосудов глазных оболочек через прозрачные среды глаза. Альбиносы обычно очень чувствительны к свету. Частичный альбинизм характеризуется пятнистостью кожных покровов: наличие белых пятен на пигментированной коже; иногда отмечаются белые волосы, но кожа и глаза пигментированы, и др. В отдельных случаях при альбинизме могут обнаруживаться снижение интеллекта, глухонемота, пороки развития.

Лечение не проводится. Рекомендуется ношение светозащитных очков, следует избегать пребывания на солнце. Прогноз благоприятный.

АЛЬПОРТА СИНДРОМ (нефропатия с глухотой семейная) — ото-окуло-ренальный синдром, наследственный семейный геморрагический нефрит. Заболевание, проявляющееся исключительно у мальчиков, характеризуется прогрессирующим поражением почек, развитием почечной недостаточности, глухоты, поражением глаз. Описан в 1927 г. Alport. В отечественной литературе опубликовано 9 наблюдений болезни, но, по-видимому, она встречается не столь редко, так как не диагностируется из-за значительного сходства клинической картины с проявлениями диффузного гломерулонефрита. Наследуется по доминантному типу, сцепленному с полом.

Клиника. Ранним признаком синдрома Альпорта является гематурия, выраженная в различной степени, часто альбуминурия, реже пиурия. Гематурия может быть отмечена уже в первые недели жизни, но чаще начало болезни приходится на возраст 7—10 лет. Постепенно прогрессирует почечная гломерулярная недостаточность и развивается хроническая интоксикация, связанная с периодическим повышением уровня остаточного азота в крови и метаболическим ацидозом. Глухота развивается позднее, иногда лишь у взрослых. У некоторых больных выявляется поражение глаз — катаракта, сферофакия с вторичной миопией, пигментный ретинит. Возможны отставание в психофизическом развитии, повышенная чувствительность к инфекции мочевыводящих путей.

Лечение — симптоматическое. Прогноз неблагоприятный.

АЛЬСТРОМА СИНДРОМ — сочетание пигментного ретинита, глухоты, ожирения и сахарного диабета. Описан в 1959 г. Alstrom и соавт. Частота в популяции не установлена. Тип наследования — аутосомно-рецессивный. Во многом сходен с синдромом Лоуренса — Муна—Барде—Бидля, отличаясь от него отсутствием полидактилии, гипогонадизма и задержки нервно-психического развития.

Лечение симптоматическое.

АЛЬФА-1-АНТИТРИПСИНА НАСЛЕДСТВЕННЫЙ ДЕФИЦИТ — описан у больных с хроническим поражением легких, преимущественно у лиц старше 30 лет. Известен дефицит альфа-1-анти-

трипсина и у детей, не проявляющийся клинически. Тип наследования — аутосомно-доминантный. Развитие заболевания связывается с деструкцией слизистой оболочки бронхиального дерева трипсином, выделяемым лейкоцитами и не подвергающимся инактивации альфа-1-антитрипсином.

Клинические проявления в основном определяются развитием эмфиземы, бронхита, бронхоэктазий, а также тяжестью дыхательной недостаточности.

Лечение. Методы лечения и профилактики не разработаны.

АЛЬЦГЕЙМЕРА БОЛЕЗНЬ — рано начинающаяся форма старческого слабоумия, описана Alzheimer в 1906 г. Встречается примерно в 4% психических заболеваний позднего возраста. Семейные случаи описаны впервые в 1929 г. Наибольшее число заболеваний в одной семье (13 членов семьи в 5 поколениях) описано в 1961 г. Lauter. Среди женщин заболевание встречается в 3—4 раза чаще, чем у мужчин. Высказаны предположения о доминантном типе наследования, возможно полигенное наследование. Несомненна генетическая связь с сенильной деменцией. Риск заболеваемости 3,8±2,1% (Sjögren). Среди семейных случаев особенно высок процент заболевания с ранней манифестацией; ранние семейные формы отличаются значительной атипичностью клинической картины.

Патогенез болезни Альцгеймера не известен. Морфологически в большинстве случаев обнаруживается деструкция всей коры большого мозга с преимущественным поражением теменной и височной областей. Отмечается резкое уменьшение веса мозга, распад паренхимы, разрастание глии, образование бляшек (чаще в лобной доле), так называемое альцгеймеровское перерождение нейрофибрилл. Средний возраст начала болезни 55 лет, продолжительность болезни 7—8 лет.

Клиника. Описаны два варианта течения. При первом варианте [«классическом»] относительно быстро развивается слабоумие, очаговые симптомы присоединяются позже. При втором — отмечается медленное течение с постепенно нарастающим слабоумием, мнестическими расстройствами и очаговой симптоматикой. Нарушения памяти занимают центральное место в клинической картине болезни Альцгеймера: прогрессирующее снижение запоминания, фиксационная амнезия, амнестическая дезориентировка, расстройства репродуктивной деятельности. Нарастают нарушения внимания, восприятия, многочисленные ложные узнавания. Помимо аграфии, алексии, имеет место выраженная акалькулия. Нарастает утрата навыков, расторможение влечений, больные бесцельно суетливы, в дальнейшем движения носят автоматизированный характер. Имеют место нарушения речи: сенсорная афазия, амнестическая афазия, переход речевой аспонтанности в речевое возбуждение, иногда логоклония. В конце болезни деменция носит глубокий тотальный характер. В половине случаев отмечаются состояние галлюцинаторной спутанности, отрывочные бредовые идеи, кратковременные приступы психомоторного возбуждения. У трети больных бывают судорожные припадки. В случаях семейных форм судорожные припадки сочетаются с ранним началом болезни (в 30—35 лет).

Экстрапирамидные расстройства (чаще паркинсоноподобный синдром) встречаются у ряда больных, чаще в конце болезни. В конечной стадии заболевания выявляются децеребрационная ригидность, кахексия, булимия, симптомы орального автоматизма, эндокринные расстройства и пр. Продолжительность исходной стадии

в среднем 5—6 месяцев. Смерть наступает от кахексии либо интеркуррентного заболевания.

Дифференциальный диагноз проводится с болезнью Пика, сосудистыми заболеваниями и опухолями головного мозга.

Лечение. Больных, страдающих болезнью Альцгеймера, следует госпитализировать. При психомоторном возбуждении и галлюцинаторной спутанности применяют аминазин, андаксин, мелерил и т. д. Необходима витаминотерапия, профилактика интеркуррентных заболеваний.

АМАВРОТИЧЕСКАЯ ИДИОТИЯ (церебромакулярная дегенерация). Наследственное заболевание с преимущественным поражением нервной системы, характеризующееся прогрессирующим снижением зрения в сочетании с деградацией интеллекта и разнообразными неврологическими расстройствами. Первые случаи амавротической идиотии описаны Tay в 1881 г. и Sachs в 1887 г. Sachs отметил семейный характер амавротической идиотии. К настоящему времени описано около 500 наблюдений амавротической идиотии. Частота 1 : 250 000. Заболевание наследуется по аутосомно-рецессивному типу. Мутантный ген имеет очень высокую степень пенетрантности. Более часто случаи амавротической идиотии отмечаются в еврейских семьях. При патологоанатомическом исследовании обнаруживаются увеличение мозга, явления гидроцефалии, диффузная атрофия отдельных областей больших полушарий, а также истончение зрительных нервов. Гистологически определяется генерализованный распад ганглиозных клеток нервной системы, наиболее значительно выраженный в клетках коры больших полушарий и мозжечка. Изменения выявляются также в клетках передних рогов спинного мозга. Нервные клетки вздуты, заполнены мелкозернистым веществом липоидной природы, ядра клеток теряют свою форму и сморщиваются. Субстанция Ниссля полностью разрушается. Аналогичные изменения отмечаются в ганглиозных клетках сетчатки, особенно в области желтого пятна. Вторично страдают нервные волокна: может обнаруживаться значительная демиелинизация и разрушение многих аксонов. В основе заболевания лежит генетически обусловленное нарушение обмена ганглиозидов, сопровождающееся их повышенным отложением в сером веществе мозга. Увеличение ганглиозидов отмечено не только при амавротической идиотии Тея—Сакса, но в меньшей степени и при ювенильной и взрослой формах. Накопление ганглиозидов выявлено также в печени, селезенке и некоторых других органах больных амавротической идиотией Тея — Сакса, что сближает данную форму с внутриклеточными липоидозами. По-видимому, при амавротической идиотии Тея—Сакса имеется недостаточная активность галактозилтрансферазы — фермента, участвующего в процессах включения галактозы в ганглиозиды, следствием чего являются нарушения обмена ганглиозидов.

Клиника. Различают пять основных форм амавротической идиотии: врожденную, раннюю детскую, позднюю детскую, юношескую и позднюю.

Врожденная форма Нормана — Вуда (Norman, Wood, 1941) — крайне редкое заболевание. При рождении у ребенка отмечаются микроцефалия или гидроцефалия, судороги, параличи. Быстро наступает летальный исход.

Ранняя детская форма Тея—Сакса обнаруживается на первом году жизни, чаще в возрасте 4—6 месяцев. Ребенок начинает резко

отставать в психофизическом развитии, перестает узнавать родителей, утрачивает приобретенные статические и двигательные функции. Рано выявляется снижение зрения, в последующем развивается слепота, деградация интеллекта до идиотии. Отмечаются полиморфные судорожные припадки, парезы и параличи центрального характера. Характерным является симптом повышенной реакции на звуковое раздражение (гиперакузия). Нередко наблюдаются псевдобульбарные расстройства: нарушение глотания, дисфония, рефлексы орального автоматизма, насильственный плач. У ряда больных отмечаются нистагм, страбизм, вегетативно-эндокринные расстройства. В заключительной стадии болезни развивается децеребрационная ригидность. Типичным признаком амавротической идиотии Тея—Сакса является картина глазного дна: атрофия сосков зрительных нервов и вишнево-красное пятнышко в макулярной области. В редких случаях указанные изменения могут отсутствовать. Длительность болезни около $1\frac{1}{2}$ лет, большинство детей умирают в возрасте до 2 лет.

Поздняя детская форма Янского — Бильшовского начинается обычно в возрасте 3—4 лет. Доминирующими симптомами являются: органическая деменция, прогрессирующее снижение зрения, двигательные расстройства. Течение заболевания относительно медленное. На глазном дне обнаруживается атрофия сосков зрительных нервов, иногда вишнево-красное пятнышко в макулярной области. Летальный исход наступает через несколько лет от начала болезни.

Юношеская форма Шпильмейера — Фогта — Баттена отличается возникновением первых клинических симптомов в возрасте 6—10 лет, реже — позднее. Отмечаются снижение зрения, экстрапирамидные и бульбарное расстройства, вегетативно-эндокринные симптомы. Часто возникают судорожные приступы, что может явиться ведущим признаком болезни. На глазном дне — атрофия сосков зрительного нерва, пигментный ретинит. Смерть наступает в возрасте до 18—20 лет.

Поздняя форма Куфса (форма взрослых) развивается чаще в молодом возрасте. Основными симптомами являются повышение мышечного тонуса по пластическому типу, скованность, параличи и судорожные припадки, изменение личности по типу энцефалопатического синдрома. Изменения на глазном дне могут отсутствовать. Длительность болезни около 10—15 лет. Биохимические исследования при некоторых формах амавротических идиотий могут обнаружить повышение активности отдельных ферментов в сыворотке крови (альдолазы, глютаминщавелевоуксусной трансаминазы и пр.). Электроэнцефалография обнаруживает дизритмию, появление атипичных волн. При амавротической идиотии Тея — Сакса часто обнаруживаются вакуолинизированные лимфоциты.

Д и а г н о з. Для правильного диагноза амавротической идиотии важно выявление признаков прогрессирующего поражения нервной системы в сочетании с типичными изменениями на глазном дне, генеалогический анамнез. Дифференциальный диагноз проводится с группой лейкодистрофий и внутриклеточных липоидозов.

Л е ч е н и е. Рациональная терапия амавротической идиотии отсутствует. Некоторый эффект может быть получен от применения тканевых экстрактов, переливаний крови и плазмы. Назначают противосудорожные средства, общеукрепляющее лечение. С профилактической целью следует рекомендовать родителям, имеющим больного ребенка, воздерживаться от дальнейшего деторождения.

АМИОТОНИЯ ВРОЖДЕННАЯ (Оппенгейма болезнь). Описана Oppenheim в 1900 г. Встречаются семейные случаи заболевания. Родители — часто кровные родственники. Оба пола поражаются с одинаковой частотой. Проявляется в период новорожденности и характеризуется атонией и слабостью мышц.

Клиника близка к ранним стадиям болезни Верднига — Гоффмана, и многие авторы полагают, что это два идентичных заболевания. Врожденная амиотония характеризуется дегенеративными изменениями в мотонейронах спинного мозга. Изменения со стороны мышц являются вторичными. Патологическая анатомия: масса мышечных волокон уменьшена, миофибриллы небольшого размера. Имеется увеличение ядер сарколеммы. Периферические нервы и передние корешки демиелинизированы, моторные клетки в спинном и продолговатом мозге дегенерируют, описаны изменения в мозговой коре. Симптомы могут появляться при рождении. Иногда в последние месяцы беременности отмечается ослабление шевеления плода. Ведущий симптом — мышечная слабость в проксимальных отделах конечностей и туловища, сухожильные рефлексы снижены, сфинктеры не нарушены. Интеллект не снижен, чувствительность сохранена.

Заболевание, как правило, не прогрессирует. Электромиограмма выявляет резкое снижение или отсутствие электровозбудимости мышц. Смерть может наступить в течение первого года жизни от респираторных инфекций. С возрастом у больных отмечается некоторое улучшение двигательных функций.

Дифференциальный диагноз проводят с другими заболеваниями мышечной системы, полиомиелитом.

Лечение см. Прогрессирующие мышечные дистрофии.

АМИОТРОФИЯ НЕВРАЛЬНАЯ (Шарко — Мари — Туса —Гоффмана болезнь). Классическое описание заболевания дано Charcot и Marie (1886) во Франции, Toots в Англии. Название «прогрессирующая невральная мышечная амиотрофия» дано Hoffmann в 1891 г. Заболевание встречается во всех странах мира. Наследуется, как правило, по аутосомно-доминантному типу. Мужчины болеют в 3—5 раз чаще женщин. Патологоанатомически выявляются дегенеративные изменения в передних и задних корешках, в клетках передних рогов, задних столбах и периферических нервах. Изменения в мышцах носят вторичный характер.

Клиника. Начинается заболевание обычно в молодом возрасте. Первые симптомы — слабость в ногах, быстрая утомляемость, парестезии, нередко мышечные боли —«крампи». Затем присоединяются симметричные атрофии дистальных отделов нижних конечностей (малоберцовая мышца, экстензоры голеней, мелких мышц стопы) и вальгусная деформация стоп. Сухожильные рефлексы угасают. Ахилловы рефлексы отсутствуют на ранней стадии заболевания. Нередко имеются чувствительные расстройства по типу чулок и носков. При исследовании электровозбудимости выявляется частичная или полная реакция перерождения; характерной особенностью электромиограммы служит наличие отдельных пиков — ритм «частокола». Как клинические варианты заболевания описаны синдром Бернгарда, характеризующийся преобладанием болей и утомляемости, синдром Давиденкова (С. Н. Давиденков, 1934), особенностью которого является усиление мышечной слабости, параличей под влиянием холода. Возможно начало с атрофий мышц верхних конечностей, болей, парестезий и холодовых параличей,

синдром Генеля (1890); при синдроме Герингама (1889) доминируют симптомы поражения передних рогов спинного мозга, фибриллярные подергивания и атрофия. Заболевание медленно прогрессирует, может иметь место спонтанная стабилизация процесса.

Дифференциальный диагноз следует проводить с другими наследственно-дегенеративными заболеваниями нервномышечного аппарата, дистальной формой миопатии и др., полиневритами.

Лечение комплексное, проводится курсами, включающими общеукрепляющую терапию, антихолинэстеразные средства, витаминотерапию, широко применяются физиотерапевтическое лечение, ортопедическая обувь.

АМИОТРОФИЯ ПРОГРЕССИРУЮЩАЯ (Арана — Дюшена болезнь). В 1849 г. Aran и Duchenne описали заболевание, сопровождающееся прогрессирующей атрофией мышц конечностей и туловища и фасцикулярными и фибриллярными подергиваниями. Заболевание наследуется по аутосомно-доминантному типу. Чаще болеют мужчины. Нередки семейные случаи. Патологоанатомически находят дегенерацию и атрофию клеток передних рогов спинного мозга (чаще шейного и грудного отделов), иногда поражаются двигательные ядра черепномозговых нервов. В клетках имеется включение пигмента. В передних корешках — распад миелина, исчезновение осевых цилиндров, разрастание соединительной ткани. В мышцах находят вторичную дегенерацию, нередко жировые перерождения. Начало заболевания в возрасте 25—50 лет.

Клиника. Заболевание начинается с атрофии мышц кисти, постепенно в процесс вовлекаются проксимальные отделы верхних конечностей, нижние конечности и мышцы туловища. Атрофический процесс наблюдается также в коже и подкожной клетчатке. Нередко отмечаются вазомоторные нарушения в кистях и стопах. Сухожильные рефлексы угасают. Характерны фасцикулярные подергивания. Чувствительных расстройств не отмечено. Функции тазовых органов не нарушены.

Диагноз ставят на основании характерной клинической картины, данных электромиографического исследования. Дифференциальный диагноз следует проводить с сирингомиелией, боковым амиотрофическим склерозом, инфекционными и инфекционно-аллергическими поражениями нервной системы (неврит шейного сплетения, клещевой энцефалит), опухолями спинного мозга. Течение заболевания медленно прогрессирующее. Смерть, как правило, наступает от дыхательных расстройств.

Лечение проводят курсами, применяют полноценную, богатую белками диету, витамины группы В, витамин Е, АТФ, анаболические гормоны, антихолинэстеразные препараты, физиотерапевтические процедуры: ионизацию с йодистым калием, озокеритовые аппликации, массаж, лечебную физкультуру.

АМИОТРОФИЧЕСКИЙ БОКОВОЙ СКЛЕРОЗ (наследственно-семейные формы, спастический спинальный паралич, Шарко — Кожевникова болезнь). Боковой амиотрофический склероз впервые описан Charcot в 1896 г. Встречается во всех странах мира с частотой 1,4—6 случаев на 100 000 населения. Мужчины поражаются в 3—4 раза чаще женщин. Наследуется доминантно с неполной пенетрантностью мутантного гена. В основе заболевания лежит дегенерация моторных клеток спинного мозга, мозгового ствола и в меньшей степени коры больших полушарий (моторных клеток Беца). Вторичные дегенеративные изменения в боковых и передних отделах

спинного мозга характеризуются потерей миелина, дегенеративные изменения преобладают в боковых столбах спинного мозга, в пирамидном пути.

Клиническая картина заболевания проявляется слабостью и атрофией мышц сначала верхних, позднее нижних конечностей, обычно симметричными, потерей сухожильных рефлексов, фибриллярными и фасцикулярными подергиваниями мышц. В большей степени поражаются дистальные отделы конечностей. Отмечается дизартрия, дисфагия. Описан вариант заболевания с преимущественным поражением стволовых отделов мозга, который известен как семейный бульбарный паралич Фацио — Лонда, обычно наследуемый по аутосомно-рецессивному типу. У больных могут выявляться гемиплегия и параплегия спастического характера, в терминальных состояниях — тетраплегии и бульбарные параличи. Боли, парестезии наблюдаются в половине всех случаев. Расстройства глубокой чувствительности не встречаются. Могут развиваться нарушения тазовых функций. В ряде случаев обнаруживаются изменения высших корковых функций: возбуждение, психотические состояния, насильственный смех и плач. Течение злокачественное. Может наблюдаться незначительное повышение белка в спинномозговой жидкости, в крови — значительное повышение содержания белка и активности трансаминаз, в моче понижение креатинина и повышение креатина.

Диагноз не сложен в типичных случаях заболевания, однако в начальных стадиях следует исключить полиневрит, рассеянный склероз, сирингомиелию, сифилис спинного мозга, опухоль, остеоартриты, дегенеративные заболевания нервно-мышечной системы.

Лечение симптоматическое. Прогноз неблагоприятный. Смерть наступает от бульбарного паралича и присоединившейся вторичной инфекции.

АНАЛЬГЕЗИЯ ВРОЖДЕННАЯ (Бильмонда синдром) — врожденная нечувствительность к боли. Проявляется отсутствием чувствительности роговицы, зубов; особенно ярко проявляется при различных костно-суставных патологиях (отсутствует при переломах, вывихах). Психологические изменения личности рассматриваются как составная часть синдрома.

Лечение не проводится.

АНАЛЬБУМИНЕМИЯ — наследственный дефект биосинтеза альбуминов, характеризующийся снижением их концентрации до следовых количеств. Тип наследования — аутосомно-рецессивный.

Клиническими проявлениями заболевания служат утомляемость, слабость, периодически — отеки. В раннем детском возрасте анальбуминемию приходится дифференцировать с нефротическим синдромом, экссудативной энтеропатией.

Дифференциальный диагноз основан на исключении протеинурии, а также потери белков плазмы с калом (иммуноэлектрофорез белков фильтра кала). Характерным для анальбуминемии является повышенная концентрация холестерина в крови (до 500 мг% и выше).

Прогноз относительно благоприятен, так как выпавшие функции альбуминов компенсируются глобулиновыми фракциями крови.

Бисальбуминемия — появление двух фракций альбумина при электрофоретическом исследовании — клинически не

проявляется и едва ли заслуживает названия болезни. Наличие двух фракций альбумина оказывается физиологическим признаком крови плода.

АНАЛЬНАЯ АТРЕЗИЯ С ВАГИНАЛЬНЫМ СВИЩОМ — редко встречающаяся аномалия. Характеризуется тем, что свищевой ход располагается в глубине влагалища или за гименом. Свищевое отверстие недостаточно широкое. Свищ не пропускает твердого кала, возникают хронические запоры, интоксикация, больная девочка отстает в физическом развитии. Иногда возникают явления частичной или полной непроходимости.

Лечение оперативное у детей старше 2 лет (ранее 2 лет — по витальным показаниям).

АНАЛЬНОГО ОТВЕРСТИЯ АТРЕЗИЯ С ВЕСТИБУЛЯРНЫМ СВИЩОМ. Свищевое отверстие располагается в области задней спайки или в ладьевидной ямке. Может протекать бессимптомно или имеется недержание кала или газа. Общее состояние больных не страдает.

Лечение оперативное проводится у детей старше 2 лет.

АНГИДРОЗА, ГИПОТРИХОЗА И АДОНТИИ СИНДРОМ (Криста — Сименса синдром). Заболевание описано Christ в 1913 г. и Siemens в 1937 г. Наследуется по аутосомно-доминантному и сцепленному с полом рецессивному типу. Ведущими клиническими симптомами являются ангидроз, гипотрихоз, адонтия, гиподонтия, недоразвитие носового скелета, аномалии прикуса, отечность губ, атрофический ринит.

Дифференциальный диагноз следует проводить с различными видами эктодермальных дисплазий.

Лечение симптоматическое.

АНГИОКЕРАТОМА ДИФФУЗНАЯ ТУЛОВИЩА (Фабри синдром). Заболевание описано Fabry в 1898 г. Относится к группе липоидозов. Наследуется по рецессивному, сцепленному с полом типу. У родственников мужского пола по линии матери отмечается высокая пенетрантность мутантного гена. Описаны семейные случаи. Заболевание проявляется поражением кожи, сосудистой системы глаз и внутренних органов.

Клиническая картина характеризуется развитием сосудистых кератинизированных узелков на коже губ, щек, подкрыльцовой впадины, концевых фаланг пальцев, живота, ягодиц, груди и других частей туловища в виде мелких сосудистых пятен с окраской различной интенсивности, возвышающихся над окружающей кожей. Типичные ангиокератомы развиваются также на мошонке и половом члене. При травмировании узелки кровоточат, гистологически они идентичны ангиокератомам на пальцах. У больных диффузной ангиокератомой туловища Фабри могут быть повышение артериального давления, изменения сосудов сетчатки, помутнение роговой оболочки глаз, почечная недостаточность. Отмечается увеличение фосфатов и липидов в крови, фосфатолипоидные скопления в коже и гиперкератоз.

Дифференциальный диагноз проводится с болезнью Ослера и ангиокератомой Мибелли.

Лечение симптоматическое.

АНГИОМАТОЗ КОРТИКО-МЕНИНГЕАЛЬНЫЙ ДИФФУЗНЫЙ (ван Богарта — Де Ври синдром). Синдром описан в 1955 г. Van Bogaert и De Vries. Относится к группе нейро-кожных синдромов. Кожные изменения характеризуются врожденной пойкилодермией

с метамерно расположенными телеангиэктазиями. Наследуется по рецессивному, сцепленному с полом типу.

В клинике заболевания доминируют судорожные припадки, пирамидные и экстрапирамидные расстройства, деменция. Может выявляться гемианопсия.

Дифференциальный диагноз проводят с болезнью Штурге—Вебера, синдромом Вернера, синдромом Блоха — Сульцбергера.

Лечение противосудорожное.

АНЕВРИЗМЫ ВНУТРИЧЕРЕПНЫЕ ВРОЖДЕННЫЕ. Описывают врожденные артериальные, венозные и артерио-венозные аневризмы, часто сочетающиеся с аномалиями сосудов кожи, внутренних органов, дизрафическом статусом и врожденными уродствами. Артериальные аневризмы, как правило множественные, с очаговой неврологической симптоматикой. Редкий односторонний врожденный порок артерио-венозной системы, сочетающийся с пороками развития конечностей, носит название синдрома Клиппеля — Треноне — Парка — Вебера. Ангиоматоз мозга может быть основным проявлением болезни Штурге — Вебера, болезни Гиппеля — Линдау.

Клиническая картина. Аневризмы могут клинически не проявляться. При разрыве аневризмы дают клинику острого расстройства мозгового кровообращения. Врожденные артерио-венозные аневризмы чаще образуются между внутренней сонной артерией и кавернозным синусом. Они представляют собой расширенную приводящую артерию и узел пульсирующих вен, содержащих артериальную кровь. Больные жалуются на пульсирующие головные боли, недомогание. При аневризмах по ходу средней мозговой артерии часто отмечается фокальная эпилепсия, с альтернирующим центральным гемипарезом, носящим преходящий характер. Важным признаком является наличие шума в лобной или височной области, прослушиваемого стетоскопом. На рентгенограммах — очаги обызвествления в области аневризмы или расширенные венозные каналы в костях черепа. Прогноз неблагоприятный вследствие склонности аневризм к разрывам.

Лечение. При ранней диагностике показано хирургическое лечение, в ряде случаев — глубокое рентгеновское облучение.

АНЕМИИ ГЕМОЛИТИЧЕСКИЕ НЕСФЕРОЦИТАРНЫЕ (эритроцитопатии). В основе гемолитических несфероцитарных анемий лежат нарушения ферментных систем эритроцитов (глюкозо-6-фосфатдегидрогеназа, редуктаза, глютатион, дифосфоглицеромутаза, пируваткиназа, метгемоглобиновая редуктаза, аденозинтрифосфатаза — АТФ-аза), с помощью которых осуществляется анаэробный гликолиз глюкозы. Клинический дефицит того или иного фермента ведет к развитию несфероцитарной гемолитической анемии, обусловленной усиленным гемолизом эритроцитов, при сохранении компенсаторной активности эритропоэтической системы. Несфероцитарные анемии принято разделять на 2 группы по характеру течения аутогемолиза эритроцитов in vitro после инкубации в течение 24 часов при температуре 37°. При первом типе отмечается нормоцитарная анемия с легкой гипохромией. Заболевание обусловлено дефицитом глюкозо-6-фосфатдегидрогеназы (Г-6-ФД) 2,3-дифосфоглицеромутазы, глютатионредуктазы, понижением активности аденозинтрифосфатазы. Второй тип характеризуется нормальной по инкубации осмотической резистентностью эритроцитов, значительно

снижающейся после 24 часов инкубации при 37°. Аутогемолиз значительно усилен, через 48 часов инкубации резко выражен и не смягчается глюкозой, но ослабляется добавлением АТФ. В крови у больных отмечается выраженный макроцитоз с множественными тельцами-включениями, которые становятся более отчетливыми после спленэктомии. Этот тип анемии возникает при дефиците пируваткиназы, а также 2,3-дифосфоглицеромутазы, приводящем к снижению уровня АТФ.

Гемолитическая анемия, обусловленная дефицитом глюкозо-6-фосфатдегидрогеназы (Г-6-ФД), фавизм. Примахиновая анемия. Наследование ограничено полом. Мутантный ген локализован в X-хромосоме. Гетерозиготные девочки страдают меньше. Наибольшее распространение — в районе Средиземноморья. При дефиците Г-6-ФД в эритроците происходит блокирование первого этапа обмена глюкозо-6-фосфата в пентозном цикле, в результате чего уменьшается количество редуцированных нуклеотидов (НАДФ·$Н_2$ и НАД·$Н_2$), а также редуцированной формы глютатиона. В период новорожденности гипербилирубинемия в результате интенсивного гемолиза достигает высокой степени, в связи с чем нередко возникает необходимость в проведении заменных переливаний крови. В более старшем возрасте этот дефицит реализуется в виде внутрисосудистого гемолиза с явлениями выраженной гемолитической анемии.

Гемолиз эритроцитов происходит под влиянием приема ряда лекарственных и химических веществ — примахина, сульфаниламидов, фенацетина, хинина, аспирина, ПАСК, салицилатов, нафталина, витамина К и др. Усиленный гемолиз эритроцитов может быть вызван также приемом в пищу или вдыханием пыльцы конских бобов и некоторых других растительных веществ. Усиление гемолиза наблюдается также под влиянием интеркуррентных заболеваний, включая вирусные. При попадании в организм указанных выше веществ на 2—3-й день развивается резко выраженный гемолитический криз с гемоглобинемией и гемоглобинурией. В эритроцитах выявляются характерные для заболевания тельца Гейца. Наблюдаются анизоцитоз и пойкилоцитоз. Осмотическая резистентность обычно в норме, иногда может быть сниженной. В момент криза отмечается повышение числа ретикулоцитов, а у детей раннего возраста появляются и нормобласты. В период гемолитического криза отмечаются слабость, бледность с желтушным оттенком кожи, температура повышена, возможно увеличение селезенки. Гемоглобинурия может способствовать олигурии и даже анурии. Острый гемолитический криз длится 3—7 дней. Если прием препарата, вызвавшего гемолитический криз, продолжается, через несколько недель (5—6) вновь может возникнуть гемолитический криз.

Л е ч е н и е. Необходимо исключить повторное применение вещества, вызвавшего гемолиз. При тяжелом гемолитическом кризе с резким падением гемоглобина — переливание крови, лучше всего капельно. У новорожденных с нарастающей непрямой гипербилирубинемией во время криза — заменное переливание крови. При гемоглобинурии и гемоглобинемии с целью предупреждения отложения гемоглобина в почечных канальцах необходимо применить алкилизирующие препараты.

Прогноз при своевременном диагнозе и предупреждении попадания в организм веществ, вызывающих гемолиз, благоприят-

Гемолитическая анемия, обусловленная дефицитом редуктазы глютатиона. Описана в 1958 г. Lohr и Waller. Дефицит указанного фермента ведет к снижению редуцированного глютатиона, что способствует повышенному разрушению эритроцитов. Описаны различные варианты этой формы гемолитической анемии. Гемолитическая анемия в легкой степени, выявляемая в раннем детском возрасте, сопровождается ретикулоцитозом при отсутствии изменений осмотической резистентности. Прогноз благоприятный.

Гемолитическая анемия, обусловленная дефицитом 2, 3-дифосфоглицеромутазы. Впервые описана Praukerd. Наследуется по доминантному типу. Недостаток фермента способствует метаболическому блоку гликолиза, так как нарушается переход 3-фосфоглицерофосфата в 2-фосфоглицерофосфат, в результате чего возникает недостаточное образование АТФ и лактатов с наклонностью эритроцитов к более быстрому разрушению с одновременным развитием метгемоглобинемии. Заболевание проявляется в детском возрасте в виде анемии, желтухи, повышенного содержания ретикулоцитов в крови, спленомегалии.

Лечение. Общеукрепляющая терапия, диета, богатая витаминами. Спленэктомия непоказана. Прогноз благоприятный.

Гемолитическая анемия, обусловленная дефицитом аденозинтрифосфатазы (АТФ-азы). Впервые описана Harvald с соавт. в 1964 г. Наследуется по доминантному типу. Заболевание проявляется в раннем возрасте в виде гемолитической анемии различной степени в зависимости от интенсивности гемолитического процесса. В крови определяется повышенное содержание непрямого билирубина, ретикулоцитов. Отмечается спленомегалия.

Лечение при тяжелой анемии — переливание крови. Спленэктомия неэффективна.

Гемолитическая анемия, обусловленная дефицитом пируваткиназы эритроцита. Впервые описана Valentine с соавт. в 1961 г. Наследуется по доминантному типу. Фермент катализирует реакцию образования фосфоэкопирувата с одновременным образованием АТФ и АДФ. Поэтому при дефиците АТФ-азы тормозятся образование АТФ и лактата, что и способствует усиленному гемолизу эритроцитов с образованием незначительного количества метгемоглобина. В эритроцитах гетерозиготных лиц активность фермента снижена вдвое. Анемия гемолитического характера, сопровождающаяся гипербилирубинемией, выявляется у детей грудного возраста и новорожденных, отмечаются анизоцитоз и пойкилоцитоз. Спленомегалия не всегда выражена.

Лечение. При значительной гипербилирубинемии в периоде новорожденности показано заменное переливание крови. В более позднем возрасте — гемотрансфузии в период выраженной анемии. Спленэктомия неэффективна.

Метгемоглобинемия наследственная — заболевание, при котором нарушено равновесие между процессом окисления гемоглобина и метгемоглобина и процессами восстановления гемоглобина. Тип наследования зависит от характера нарушения, способствующего образованию метгемоглобина; возможен аутосомно-рецессивный и доминантный тип. Заболевание характеризуется выраженным диффузным цианозом, обнаруживаемым у детей в раннем возрасте и даже в периоде новорожденности. Кровь имеет шоколадный оттенок за счет резкого повышения содержания метгемоглобина до 15—50% при норме от 0,5 до 1%. При тяжелых степенях метгемоглобинемии

отмечаются одышка, слабость, головные боли. Развивается компенсаторная полиглобулия. Отмечается отставание детей в физическом и умственном развитии. В настоящее время принято выделять 3 формы наследственной метглобинемии.

Т и п I описан Gibson в 1948 г. Обусловлен дефицитом фермента диафоразы или коэнзима I, который принимает участие в восстановлении метгемоглобина в гемоглобин. Наследование аутосомно-рецессивное. Этот тип метгемоглобинемии выявляется при рождении ребенка и сохраняется всю жизнь. В большинстве случаев не дает выраженной клинической картины, кроме цианоза носогубного треугольника, слизистой оболочки рта и конъюнктивы; эти симптомы несколько усиливаются при физической нагрузке без ухудшения общего состояния.

Т и п II, описанный Horlein с соавт. в 1948 г., характеризуется наличием патологического гемоглобина, обозначаемого как HbM. В настоящее время установлено 4 варианта гемоглобина M, при наличии которых в организме развивается метгемоглобинемия, а именно HbM Бостон (α_2^{58} tyrβ), HbM Саскатун — Чикаго ($\alpha_2\beta_2^{63+tyr}$) и HbM ($\alpha_2^{87+tyr}\beta_2$). Содержание метгемоглобина у больных колеблется от 15 до 20%. Имеется выраженный цианоз. Общее состояние нарушается мало. У гетерозигот отмечено также повышенное содержание метгемоглобина в крови.

Т и п III наследственной метгемоглобинемии, описанный Eder с сотр. в 1949 г., характеризуется отсутствием в эритроцитах аномального HbM и заметных расстройств активности диафоразы 1, хотя клинически имелся выраженный цианоз с первых месяцев жизни, а содержание метгемоглобина доходило до 40%. В легких случаях специального лечения не требуется. В тяжелых случаях, при резком повышении содержания метгемоглобина в крови, вводят внутривенно метиленовую синюю в дозе 2 мг на 1 кг веса детям раннего возраста и 1,5 мг на 1 кг веса детям старшего возраста. Вводят медленно в виде 1% раствора. Назначают также аскорбиновую кислоту. Прогноз благоприятный.

АНЕМИЯ ГИПОПЛАСТИЧЕСКАЯ ВРОЖДЕННАЯ ДАЙМОНДА — БЛЕКФАНА (хроническая идиопатическая арегенераторная анемия, первичная эритроцитарная аплазия, эссенциальная эритробластопения, эритрофтиз, хроническая эритробластопения). Заболевание связано с избирательной гипоплазией красного ростка костного мозга. В литературе описано более 100 случаев с подобным синдромом.

К л и н и ч е с к а я к а р т и н а. Заболевание в виде анемии чаще всего проявляется у детей первого года жизни. При данной форме анемии страдает эритропоэтическая функция. Гранулоцитопоэз и тромбоцитопоэз не нарушаются. Анемия носит нормохромный, нормоцитарный характер с ретикулоцитопенией. В пунктате костного мозга отмечается картина эритробластофтиза. У некоторых детей имеются внешние особенности — светлые волосы, курносость, широко расставленные глаза, утолщение верхней губы. Заболевание развивается постепенно, вначале появляется бледность, которая в последующем нарастает. Ребенок становится раздражительным, ухудшается аппетит. Анемия протекает без геморрагических проявлений. Печень и селезенка в начале заболевания не увеличены, но в дальнейшем в связи с гемосидерозом, обусловленным частыми трансфузиями, могут увеличиваться. Возможно развитие анемии

обусловлено нарушением обмена триптофана, однако этот вопрос требует дальнейшего изучения.

Лечение. Периодически (каждые 3—8 недель) проводят переливание крови или эритроцитной массы. В некоторых случаях оказывают эффект стероидные гормоны, получен терапевтический эффект при пересадке костного мозга. Прогноз при своевременно начатом лечении улучшился.

АНЕМИЯ ГИПОПЛАСТИЧЕСКАЯ СЕМЕЙНАЯ (Эстрена — Дамашека синдром). Заболевание описано Estren и Damashek в 1947 г. Представляет наследственно-конституционную дисфункцию активности мезенхимы. Описаны семейные случаи. Чаще болеют дети.

Клиника. Ведущими в клинике заболевания являются рецидивирующие носовые кровотечения. При исследовании крови выявляется хроническая гипохромная макроцитарная анемия, лейкопения, тромбопения; осмотическая и механическая резистентность эритроцитов нормальная. Костный мозг гипопластичен или апластичен, содержит много жировых отложений. Дети не отстают в физическом и психическом развитии.

Дифференциальный диагноз следует проводить с другими гипопластическими анемиями.

Лечение. Переливание крови, препараты железа, витамин B_{12}, фолиевая кислота, полноценное питание.

АНЕМИЯ МИКРОСФЕРОЦИТАРНАЯ ГЕМОЛИТИЧЕСКАЯ МИНКОВСКОГО — ШОФАРА (наследственный микросфероцитоз, врожденная гемолитическая анемия). Заболевание описано Минковским в 1900 г., Choufard в 1907 г. Характеризуется наличием микросфероцитарных эритроцитов и снижением их осмотической стойкости. Наследуется по аутосомно-доминантному типу.

Клиника. Основными симптомами заболевания являются анемия, желтуха за счет повышения в крови непрямого билирубина, спленомегалия. Наличие неполноценных шаровидных эритроцитов приводит к снижению их осмотической стойкости в растворах NaCl (min 0,52—0,70, max 0,32—0,36). Первые симптомы заболевания выявляются в детском возрасте, нередко на первом году жизни в виде гемолитических кризов, с появлением желтухи за счет повышения в крови непрямого билирубина, анемии, увеличения селезенки и печени. В этот период количество уробилина в моче и стеркобилина в кале повышается. Эти формы эритроцитов избирательно улавливаются селезенкой и подвергаются в ней более быстрому разрушению. В период гемолитического криза отмечается повышенное содержание ретикулоцитов, доходящее иногда до 50%. Образование сфероцитов связано с наследственно обусловленным повышением эритроцитоза — недостаточным развитием ферментных систем эритроцита, в частности фосфофруктокиназы, энолазы и транскетолазы, что вызывает блок распада глюкозы в гликолитической цепи Эмбдена — Мейергофа. Длительность жизни сфероцитов укорочена не только в организме больного, но и после переливания их здоровым лицам с неудаленной селезенкой. Течение болезни волнообразное. Гемолитические кризы чаще всего возникают под влиянием различных провоцирующих факторов (физическое перенапряжение, инфекция, охлаждение и др.), могут сопровождаться повышением температуры.

Лечение. Выраженный эффект оказывает спленэктомия. В момент криза, сопровождающегося значительным снижением гемоглобина, рекомендуется переливание крови.

АНЕМИЯ СЕРПОВИДНОКЛЕТОЧНАЯ (дрепаноцитарная). Впервые описана Herrick в 1910 г. в США. Встречается преимущественно у негров в местностях так называемого малярийного пояса. Заболевание обусловлено врожденной неполноценностью эритроцитов, связанной с наличием в них патологического гемоглобина S (HbS). У гетерозиготов HbS составляет 20—45%, а у гомозиготов HbS составляет 60—99%; остальной гемоглобин относится к фетальному типу (HbF). При серповидноклеточной анемии эритроциты, содержащие HbS в условиях гипоксии, приобретают серповидную форму, что способствует их массовому распаду.

Клинически заболевание характеризуется хронической анемией, гемолитическими кризами, сменяющимися периодами относительной ремиссии. Заболевание проявляется с первых месяцев жизни. Печень и селезенка увеличены. Кожные покровы бледные, с желтушным оттенком. Череп — «башенный». Рентгенографически выявляется остеопороз костей. Характерный симптом — замедленное оседание эритроцитов. Повышенная механическая ломкость эритроцитов способствует накоплению в крови значительного количества их обломков, которые, блокируя мелкие кровеносные сосуды, способствуют образованию тромбов с последующим развитием инфарктов в печени, селезенке, почках, что сопровождается возникновением острых приступообразных болей.

Лечение серповидноклеточной анемии симптоматическое. При тяжелых гемолитических кризах показаны переливания крови или эритроцитной массы. Целесообразно провести заменное переливание крови. В период криза показано применение кортикостероидных препаратов с проведением противошоковых мероприятий и борьбы с ацидозом путем вливания 4% раствора соды капельно (100—150 мл), а также плазмы и плазмозаменителей (декстрана, полиглюкина, поливинилпирролидона).

В стадии ремиссии гемотрансфузии не показаны из-за опасности усиления гемолитических явлений и гемосидероза. Для уменьшения гемосидероза органов применяется десферриоксиамин. Отмечен в некоторых случаях положительный эффект от спленэктомии. В плане патогенетической терапии с целью подавления серпообразования применяются препараты из группы производных фенотиазина — промазин и др. Больные должны избегать возможного понижения парциального давления во вдыхаемом воздухе (подъем в горы, полет на самолете на большой высоте).

Прогноз неблагоприятный. Около 80% больных умирают в раннем детстве. Часть больных доживают до молодого возраста.

АНЕМИЯ ФАНКОНИ НАСЛЕДСТВЕННАЯ АПЛАСТИЧЕСКАЯ (конституциональная инфантильная панмиелопатия, врожденная панмиелопатия Фанкони). Заболевание впервые описано в 1937 г. Fankoni и позднее названо детским семейным апластическим миелозом. В настоящее время в литературе имеется описание более 100 случаев заболевания. Тип наследования — аутосомно-рецессивный. Преимущественно болеют мальчики.

Клиника. Заболевание характеризуется угнетением эритропоэза, гранулопоэза и тромбопоэза, что клинически проявляется анемией, лейкоцитопенией и тромбопенией. Нередко наследственная апластическая анемия сочетается с аномалиями развития скелета (дефект развития лучевых костей и больших пальцев рук). Дети низкого роста, отмечается недоразвитие половых органов, микроцефалия, микрофтальмия, косоглазие, коричневая пигментация

кожи (меланодермия), почечная и сердечная недостаточность. Первые симптомы анемизации выявляются чаще от 6 месяцев до 4 лет, хотя имеются описания болезни и у детей периода новорожденности. Анемия нормоцитарного характера. Резистентность эритроцитов не изменена. Количество ретикулоцитов резко снижено. В пунктате костного мозга выраженная гипоплазия. Выявляются отклонения ряда свойств эритроцита — повышенное содержание щелочноустойчивого гемоглобина, качественное изменение фермента гексокиназы и снижение образования АТФ, уменьшение пероксидазы в ядрах нормобластов костного мозга, понижение щелочной фосфатазы и содержания фосфолипидов и полисахаридов. Лейкоциты снижаются параллельно, без изменений лейкоцитарной формулы. Резко выраженная тромбоцитопения — от нескольких сотен до 20 000—30 000— сопровождается геморрагическими явлениями. Печень, селезенка не увеличены. Нередко отмечается нарушение обмена триптофана в виде повышения экскреции 3-гидроксиантраниловой кислоты и некоторых других дериватов триптофана.

Лечение. Рекомендуются препараты, стимулирующие гемопоэз, витамин B_{12}, кортикостероиды, АКТГ. Временный терапевтический эффект получен от массивных переливаний крови и эритроцитной массы. Спленэктомия нередко приводит к ухудшению. Некоторое временное улучшение отмечено под влиянием тестостерона. Вопрос об эффективности пересадки костного мозга окончательно не решен. Длительность жизни детей от начала заболевания обычно не превышает 2—5 лет. Причиной смерти являются резкая анемизация, кровоизлияния в мозг или желудочно-кишечные кровотечения.

АНОФТАЛЬМ (безглазие). Известен с 1557 г. (Lycosthenes). Первое описание дал Bartolini в 1657 г. Встречается крайне редко. Тип наследования — доминантный и рецессивный, сцепленный с полом в случаях сочетаний с костными аномалиями. Анофтальм бывает истинным и мнимым.

Клиника. Истинный анофтальм чаще односторонний, связан с недоразвитием переднего мозга или с нарушением «отшнуровки» зрительного нерва. У больных орбита, веки, глазная щель малы. Конъюнктивальная полость мелкая. Мнимый анофтальм обусловлен задержкой развития вторичного глазного бокала. У этих больных в глубине орбиты всегда можно обнаружить плотное образование, представляющее собой рудиментарный глаз. На рентгеновском снимке зрительное отверстие всегда выражено, чего нет при истинном анофтальме.

Лечение симптоматическое с последующим эктопротезированием.

АОРТЫ КОАРКТАЦИЯ. Коарктация аорты составляет 10—18% всех выявленных на секции врожденных пороков сердца и магистральных сосудов. Различают 5 типов коарктации аорты, из которых наиболее распространенными являются I тип (коарктация со связкой) и II тип (коарктация с шунтом вследствие открытого артериального протока).

Описаны семейные случаи коарктации аорты (коарктация аорты у отца и сына и т. д.), однако в большинстве семейных форм врожденных пороков сердца нет конкордантности по коарктации аорты у родственников. Наследование коарктации аорты, вероятно, происходит по аутосомно-доминантному типу. Вероятность проявления коарктации аорты у сибсов, по-видимому, очень мала. Коаркта-

ция аорты в некоторых случаях сочетается с другими врожденными аномалиями — грыжей, крипторхизмом, гипертелоризмом, искривлением ушных раковин и другими уродствами.

АПРАКСИИ ГЛАЗОДВИГАТЕЛЬНОЙ ВРОЖДЕННЫЙ СИНДРОМ (Когана синдром). Описан Cogan в 1953 г. Клинические проявления заключаются в невозможности боковых движений глаз. При повороте головы вправо или влево глаза поворачиваются в противоположную сторону. Движения глаз по вертикали не изменены. Нарушения обычно выявляются в возрасте 3—5 лет. Аномалия представляет единственное неврологическое изменение. Психическое развитие ребенка нормальное. Возникают трудности при обучении чтению.

Дифференциальный диагноз проводится с псевдоофтальмоплегическими синдромами.

АРГИНИНЯНТАРНАЯ АМИНОАЦИДУРИЯ — заболевание обмена аминокислот, связанное с наличием энзиматического блока в цикле Кребса — Гензелейта (синтез мочевины) и характеризующееся отставанием в психическом развитии и неврологическими нарушениями. Заболевание описано в 1958 г. Allan и сотр. Однако частота его в популяции пока не установлена. Патогенез аргининянтарной аминоацидурии связан с расстройством процесса расщепления аргининянтарной кислоты, который в норме осуществляется при участии аргининсукциназы. У больных этот фермент отсутствует, что ведет к накоплению в крови и ликворе не только аргининянтарной кислоты, но и ее предшественников.

Клинические симптомы заболевания обнаруживаются уже в первые недели жизни, проявляясь частой рвотой, повышением температуры, судорогами, увеличением размеров печени. У более старших детей обнаруживаются отставание в нервно-психическом развитии, печальное выражение лица, ломкие и сухие волосы, растущие пучками.

Лечение. Предприняты попытки лечения данного заболевания диетой с ограничением белков и аргинина. Прогноз неблагоприятен, особенно в раннем детском возрасте, в дальнейшем определяется тяжестью поражения нервной системы.

АРНОЛЬДА — КИАРИ СИНДРОМ (платибазии синдром, базиллярной инвагинации синдром, церебелло-медуллярного порока синдром). Arnold в 1894 г. и Chiari в 1895 г. независимо один от другого описали этот синдром. Характеризуется наличием грыжи, исходящей из тканей ствола мозга и мозжечка, и суженным большим затылочным отверстием, что является результатом аномалии затылочной кости, верхних шейных позвонков и мозжечка. Патологоанатомически определяется недоразвитие мозжечка, стволового отдела мозга, часто сочетающиеся с пороками развития спинного мозга.

Клиника. Характерны симптомы поражения мозгового ствола, каудальной группы черепномозговых нервов, верхних шейных нервов, задних и боковых столбов спинного мозга. Отмечаются головная боль, нарушение зрения, нистагм, диплопия, отек зрительного нерва, двигательные нарушения в конечностях. Рентгенологически обнаруживается платибазия и сужение большого затылочного отверстия. Энцефалография регистрирует аномалии мозжечка. Вариантом синдрома Арнольда — Киари является синдром Денди — Уолкера. Необходимо дифференцировать от сирингомиелии, бокового амиотрофического склероза, прогрессирующего бульбарного пара-

лича. У детей заболевание может вести к смерти, у взрослых медленно прогрессирует.

Л е ч е н и е. Синдром Арнольда — Киари подлежит нейрохирургической коррекции.

АРТРОГРИПОЗ (врожденной амиоплазии синдром, множественные врожденные контрактуры, деформирующая фетальная миодисплазия). Заболевание подробно описано Guerin-Stern в 1923 г. Редкое нервномышечное нарушение, характеризующееся множественными деформациями, анкилозами, параличами, амиотрофическими расстройствами. Описаны семейные случаи заболевания. Оба пола поражаются с равной частотой. Возможны доминантный и рецессивный типы наследования. Ограничение движений включает все суставы, за исключением челюстного и межпозвонковых. Морфологически — неполный фиброзирующий анкилоз в суставах. В мышцах туловища аплазии.

К л и н и к а. Характерным является общее перерождение сухожильно-связочного и мышечного аппарата. Мышцы, кроме их недоразвития, фиброзно изменены, что проявляется отсутствием поперечнополосатой исчерченности. Сухожильный аппарат также недоразвит. Сухожилия тонкие, нередко спаяны с сухожильными влагалищами. Суставная капсула утолщена, трудно растяжима. Синовиальные оболочки суставов спаяны с костью. Синовиальной жидкости очень мало. Суставные концы атрофичны, нередко недостаточно покрытые хрящом. Резко снижена эластичность связок суставов. Часто тяжелая косолапость. Описаны изменения со стороны нервной системы, которые сводятся к разрастанию глиозной ткани и дегенеративным изменениям ганглиозных клеток. Эти изменения особенно ярко выражены в области двигательных центров больших полушарий и передних рогов спинного мозга, кроме того, отмечается атрофия периферических нервов. При рентгенологическом обследовании определяется общая костная атрофия. Ядра окостенения появляются вовремя, но развитие их может задерживаться. Интеллект детей сохранен. Заболевание часто сочетается с другими врожденными уродствами — аномалиями лицевого скелета, внутренних органов.

Д и ф ф е р е н ц и а л ь н ы й д и а г н о з. Необходимо проводить с другими наследственными дегенеративными заболеваниями опорно-двигательного аппарата.

Л е ч е н и е артрогрипоза направлено на исправление деформаций и восстановление функций пораженных суставов. С этой целью обычно используются этапные повязки. При наличии вывиха бедер производится их вправление. В отдельных случаях прибегают к оперативному вмешательству на мелких тканях и костях. Проводится также общеукрепляющее лечение, витаминотерапия, назначаются препараты аминокислот и анаболических гормонов. Целесообразно применение лечебной физкультуры и массажа. Прогноз для жизни относительно благоприятный в случае рано начатого и регулярно проводимого лечения, однако двигательная активность больных остается ограниченной.

АРТРО-ОСТЕО-ОНИХОДИСПЛАЗИЯ НАСЛЕДСТВЕННАЯ (Турнера — Кизера синдром). Синдром описан Turner и Kieser в 1933—1939 гг. Наследуется по аутосомно-доминантному типу с различной экспрессивностью мутантного гена.

К л и н и ч е с к а я к а р т и н а характеризуется гипоплазией коленной чашечки и вывихом коленного сустава в латеральном

направлении, дисплазией локтевого сустава, вывихом головки лучевой кости. Дистрофические изменение ногтей в виде их атрофии, койлонихии, больших трехзубых лунок. Экзостозоподобные костные образования в виде «тазовых рогов» — экзостозы крыльев тазовых костей — являются важным признаком. Описывают также гиперостозы черепа, крыловидные кожные складки, дисплазию плеч, предплечий и кистей, локальные мышечные дисплазии. Может быть поражение почек в форме резко выраженной хронической альбуминурии.

Лечение оперативное.

АСТИГМАТИЗМ — одна из разновидностей аномалии рефракции, встречается у 45—50% населения всех стран мира. Открытие физиологического астигматизма принадлежит Томасу Юнгу (1793). В 60-е годы прошлого столетия было создано теоретически обоснованное учение об астигматизме как одной из разновидностей аномалии рефракции глаза. Тип наследования — аутосомно-рецессивный и доминантный. Наследуются и такие признаки астигматизма, как вид, степень и направление осей.

В большинстве случаев астигматизм представляет собой врожденное изменение. Предполагают, что на образование астигматизма влияют давление век на глазное яблоко, давление глазодвигательных мышц, морфологические изменения оболочек глазного яблока, строение лицевого скелета, рефракция глаза, общая патология организма.

Астигматизм характеризуется тем, что в двух взаимно перпендикулярных меридианах, преимущественно в роговой оболочке (но может быть и в хрусталике), имеется разная преломляющая сила, в результате чего на сетчатке не получается ясного изображения предмета (коноид Штурма). Если косые направления взаимно перпендикулярны меридианам, то это астигматизм с косыми осями. Если сильнее преломляет вертикальный меридиан, такой астигматизм называют прямым, если горизонтальный — обратным. Различают три вида астигматизма: простой, сложный и смешанный. Простой — сочетание эмметропии в одном меридиане с аномалией рефракции в другом — бывает гиперметропическим и миопическим. Когда в обоих меридианах имеется одна и та же рефракция, но разной степени, то это сложный астигматизм. Смешанный астигматизм — комбинация миопии с геперметропией в разных меридианах. Астигматизм свыше 0,5 D почти всегда сопровождается изменением зрения вдаль и вблизи. У лиц с астигматизмом нередко бывают конъюнктивиты, блефариты, не поддающиеся терапии.

Зрительная работа часто сопровождается явлениями аккомодативной астенопии (головная боль, быстрая утомляемость, чувство дискомфорта в глазах, светобоязнь, иногда головокружение, тошнота, общее недомогание). У новорожденных астигматизм встречается сравнительно редко, преобладает гиперметропический астигматизм, равный около 2,0 D. В течение жизни происходит волнообразное изменение кривизны роговицы, с возрастом удельный вес гиперметропической разновидности в общей структуре астигматизма уменьшается более чем в 1,7 раза. Возрастная эволюция астигматизма идет в направлении от сложного гиперметропического к простому и сложному миопическому виду. При исследовании астигматизма необходимо установить направление главных меридианов и определить рефракцию в каждом из них. С этой целью применяются

объективные (скиаскопия после циклоплегии, кератоскопия, офтальмометрия, рефрактометрия, эхоофталография) и субъективные (исследование с помощью стенопической щели и цилиндрических стекол, кросс-цилиндра, фигур-таблиц, астигметра, велоноскопии) методы исследования.

Лечение астигматизма заключается в очковой оптической коррекции. Прогноз сравнительно благоприятный.

АТАКСИЯ МОЗЖЕЧКОВАЯ ДОМИНАНТНАЯ (Пьера Мари болезнь). Впервые выделена Marie из группы семейных атаксий в 1892 г. Заболевание наследуется по аутосомно-доминантному типу. Патологоанатомической основой болезни являются атрофия мозжечка и системные дегенеративные изменения боковых столбов спинного мозга. Заболевание начинается после 20 лет.

В клинической картине преобладают мозжечковые симптомы и симптомы пирамидной недостаточности. Нередко наблюдаются птоз, слабость конвергенции и атрофия зрительных нервов. Прогрессирующе снижается интеллект. Заболевание нередко дает обострения при физических и психических нагрузках, острых инфекциях, беременности.

Дифференциальный диагноз необходимо проводить с болезнью Фридейха, при которой первые симптомы заболевания появляются в более раннем возрасте и ведущим клиническим симптомом заболевания служит заднестолбовая атаксия, и группой оливо-понто-церебеллярных дегенераций, рассеянным склерозом.

Лечение: витаминотерапия, АТФ, мидокалм.

АТАКСИЯ ПОЛИНЕВРИЧЕСКАЯ НАСЛЕДСТВЕННО-СЕМЕЙНАЯ (Рефсума синдром). Заболевание описано Refsum (1945—1946) у пяти членов двух норвежских семей с кровными браками. Наследуется аутосомно-рецессивно. Патологоанатомически обнаруживаются фиброзные утолщения и инфильтрация мягких мозговых оболочек, жировая дегенерация периферических нервов и дегенерация клеток передних рогов спинного мозга, а также волокон, соединяющих мост с продолговатым мозгом и мозжечком.

Клиническими особенностями синдрома являются нарастающая атаксия и явления полиневрита — парестезии, анестезии, парезы и параличи в дистальных отделах конечностей. Могут иметь место концентрическое сужение полей зрения, гемералопия, пигментный ретинит, иногда нистагм, снижение слуха вследствие неврита слухового нерва. Наблюдаются симметричные костные дисплазии в области различных суставов и ихтиозоформные кожные изменения. При параклиническом обследовании атипичная пигментация сетчатки. Белок в спинномозговой жидкости нерезко повышен. В сыворотке крови определяется высокое содержание меди, церулоплазмина и трансаминаз, в моче определяется повышение мукополисахаридов и жирных кислот. Течение заболевания медленно прогрессирующее.

Дифференциальный диагноз следует проводить с гипертрофическим интерстициальным невритом Дежерина — Сотта, болезнью Фридрейха, амиотрофией Шарко — Мари — Туса и группой инфекционно-аллергических полиневритов.

Лечение. Применяются общеукрепляющее лечение, витаминотерапия, массаж, лечебная физкультура.

АТАКСИЯ СПИНАЛЬНАЯ И МОЗЖЕЧКОВАЯ НАСЛЕДСТВЕННАЯ (Фридрейха болезнь). Описана Friedreich в 1861 г. Заболе-

вание носит наследственный характер. Описаны случаи доминантного и рецессивного наследования. Мужчины болеют чаще женщин. Начало заболевания в возрасте между 7 и 13 годами.

Патологическая анатомия: дегенерация задних и боковых столбов спинного мозга, атрофия мозжечка и спинного мозга, в некоторых случаях глиозному изменению подвергаются задние корешки и периферические нервы. При гистохимическом изучении пораженных участков спинного мозга обнаруживается уменьшение содержания глютамина, глютаминовой кислоты и увеличение фракций нерастворимых протеинов.

Клиника. Наиболее ранними клиническими симптомами являются прогрессирующая сенситивная и мозжечковая атаксия, дизартрия, псевдоатетоз, позже появляются мышечная слабость и диффузные и локальные атрофии мышц чаще дистальных отделов конечностей. Характерны костные деформации — кифосколиоз грудного отдела позвоночника, различные изменения стопы (варусная, эквиноварусная с высоким сводом, полая стопа, стопа Фридрейха). Часто выявляются изменения со стороны сердечно-сосудистой системы: врожденные пороки сердца, хронические миокардиты. При неврологическом исследовании определяется нистагм, часто снижение зрения, может быть паралич глазодвигательных нервов, снижение слуха; сухожильные рефлексы, как правило, отсутствуют при сохранности кремастерных и брюшных; в более поздних стадиях — гипотония и снижение мышечной силы. Постоянным симптомом являются нарушения глубокой чувствительности и расстройства координации. Снижение интеллекта не характерно. Лабораторные исследования: легкое увеличение белка и плеоцитоз в цереброспинальной жидкости; на рентгенограмме — костные деформации; энцефалограмма характерна для дистрофического процесса в миокарде. Течение заболевания медленно прогрессирующее.

Дифференциальный диагноз следует проводить с опухолями мозжечка и спинного мозга, рассеянным склерозом, а также с другими формами наследственных атаксий.

Лечение. Показана общеукрепляющая терапия, массаж, гимнастика, корригирующая ортопедическая терапия.

АТАКСИЯ-ТЕЛЕАНГИЭКТАЗИЯ (синдром Луи Бар). Заболевание описано Lois Bar в 1941 г. Представляет сочетание мозжечковых нарушений с кожными проявлениями. К настоящему времени в литературе опубликовано более 150 наблюдений этого синдрома. Оба пола поражаются в равной степени. Основной тип наследования аутосомно-рецессивный. При патологоанатомическом исследовании обнаруживаются признаки церебеллярной дегенерации, уменьшение количества и дистрофические изменения клеток Пуркинье, атрофия белого вещества мозжечка. Отмечается изменение мелких вен мягких мозговых оболочек мозжечка, сосудов кожных покровов и слизистых оболочек. Патогенез остается неясным. Отдельные авторы относят заболевание к нейро-эктомезодермальным дисплазиям.

Клиника. Первые клинические симптомы появляются в раннем детском возрасте, чаще между 1 и 4 годами. Походка становится неустойчивой, отмечается неловкость движений. Позднее выявляются значительная атаксия, интенционное дрожание, нистагм, скандированная речь и гипотония мышц. В ряде случаев развиваются гиперкинезы, носящие атетоидный или хореиформный характер. Из других неврологических симптомов можно отметить снижение или отсутствие сухожильных рефлексов, гипомимию,

ослабление конвергенции, бульбарные симптомы. Важным признаком заболевания являются сосудистые изменения на конъюнктиве глазных яблок — телеангиэктазии, имеющие характерный вид сосудистых «паучков». Телеангиэктазии обнаруживаются также на слизистой оболочке рта, мягком и твердом небе, на коже конечностей и др. Происхождение телеангиэктазий — артериальное или венозное. У многих больных на коже отмечаются пигментные пятна, участки депигментации, кератоза и склеродермии. Дети склонны к респираторным заболеваниям, синуитам и пневмониям, которые могут принимать хронический характер. В последующем нередко возникают бронхоэктазы, пневмосклероз. Развитие и хроническое течение воспалительных заболеваний со стороны легких и верхних дыхательных путей в определенной степени обусловливаются обнаруживаемой у больных гипогаммаглобулинемией. Больные значительно отстают в росте; вес, как правило, ниже нормы. Наблюдается отставание в психическом развитии. Могут быть отмечены различные диспластические черты: незаращение дужек позвонков, фридрейхоподобные стопы и т. д. При рентгенологическом исследовании черепа у многих больных отмечается усиление пальцевых вдавлений. На электроэнцефалограмме — диффузные изменения биоэлектрической активности. Пневмоэнцефалография выявляет атрофию мозжечка. В крови, как правило, отмечается гипогаммаглобулинемия. Есть указания на изменение хромосомного набора у больных с синдромом Луи Бар: трисомия по 16-й паре хромосом или 19—20-й парам, однако эти наблюдения единичные. Течение заболевания неуклонно прогрессирующее, длительное. Летальный исход обычно бывает обусловлен заболеваниями легких и развивающейся легочно-сосудистой недостаточностью.

Лечение имеет симптоматический характер. Применяются общеукрепляющие средства, полноценное питание с достаточным содержанием белков и витаминов. Важна борьба с воспалительными заболеваниями органов дыхания. В плане медико-генетической консультации целесообразно рекомендовать родителям, имеющим больного ребенка, воздержаться от дальнейшего деторождения. Установлению гетерозиготного носительства может способствовать выявление у родственников больных легких симптомов мозжечковой атаксии, телеангиэктазий на коже и слизистых оболочках, изменений со стороны легких и т. п.

АТАКСИИ — АРЕФЛЕКСИИ НАСЛЕДСТВЕННЫЙ СИНДРОМ (Русси-Леви синдром). Описан Roussy-Levi в 1926 г. Известны аутосомно-доминантный и аутосомно-рецессивный типы наследования.

Клиника. Заболевание начинается в раннем возрасте с атаксической походки и прогрессирующей атрофии мышц голени. У больных имеются костные деформации в виде двусторонней полой стопы, кифосколиоза. При неврологическом обследовании отмечается отсутствие реакции зрачков на свет, отсутствие сухожильных рефлексов, иногда положительный симптом Бабинского, расстройство глубокой чувствительности, легкие координаторные нарушения в виде неловкости мелких движений. В некоторых случаях выявляются врожденная катаракта, страбизм и слабоумие.

Дифференциальный диагноз. Заболевание имеет много сходных клинических черт с болезнью Фридрейха и болезнью Шарко — Мари, с которыми следует проводить дифференциальный диагноз.

Лечение. Для лечения больных с синдромом Русси-Леви используются антихолинэстеразные препараты, аминокислоты, АТФ, витамины группы В. Применяется массаж, лечебная физкультура и ортопедическое лечение.

АТАКСИИ — КАТАРАКТЫ — КАРЛИКОВОСТИ УМСТВЕННОЙ ОТСТАЛОСТИ СИНДРОМ (Маринеско — Сьёгрена синдром). Заболевание описано Marinescu и Sjögren в 1931 г. Имеет семейный характер и, по всей вероятности, обусловлено редкой рецессивной мутацией. Родители часто состоят в кровном родстве.

Клиника. Ведущими клиническими симптомами является резкая задержка физического и психического развития, карликовость, деформации позвоночника, слабость мышц дистальных и проксимальных отделов конечностей, анкилозы коленных и локтевых суставов, часто двусторонняя врожденная катаракта, альтернирующее сходящееся косоглазие, нистагм. При микроскопическом исследовании головного и спинного мозга выявляется атрофия ганглионарных клеток. Заболевание медленно прогрессирует.

Дифференциальный диагноз. Следует проводить с различными видами врожденной эндокринной недостаточности и заболеваний опорно-двигательного аппарата.

Лечение. Применяется общеукрепляющая и гормональная терапия.

АТЕРОСКЛЕРОЗ (роль наследственности). Наследственные факторы имеют определенное значение в развитии атеросклероза. Предполагается, что по аналогии с гипертонической болезнью речь идет о наследственной передаче функциональной неполноценности аппаратов, регулирующих обмен веществ и состояние сосудов. Сравнительные данные о частоте стенокардии, инфаркта миокарда, инсультов, скоропостижной смерти у родственников больных и здоровых с учетом пола, возраста, вида родства свидетельствуют о роли наследственности в генезе атеросклероза. Особенно отчетливо наследственная предрасположенность выявлена у больных молодого возраста и у лиц, работа которых связана с умственным трудом.

ат Нередко отмечается наклонность к избирательному поражению к еросклерозом определенных сосудистых областей. У родственников больных атеросклерозом коронарных сосудов более частым симптомом является коронарный атеросклероз, а в семьях больных с тромбозом мозговых сосудов наиболее часты указания на инсульты.

Семейная гиперхолестеринемия является основным наследственным нарушением, предрасполагающим к атеросклерозу. Семейные различия в заболевании атеросклерозом зависят от степени нарушения холестеринового обмена, бета-липопротеинов. Некоторые авторы указывают на неполный доминантный тип наследования нормо- и гиперхолестеринемии, нормо- и гипербеталипопротеинемии. В семьях больных атеросклерозом чаще отмечается повышение глобулиновых фракций белков сыворотки крови. Существенные различия показателей свертывающей и антисвертывающей систем крови между семьями с неблагоприятной наследственностью. Биохимические сдвиги нередко отмечаются до развития отчетливых клинических симптомов заболевания.

АТЕТОЗ ДВОЙНОЙ (Фогта болезнь). Из большого числа случаев, классифицируемых как болезнь Литтля или родовая травма, Auton, Vogt (1896) выделили состояния, при которых преобладают

атетоз, дистония мышц туловища и конечностей. При патологоанатомическом исследовании обнаруживают скопление миелина в хвостатом ядре, чечевицеобразных ядрах, а также в зрительном бугре, внутренней капсуле и мозговой коре. Патогенез указанных изменений не известен.

К л и н и к а характеризуется появлением после 6—10 месяцев хореиформного гиперкинеза и атетоидных движений и ригидности мышц. Заболевание носит стационарный характер, дети учатся ходить, разговаривать. Однако двигательные возможности могут значительно задерживаться из-за ригидности мышц. Умственная задержка обычно умеренная.

Л е ч е н и е комплексное, длительное; включает средства, снижающие мышечный тонус и улучшающие нервно-мышечную проводимость. Показаны массаж, гимнастика.

АТРЕЗИЯ ОТВЕРСТИЯ МАЖАНДИ (Денди — Уолкера синдром). Описан Dendy в 1921 г.; Walker и Taggart в 1942 г. описали клинику заболевания. При патологоанатомическом исследовании выявляются атрезия отверстия Мажанди, внутренняя гидроцефалия, недоразвитие мозжечка и аномалии спинного мозга.

К л и н и к а. Синдром прижизненно трудно диагностируется. Отмечается гидроцефалия, обусловленная атрезией отверстия Мажанди. Истончение костей сначала наблюдается в окципитальной области, лицевая и фронтальная части страдают в последних стадиях заболевания.

Д и а г н о з подтверждается рентгенограммой, пневмоэнцефалограммой. Синдром необходимо дифференцировать от синдрома Арнольда — Киари, при котором гидроцефалия более выражена и развивается, как правило, в III и боковом желудочках.

АТРОФИЯ ЯДЕР VI И VII ПАР ВРОЖДЕННАЯ (Мебиуса синдром, Грефе синдром, врожденный глазо-лицевой паралич, врожденный паралич VI и VII пар черепномозговых нервов). Синдром характеризуется врожденным параличом наружной прямой мышцы глаза и периферическим параличом лицевой мускулатуры. Описан Graefe в 1880 г., Moebius в 1888 г. В 1892 г. описано 44 случая и введен термин «нуклеарная атрофия».

К л и н и к а. Заболевание часто наблюдается у сибсов. Может присоединяться паралич XI, XII и V пар. Могут быть двусторонние и односторонние процессы. Лицо маскоподобное с открытым ртом и незакрывающимися глазами, глазные яблоки не отводятся в сторону. Могут иметь место деформации неба, мышечные дефекты на груди, лишние пальцы и отсутствие пальцев. Интеллект снижен. На аутопсии находят выраженную гипоплазию ядер VI—VII пары.

Д и ф ф е р е н ц и а л ь н ы й д и а г н о з следует проводить с бульбарным параличом.

Л е ч е н и е. Хирургическое лечение малоэффективно. Прогноз для жизни хороший.

АФИБРИНОГЕНЕМИЯ — наследственное заболевание, связанное с дефицитом фибриногена — I фактора в плазме крови и характеризующееся нарушением гемостаза. В литературе описано около 50 случаев. Предполагается аутосомно-рецессивный тип наследования. Оба пола болеют с одинаковой частотой. У фенотипически здоровых носителей патологического гена отмечается наклонность к фибриногенопении.

К л и н и к а. Афибриногенемия может проявляться кровоточивостью из пупочной раны у новорожденных вскоре после рож-

дения, а также из слизистой оболочек носа, желудочно-кишечного тракта (мелена), мочеполовых путей. Отмечаются кровоизлияния под кожу и в мышцы, при прорезывании зубов и хирургических вмешательствах. Характерной особенностью заболевания является отсутствие способности крови свертываться. Количество тромбоцитов в пределах нормы или несколько снижено, время кровотечения и протромбиновое время удлинено, но нормализуется после добавления фибриногена или нормальной плазмы. При подогревании плазмы в случае отсутствия в ней фибриногена осадка не выпадает, и она остается прозрачной.

Диагноз. Для подтверждения диагноза могут быть использованы биохимические методы. При фибриногенопении уровень фибриногена колеблется от 15 до 50 мг% (при средней норме 250±±38 мг%). Дифференцировать наследственную афибриногенемию следует от гемофилии, а также группы геморрагических диатезов различной этиологии. Необходимо помнить о возможности геморрагического синдрома у новорожденных вследствие введения матери антикоагулянтов перед родами или во время родов. Несмотря на выраженный дефицит фибриногена, заболевание протекает значительно легче гемофилии.

Лечение заключается в переливаниях крови, введении очищенного фибриногена. Введение фибриногена больным вызывает образование антифибриногена, в связи с чем терапевтический эффект может отсутствовать. Поэтому лечение гемотрансфузиями и фибриногеном целесообразно только в случае массивных кровоизлияний, угрожающих жизни. При легких кровоизлияниях показано местное и симптоматическое лечение (препараты железа). Прогноз относительно благоприятный, но осложняется при массивных кровопотерях.

АХОНДРОПЛАЗИЯ (хондродистрофия плода) — общее генерализованное симметричное заболевание костной системы, характеризующееся задержкой энхондрального остеогенеза. Заболевание начинается в раннем эмбриональном периоде. Наследуется обычно по аутосомно-доминантному типу. Вероятность возникновения мутации возрастает в зависимости от возраста отца. Частота в популяции примерно 1 : 10 000. Характеризуется непропорционально короткими конечностями, лордозом, у многих больных — седловидная переносица, выступающий лоб, гидроцефалия.

Различают три формы заболевания: 1) chondrodystrophia hypoplastica, при которой недостаточно развит хрящ; 2) chondrodystrophia malacica, характеризующаяся размягчением хряща и очаговыми размягчениями костей; 3) chondrodystrophia hyperplastica, при которой наблюдается неправильное и беспорядочное разрастание хряща и образование толстых грибовидных утолщений в области диафизов костей. На рентгенограммах — разрыхление метафизарных зон в трубчатых костях, сплющенные позвонки с короткими остистыми отростками, укорочение трубчатых костей.

Бóльшая часть детей погибает внутриутробно, родившиеся — жизнеспособны, однако заболевание не излечивается.

Лечение симптоматическое.

АХРОМАТОПИЯ (цветовая слепота) — относительно редкое заболевание. В мировой литературе описано около 400 случаев полной ахромазии. Частота полной цветовой слепоты в Японии составляет 2,8 : 10 000. Тип наследования аутосомно-рецессивный и рецессивный, сцепленный с полом.

К л и н и к а. Цветовая слепота чаще встречается у лиц мужского пола. Больные не различают цвета и часто страдают светобоязнью. Наблюдаются нистагм и косоглазие. Острота зрения снижена, несколько повышается в темноте. Отмечаются аномалии рефракции, астигматизм, коррекция не улучшает зрения. Заболевание связывают с нарушением функции колбочкового аппарата, отсутствием или недостаточностью одного из трех компонентов цветового зрения при частичной световой слепоте; дейтеранопии (слепота на зеленый цвет), протанопии — слепота на красный цвет и тританопии (слепота на синий цвет).

Д и а г н о з ставят при помощи специальных цветовых таблиц, спектральных аномалоскопов, шкал цветов.

Дифференциальный диагноз необходимо проводить с приобретенными расстройствами цветового зрения. При врожденных расстройствах снижена чувствительность к красному и зеленому цветам, контрастная чувствительность не снижена, функциональные измерения стабильны, расстройства всегда бинокулярны в отличие от приобретенных.

Л е ч е н и е отсутствует.

АЦИДОЗ ПОЧЕЧНЫЙ КАНАЛЬЦЕВЫЙ. Установлено, что созревание ферментных систем, обеспечивающих активную секрецию водородных ионов, может значительно запаздывать. Данная аномалия носит семейный характер и служит причиной возникновения почечного канальцевого ацидоза. Семейный почечный ацидоз объединяет несколько синдромов, характеризующихся особенностями клинических проявлений и наследования: 1) почечный ацидоз новорожденных; 2) синдром Ляйтвуда, наблюдаемый в грудном возрасте; 3) синдром Олбрайта (у детей старшего возраста и взрослых). Первые две формы наследуются по аутосомно-рецессивному типу, третья — по аутосомно-доминантному с повышенной пенетрантностью мутантного гена у девочек.

Почечный ацидоз новорожденных. Первая форма носит транзиторный характер и проявляется при искусственном вскармливании ребенка с момента рождения. Для заболевания характерны рвота, обезвоживание. Отмечаются полиурия, запоры, лихорадка, большое дыхание. При переходе на вскармливание донорским или материнским молоком все эти явления проходят (транзиторный почечный ацидоз периода новорожденности).

Синдром Ляйтвуда характеризуется теми же признаками: при отсутствии соответствующего лечения к ним присоединяется гипотрофия. Проявляется в грудном возрасте симптомокомплексом кишечного токсикоза.

Более тяжелое течение принимает **синдром Олбрайта.** Значительные потери кальция с мочой обусловливают развитие позднего рахита с явлениями остеомаляции. Кроме того, отмечаются полиурия, почечные колики. Больные жалуются на отсутствие аппетита, слабость мышц, боли в костях. Рентгенологически обнаруживается отложение извести в почках, образование камней. Этот тип заболевания обнаруживается только у девочек. В плазме крови при всех типах ацидоза — гиперхлоремия, гипокалиемия, снижение содержания кальция и особенно щелочных резервов. Содержание фосфора также снижено, но при нарушении фильтрационной функции почек имеет место гиперфосфатемия.

Л е ч е н и е направлено на устранение явлений ацидоза — использование щелочных растворов, регуляцию водно-солевого обмена.

АЦИЛДЕГИДРОГЕНАЗЫ НЕДОСТАТОЧНОСТЬ. Заболевание впервые описано в 1962 г. Sidbury, Harlans, Witels и характеризуется появлением судорог в периоде новорожденности, развитием летаргии и дегидратации. Умеренно выражена гепатоспленомегалия. Тип наследственной передачи, по-видимому, аутосомно-рецессивный. Специфический дефект при этом связывают с врожденной недостаточностью ацилдегидрогеназы. В крови находят увеличенное содержание масленой и гексаноевой кислот.

Лечение симптоматическое.

АШЕРА СИНДРОМ. Заболевание впервые описано в 1909 г. Laffer. В 1920 г. Ascher дал подробное описание клиники болезни. Наблюдались семейные случаи. Наследование по аутосомно-рецессивному типу. Больные чаще всего в семьях от кровных браков.

Клиническая картина характеризуется удвоением губы вследствие дупликатуры слизистой оболочки, блефарохалазионом, часто зобом. Периодически возникает отек губ и верхнего века.

Дифференциальный диагноз следует проводить с синдромом Мелькерссона — Розенталя, опухолями губы и отеком Квинке.

Лечение симптоматическое.

БЕДРА ВЫВИХ ВРОЖДЕННЫЙ — аномалия развития тазобедренного сустава, которая клинически проявляется подвывихом или вывихом. Заболевание встречается от 2 до 7 случаев на 1000 новорожденных. Врожденный вывих бедра широко распространен в европейских странах и почти не наблюдается в Азии и Африке. У девочек этот порок встречается в 5—7 раз чаще, чем у мальчиков. Преобладает левостороннее поражение сустава. Возможна наследственная передача заболевания по линии матери.

Клинические проявления врожденного вывиха бедра зависят от возраста и тяжести процесса. По тяжести деформации различают 3 степени: дисплазию, подвывих и вывих бедра. Дисплазия — наиболее легкая степень заболевания, которая проявляется нарушением оссификации тканей тазобедренного сустава, но последний анатомически сформирован правильно. При подвывихе головка бедренной кости частично находится вне впадины. Вывих бедра — самая тяжелая степень аномалии развития, при которой головка бедра находится вне впадины, а в особо тяжелых случаях даже опирается на крыло подвздошной кости. Капсула и связочный аппарат перерастянуты. Ткани головки бедренной кости и впадины — гипоплазированы. Дисплазия тазобедренного сустава может протекать бессимптомно или вызывает ограничение отведения бедер, асимметрию бедренных и ягодичных складок. При подвывихе бедренной кости возможно относительное укорочение больной конечности и ротационное положение ее. Указанные симптомы заболевания непостоянны. Нет строгого разграничения клинических признаков между дисплазией и вывихом. По мере роста ребенка, особенно с началом нагрузки на нижние конечности, когда ребенок начинает ходить, тяжесть деформации усиливается. Вывих головки бедра у новорожденных встречается сравнительно редко и присущ больным старшего возраста (после 1 года). При данной форме заболевания у больных первых месяцев жизни, кроме описанных выше симптомов, постоянно определяется относительное укорочение больной конечности, большой вертел стоит выше линии Розера — Нелатона. Наиболее характерным признаком заболевания является

симптом щелчка (при разведении бедер определяется характерный щелчок за счет вправления головки во впадину). Симптом щелчка сохраняется в течение первых 2 недель жизни. С ростом ребенка за счет перерастяжения связочного аппарата этот симптом исчезает. В редких случаях он может выявляться до 3—5-месячного возраста. У больных старше 1 года резко нарушаются статика и походка. При двустороннем поражении «походка утиная», так как резко выражен поясничный лордоз, живот отвислый, области тазобедренных суставов сглажены. Дети ходят переваливаясь с одной ноги на другую. Одностороннее поражение проявляется хромотой на больную ногу. Лордоз выражен меньше. Боли отсутствуют. Рентгенологическое обследование является основным методом диагностики.

Дифференцировать врожденный вывих бедра у больных первых месяцев жизни необходимо от артрогрипоза и паралитического вывиха на почве спастических параличей. Характерный вид больных с артрогрипозом (см.) позволяет различать эти заболевания. При паралитическом вывихе в анамнезе имеются указания на родовую травму, асфиксию. Клинически выражен спастический парез нижних конечностей. У больных старшего возраста необходимо дифференцировать врожденный вывих бедра от патологического вывиха, возникшего после перенесенного остеомиелита, полиомиелита, необходимо отвергнуть различные виды coxa vara. Указание в анамнезе на перенесенное заболевание (остеомиелит, полиомиелит, травму и т. д.), изменения со стороны мягких тканей в области тазобедренного сустава (рубцы, атрофия мышц), а также деструктивные изменения в костях позволяют исключить приобретенную деформацию.

Лечение начинают сразу по установлении диагноза. При выборе метода терапии учитывают возраст больных и тяжесть патологии. В течение первого года жизни лечение только консервативное с помощью различных шин, цель которых — фиксировать нижние конечности в положении разведения. За счет этого положения головка бедренной кости вправляется во впадину. Срок иммобилизации в фиксирующих шинах также зависит от тяжести заболевания, но в среднем находится в пределах от 3 до 10 месяцев. Рано начатое и непрерывное лечение с применением отводящих постоянно фиксирующих шин позволяет излечить значительное число больных. Больным в возрасте 1 года производят одномоментное закрытое вправление вывиха с последующей иммобилизацией конечности в положении крайнего отведения (Лоренс 1) сроком на 6—8 месяцев. При безуспешности консервативного лечения с 2—3-летнего возраста применяют открытое (оперативное) вправление вывиха. Существуют внутрисуставные и внесуставные методы оперативного лечения. Выбор вмешательства зависит от тяжести деформации. При дисплазии и подвывихе эффективными являются внесуставные операции. Наиболее распространенные из них: операция Хиари (поперечная остеотомия тела подвздошной кости); создание навеса по Кенигу; низведение крыши по Дега. При вывихах применяют различные внутрисуставные виды артропластики. В послеоперационном периоде, после прекращения иммобилизации оперированной конечности, наступает период реабилитации, который продолжается до восстановления функции сустава.

Прогноз для функции серьезный. Благоприятные исходы лечения уменьшаются по мере роста ребенка и усиления тяжести заболевания.

БЕРЬЕССОНА СИНДРОМ. Заболевание впервые описано в 1961 г. Borjesson. Ведущими клиническими симптомами являются ожирение и слабоумие. Синдром наследуется по рецессивному, сцепленному с полом типу. У женщин — носителей мутантного гена было отмечено отставание в психическом развитии. Заболевание начинается в раннем детском возрасте. У больного отмечаются чрезмерное отложение жира, особенно на бедрах, судорожный синдром, олигофрения в степени идиотии, множественные диспластические черты, карликовый рост, явления гипотиреодизма, иногда с микседемой.

Дифференциальный диагноз следует проводить с синдромом Лоуренса — Муна — Барде — Бидля, микседемой.

Лечение противосудорожное; назначают также гормональные препараты — тиреоидин.

БЕСКА СИНДРОМ. Besk в 1950 г. описал 25 больных в четырех поколениях.

Клиническая картина характеризуется преждевременным поседением волос, гипертрихозом, ладонно-подошвенным кератозом, недоразвитием зубов с аплазией премоляров. Наследование аутосомно-доминантное.

Дифференциальный диагноз следует проводить с другими видами эктодермальных дисплазий.

БРАХИДАКТИЛИИ И СФЕРОФАКИИ НАСЛЕДСТВЕННЫЙ СИНДРОМ (Маркезани синдром). Заболевание описано Markezani в 1939 г. Возможно наследование по доминантному и аутосомно-рецессивному типу. Родители часто состоят в кровном родстве. По многим признакам данный синдром противоположен болезни Марфана. Больные маленького роста, с брахицефалической формой черепа. Туловище, шея и конечности больных короткие. Мышцы и подкожная жировая клетчатка хорошо выражены. Обнаруживаются аномалии зубов и врожденные пороки сердца. Глазные изменения характеризуются наличием подвывиха хрусталика и сферо-микрофакии: хрусталик уменьшен в размерах и имеет форму, близкую к сферической. Обнаруживается недоразвитие цинновой связки. Хрусталик часто ущемляется в зрачковом отверстии, что приводит к развитию глаукомы. Рефракция имеет прогрессирующий миопический характер.

Лечение симптоматическое. В случае ущемления хрусталика в зрачке и вывиха его в переднюю камеру проводится оперативное лечение. Иногда рекомендуется раннее удаление хрусталика при обнаружении признаков его смещения.

БЮРГЕРА — ГРЮТЦА БОЛЕЗНЬ. Описана Bürger и Grütz в 1923 г. Часто заболевание носит семейный характер.

Клиника характеризуется появлением эруптивных ксантоматозных высыпаний. Множественные туберозные ксантомы поражают преимущественно кожу области локтевых и коленных суставов, на коже лба развиваются ксантомы. У больных отмечается гепатоспленомегалия, панкреатит, гиперлипемия. В основе заболевания лежит нарушение липидного обмена.

Дифференциальный диагноз проводят с ксантоматозом, гепатолиенальным синдромом и панкреатитом.

БЕККЕРА — РОЙТЕРА СИНДРОМ. Описан Becker и Reuter в 1939 г. Характеризуется появлением у детей раннего возраста множественных пигментных пятен, локализующихся на подбородке,

шее, плечах и отчетливо выступающих после нервного возбуждения. Отмечается незначительная атрофия эпидермиса на гиперпигментированных участках кожи.

Лечение не требуется.

БРЕМЕРА СИНДРОМ (дизрафический статус, миелодизрафия Бремера — Фукса). Описан Bremer в 1926 г. Отмечается расщепление и деформации дужек позвонков, воронкообразная впадина на грудине, деформации стоп и пальцев, описываются различные искривления позвоночника, диспропорция плечевых костей. В неврологическом статусе — отсутствие сухожильных и кожных рефлексов, расстройства поверхностной чувствительности. Грубые изменения со стороны вегетативного отдела нервной системы, акроцианоз, холодные конечности, повышенная потливость ладоней и стоп, гипертрихоз. Нередко ночное недержание мочи.

Лечение направлено на нормализацию функций вегетативной нервной системы, применяется седативная и общеукрепляющая терапия.

ВААРДЕНБУРГА СИНДРОМ. Заболевание описано Waardenburg в 1934 г. Характеризуется двусторонней гидрофтальмией, гипертелоризмом, башенной формой черепа. Нос напоминает «клюв попугая», часто расщепление твердого неба, гипоплазия нижней челюсти, аномалия положения языка. Ушные раковины глубоко расположены, часто деформированы. Могут быть дисплазии ключиц, контрактуры коленных суставов, синдактилии, различные пороки сердца и аномалии половых органов.

Дифференциальный диагноз следует проводить с синдромом Аперта, Крузона.

Лечение симптоматическое.

ВАГНЕРА БОЛЕЗНЬ (ГИАЛОИДО-РЕТИНАЛЬНАЯ ДЕГЕНЕРАЦИЯ). Заболевание описано Wagner в 1938 г. Тип наследования аутосомно-доминантный. Заболевание очень редкое. Врожденная патология стекловидного тела с изменениями во внутренней пограничной мембране и последующей дегенерацией сетчатки, атрофией зрительного нерва, склерозом сосудов сосудистой оболочки.

Клиника. Заболевание двустороннее, характеризуется медленным течением, наблюдается обычно у детей с наличием прогрессирующей миопии и часто сочетается с расщеплением неба. Вначале стекловидное тело представляется оптически пустым. С течением времени в нем появляются бессосудистые мембраны и врастания по типу «метелок», связанные с сетчаткой. Параллельно возникают дегенеративные изменения на глазном дне: экваториальная поликистозная дегенерация сетчатки, ретиношизис, диализ сетчатки, небольшие разрывы и грубая пигментация. Острота зрения постепенно падает. Периферическое зрение и темновая адаптация длительное время остаются нормальными. В поздних стадиях болезни присоединяются отслойка сетчатки и глаукома.

Лечение. Диатермокоагуляция пролиферирующих сосудов, разрывов сетчатки и криоаппликации. Прогноз серьезный.

ВАСКУЛИТ ГЕМОРРАГИЧЕСКИЙ (ВАСКУЛЯРНАЯ ПУРПУРА, БОЛЕЗНЬ ШЕНЛЕЙНА—ГЕНОХА) (роль наследственности). В 1837 г. Schönlein описал две формы геморрагического диатеза — пурпуру простую и ревматическую, а затем в 1968 г. Henoch и

Scheby-Buch наблюдали абдоминальную пурпуру; в 1887 г. Henoch описал молниеносную пурпуру.

Это чаще всего приобретенное заболевание. Однако известно, что иногда пурпурой болеют несколько человек в одной семье. Семейный характер заболевания встречается только при простой пурпуре, отличается легким течением и возникает спонтанно. Болеют мужчины и женщины. Характер наследования окончательно не установлен.

Клиника. Заболевание, как правило, начинается остро с повышения температуры, ухудшения общего самочувствия. Характерным являются кожные высыпания транссудативно-экссудативного типа, нередко болезненные и сопровождающиеся зудом. Сыпь располагается симметрично. При ревматоидной форме поражаются суставы, преимущественно коленные, в которых происходят кровоизлияния с небольшим выпотеванием серозного экссудата, что обусловливает припухлость и болезненность в суставах. Симптомокомплекс абдоминальной пурпуры (вздутый, напряженный и болезненный живот, страдальческий вид больного, частый и малый пульс) связан с транссудативно-геморрагическими высыпаниями на слизистой оболочке желудка и кишечника. Поражение почек при геморрагическом васкулите наступает обычно на 2—3-й неделе от начала заболевания. При молниеносной пурпуре наблюдаются все проявления, характерные для описанных выше форм, но в более тяжелой степени с летальным исходом.

Диагноз. Специфических лабораторных тестов для диагностики данного заболевания не существует. В тяжелых случаях в периферической крови может быть анемия гипохромного типа и нейтрофильный лейкоцитоз со сдвигом лейкоцитарной формулы влево. Большинство авторов рассматривают геморрагический васкулит как неспецифический синдром, возникший в результате гиперергической сосудистой реакции организма на различные инфекционно-токсические факторы.

Лечение направлено на десенсибилизацию организма и понижение проницаемости сосудов. Полезно назначение антигистаминных препаратов. Эффект от стероидной терапии непостоянный.

ВЕГЕТАТИВНОЙ ДИСФУНКЦИИ НАСЛЕДСТВЕННО-СЕМЕЙНЫЙ СИНДРОМ (Рейли — Дея синдром). Riley и Day (1949) описали семейные случаи «центральной автономной вегетативной дисфункции с дефектом слезоотделения». Заболевание редкое, наследуется по аутосомно-рецессивному типу. Болеют преимущественно еврейские дети. Патологоанатомическое исследование выявляет очаги фокальной демиелинизации задних корешков и задних столбов спинного мозга, дегенеративные изменения в гипоталамической области и ретикулярной формации ствола.

Клиника. Постоянными симптомами являются уменьшение слезоотделения, проявляющееся с рождения, язвы на роговице, преходящая пятнистая эритема и пустулезные высыпания на коже, усиленное потоотделение. Среди других симптомов описывают повышенную эмоциональную лабильность, недостаточную координацию двигательных актов, снижение болевой чувствительности, гипорефлексию и арефлексию, эпилептиформные судороги, рвоту, приступы расстройства дыхательной и сердечной деятельности, преходящую артериальную гипертензию, пароксизмальные подъемы температуры. Реже наблюдаются костные деформации — сколиоз

и полая стопа. Нередко заболевание развивается после воздействия экзогенных вредностей (травма, инфекционное заболевание). Течение заболевания длительное.

Л е ч е н и е направлено на нормализацию вегетативных функций (общеукрепляющая терапия, физиотерапия).

ВЕКА ЗАВОРОТ, ЭНТРОПИУМ. Врожденный заворот века обусловлен гипоплазией или полным отсутствием хряща, а также дупликатурой хряща верхнего века или гипертрофией ресничной части круговой мышцы века. Спастический заворот наблюдается при микрофтальме и анофтальме. Заворот века приводит к постоянной травматизации роговицы и вызывает упорный керато-конъюнктивит.

Л е ч е н и е: срочное оттягивание нижнего века лейкопластырем и наложение снелленовских швов под кожей нижнего века, а при значительной степени заворота — пластические операции.

ВЕК КОЛОБОМА. Врожденные колобомы век являются сравнительно редкой аномалией развития. Фактор наследственности играет роль в происхождении колобом века при различных челюстно-лицевых дизостозах, наследуемых доминантно или возникающих в результате мутации.

У женщин встречаются чаще, чем у мужчин.

К л и н и к а. Колобома век обычно представляет собой дефект треугольной формы с закругленными краями, захватывающий всю толщу века, основанием обращенный к ресничному краю. Колобомы располагаются чаще на верхнем веке несколько кнутри от его середины. Аномалия односторонняя, но могут поражаться оба верхних или все четыре века. Размеры дефекта варьируют. Иногда соответственно месту дефекта века имеется дермоид корнеосклеральной области. Колобомы век могут сочетаться с такими пороками развития, как помутнение роговицы, изменение ее размеров и формы, корректопия, анофтальм и микрофтальм. Редко встречается колобома наружного отдела нижнего века, придающая веку антимонголоидную форму. Наблюдается она при наследственном челюстно-лицевом дизостозе Франческетти, глазо-ушно-позвоночной дисплазии Гольденхара, при которой обнаруживаются эпибульбарные дермоиды и аномалии позвонков.

Л е ч е н и е — пластические операции.

ВЕК СРАЩЕНИЕ ВРОЖДЕННОЕ — АНКИЛОБЛЕФАРОН. Встречается редко. Возникает в том случае, если спайка, соединяющая верхнее и нижнее веко, не подвергается обратному развитию. Сращения могут иметь вид плотных рубцов или тонких и нежных тяжей.

Л е ч е н и е заключается в рассечении сращений и последующей пластике.

ВЕСТИБУЛЯРНЫЙ СЕМЕЙНЫЙ СИНДРОМ (Барани синдром, мозжечковая гемикрания). В 1911 г. Barany описал симптомокомплекс, характеризующийся головокружением лабиринтного типа, снижением слуха, шумом в ухе и односторонними головными болями, чаще в затылочной области. Описаны семейные случаи. Синдром необходимо дифференцировать от арахноидитов задней черепной ямки, опухоли мозга, кистозных процессов.

Л е ч е н и е: во время приступа горячие ванны, препараты атропинового ряда в сочетании с седативными средствами. В межприступный период показана тренировка вестибулярного аппарата, курсы дегидратационной и седативной терапии.

ВИСКОТТА — ОЛДРИЧА СИНДРОМ. Характеризуется триадой симптомов: хронической тромбопенической пурпурой, рецидивирующей экземой и снижением иммунологической реактивности. Впервые описан в 1937 г. Wiskott. Несколько позднее Aldrich и сотр. доказали наследственный характер заболевания. Наследуется по рецессивному, сцепленному с полом типу.

До 1961 г. в литературе насчитывалось около 60 наблюдений синдрома.

Синдром рассматривается как один из вариантов наследственного иммунопареза. Общее содержание гамма-глобулинов, однако, оказывается нормальным и даже при иммуноэлектрофорезе не удается обнаружить дефицита гамма-глобулиновых фракций. В то же время не вызывает сомнения факт, что в крови больных отсутствуют изогемагглютинины; с помощью методов иммунопреципитации было доказано отсутствие иммуноглобулинов класса М, хотя содержание других фракций в крови не изменяется.

Клиника. Постоянным признаком болезни является тромбоцитопения, однако причины ее остаются неясными. Предполагается аутоиммунная природа тромбоцитопении, однако противотромбоцитарных антител в крови пока не найдено.

Заболевание проявляется в раннем детском возрасте жидким стулом с примесью крови, кровоизлияниями в кожу, слизистые оболочки, при этом геморрагический синдром может быть ведущим в клинической картине. Повторные кровотечения из желудочно-кишечного тракта или распространенные кровоизлияния служат причиной анемии. Помимо геморрагического синдрома, отмечается высокая частота повторных пневмоний, отитов, гнойных заболеваний кожи, что резко отражается на развитии ребенка и ведет к гипотрофии. Очень упорный характер носит экзема с наиболее частой локализацией на лице и конечностях.

Лечение пока малоэффективно. Применяют переливания крови, эритроцитной массы, плазмы. Кортикостероиды оказывают некоторое влияние на течение экземы. Попытки повлиять на течение болезни спленэктомией не увенчались успехом. Рецидивирующие гнойные инфекции вынуждают применять массивные дозы антибиотиков. Прогноз остается неблагоприятным.

ВИТИЛИГО (песь — белые пятна) клинически проявляется образованием круглых или овальных, резко очерченных, склонных к периферическому росту и слиянию друг с другом депигментированных пятен, округленных зоной гиперпигментации, постоянно переходящей в нормально пигментированную кожу. Пятна располагаются чаще симметрично. Витилиго, постепенно разрастаясь, сливается и образует стойкие обширные очаги поражения. Витилиго страдают лица от 8 месяцев до 20 лет. Чаще болеют женщины. Наблюдаются семейные случаи витилиго. Патогенез витилиго недостаточно изучен.

Общая структура кожи при витилиго нормальна, в пределах пятен пигмент полностью отсутствует, меланоциты сохранены, ДОПА-реакция в них отрицательная. В окружающей коже повышено содержание меланина в базальных клетках эпидермиса. Нейрорецепторный аппарат кожи при витилиго претерпевает дистрофические изменения.

Лечение. Терапевтические мероприятия: массивные дозы ультрафиолетовых лучей, талассотерапия, препараты из группы

фурокумаринов (аммоидин, меладинин, бероксан, аммифурин, пеуцеданин и др.).

ВЛАГАЛИЩА АПЛАЗИЯ — первичное отсутствие влагалища в результате аномалии развития мюллеровых ходов. Атрезия влагалища возникает вторично в результате воспалительного процесса. Полная аплазия влагалища встречается чрезвычайно редко и, как правило, сочетается с полным отсутствием матки и придатков. Отсутствие влагалища при нормальной матке и нормальных придатках является следствием «слипания» стенок влагалища в результате воспалительного процесса. Последняя патология в период полового созревания осложняется гематометрией и гематокольпосом. Как аномалия развития аплазия влагалища чаще сочетается с аплазией матки при нормальных придатках. Аплазия влагалища в сочетании с аплазией матки в детстве ничем себя не проявляет. В период половой зрелости препятствует половой жизни.

ВОЛЧАНКА КРАСНАЯ СИСТЕМНАЯ (роль наследственности) — является представителем группы больших коллагенезов, отличаясь тяжелым, непрерывно рецидивирующим течением с вовлечением в процесс жизненно важных органов и систем. Получила свое название в связи с кожными изменениями, сходными с таковыми при туберкулезной волчанке. Кожную форму заболевания описал в 1850 г. Cazenave. Kaposi (1872) выделил локализованную и распространенную форму заболевания. Osler (1895) описал почечный и абдоминальный синдромы. Libman и Sachs (1924) — характерные поражения эндокарда. Klemperer с сотр. (1942) подвел морфологический базис под группу коллагеновых заболеваний, объединив их на основании общей деструкции основного вещества соединительной ткани. Системной красной волчанкой чаще болеют молодые женщины и девушки в возрасте 18—23 лет. Дети болеют реже, описаны случаи заболевания детей даже первых месяцев жизни.

Патоморфологические изменения прежде всего касаются основного вещества соединительной ткани и сосудистой стенки и проявляются в виде мукоидного набухания, фибриноидного изменения, гранулематоза, склероза, сочетающихся с васкулитами и плазматизацией лимфоидной ткани. На аутопсии обнаруживают: «проволочные» петли и гематоксилиновые тельца в почках; явление хронического интерстициального воспаления в легких; неспецифический миокардит или миокардиодистрофию, реже абактериальный эндокардит митрального или трехстворчатого клапана; диффузные васкулиты с очагами размягчения в мозге и явления асептического некроза в кишечнике, желчном пузыре, коже, слизистых оболочках.

В развитии заболевания играют роль предшествующие инфекции, инсоляция, охлаждение, психические травмы, прием антибиотиков, периоды «физиологической» активности (менструация, беременность). Среди существующих теорий патогенеза — иммунологической, обменных нарушений, эндокринной и др.— основное место занимает аутоиммунная. Существенное место принадлежит наследственному фактору, определяющему конституциональные особенности иммунной системы организма — существование так называемого люпоидного диатеза. Описываются наследственно-семейные формы данного заболевания, чаще болеют сестры. У кровных родственников отмечено сходство клинико-морфологических проявлений и особенностей течения заболевания. У близнецов заболевание обычно начинается в одном возрасте и характеризуется кон-

кордантностью клинических проявлений и течения процесса. Обследование кровных родственников лиц, страдающих системной красной волчанкой, выявило выраженные иммунологические сдвиги, высокие титры антиядерных антител, LE-фактор, ревматоидный фактор, значительную гипергаммаглобулинемию и повышение иммунных глобулинов.

Клиника типичной формы характеризуется полиморфизмом проявлений с быстрым вовлечением в процесс многих органов и систем. Реже заболевание длительное время протекает в виде моносиндрома. Суставной синдром отмечается почти у всех больных в виде рецидивирующих артральгий, реже — острых и подострых артритов. Со стороны костной системы отмечается остеопороз. Кожные поражения характеризуются стойкой экссудативной эритемой на лице в виде «бабочки». Поражения сердца и сосудов в виде волчаночного кардита и васкулитов отмечаются довольно часто и проявляются в виде перикардита, очагового или диффузного миокардита, дистрофии миокарда. Редким и трудным для прижизненной диагностики является эндокардит Либмана — Сакса. Поражение легких в виде сосудисто-интерстициального процесса характеризуется несоответствием клинических проявлений со стороны легких и тяжестью больного. Выражены рентгенологические изменения в виде «молочного» фона, усиления сосудисто-бронхиального рисунка и высокого стояния диафрагмы. Поражение почек — одно из наиболее тяжелых и нередко приводящих к летальному исходу проявлений заболевания. Может протекать в виде очагового или диффузного гломерулонефрита, зачастую с нефротическим компонентом. Поражение центральной нервной системы обусловлено васкулитом головного мозга с разнообразными клиническими проявлениями от астенического синдрома до менингоэнцефалита. Среди лабораторных данных отмечаются лейкопения, анемия гипохромного типа, нередко достигающая очень низких цифр, тромбоцитопения, резко ускоренная РОЭ, гипергаммаглобулинемия. Из специфических показателей — обнаружение LE-клеток и повышение титров антиядерных антител. Длительность заболевания — от нескольких месяцев при злокачественном, молниеносном течении до нескольких лет при подостром или хроническом.

Лечение комплексное. В настоящее время широко применяются препараты хинолинового ряда и кортикостероиды в комбинации с цитостатиками (имуран, 6-меркаптопурин). Больные находятся на диспансерном наблюдении. Важен периодический контроль за лицами с проявлениями люпоидного диатеза.

ВОЛЬМАНА БОЛЕЗНЬ — заболевание липидного обмена, характеризующееся отложением липоидных субстанций в печени, надпочечниках, селезенке, коже, лимфатических узлах, костном мозге, клетках тонкого кишечника, легких, в меньшей степени — в мозге, коже. Патогенез не известен, тип наследования — аутосомно-рецессивный.

В клинической картине доминирует дистрофия как результат недостаточного всасывания (мальабсорбции) в кишечнике. Отмечаются упорная рвота, поносы, увеличение размеров печени и селезенки. Содержание липидов в крови нормально или слегка увеличено. При гистологическом исследовании паренхиматозных органов обнаруживаются «пенистые» клетки, сходные с теми, которые наблюдаются при болезни Нимана — Пика. При биохимическом исследовании в тканях определяется значительное повышение

содержания холестерола. Типичным для этого заболевания является кальцификация надпочечников.

Лечение не разработано. Прогноз неблагоприятный — дети погибают в грудном возрасте.

ВЫКИДЫШИ САМОПРОИЗВОЛЬНЫЕ (роль генетических факторов). Проведенные в последние годы цитогенетические исследования показали, что в ряде случаев самопроизвольные аборты возникают в результате хромосомных аномалий (приблизительно в 20% случаев). При цитогенетических исследованиях у женщин с самопроизвольными привычными выкидышами обнаружены: трисомия, триплодия, тетраплодия, гетеросомные аберрации, аномалия XO, мозаицизм, транслокации. Нарушения хромосомных сочетаний и их структурные изменения могут возникнуть в результате воздействия цитостатиков, ионизирующего излучения, гормонов, инфекционных заболеваний. Цитогенетические исследования должны применяться для выбора правильной тактики врача при решении вопроса об оперативных вмешательствах и лечении женщин с самопроизвольными привычными выкидышами.

ГАЛАКТОЗЕМИЯ. Впервые заболевание описано в 1908 г. von Reuss. В 1917 г. Göppert сообщил о галактоземии у 4 детей из одной семьи. Подробное клинико-биохимическое описание заболевания сделано Mason и Turner. Частота носителей гена заболевания 1 : 268, больных галактоземией — 1 : 70 000. Мальчики и девочки болеют одинаково часто. Наследуется рецессивно. До 1957 г. описано 105 случаев галактоземии, к настоящему времени — несколько сот.

Патологоанатомические изменения наиболее типичны в печени: жировая дистрофия, околодольчатый некроз, цирроз. Обнаруживается отек мозга, вздутие ядер олигодендроглии в больших полушариях и мозжечке. При галактоземии нарушается синтез галактозо-1-фосфат-уридилтрансферазы (Гал-1-Ф-УДФ), что приводит к накоплению в крови и тканях галактозы и галактозо-1-фосфата, обладающих токсическим действием. У гетерозигот активность Гал-1-Ф-УДФ в эритроцитах также снижена. Патологические процессы при галактоземии обусловлены токсическим действием накапливающихся в больших количествах галактозы и галактозо-1-фосфата на органы и ткани и тормозящим действием этих продуктов на активность других ферментов — фосфоглюкомутазы и глюкозо-6-фосфатдегидрогеназы. Следствием этого являются гипогликемический синдром, развитие катаракты и др.

Клиника. Первые клинические симптомы галактоземии могут появиться вскоре после рождения, как только ребенок начинает получать молоко: рвота, падение веса, желтуха (увеличен прямой билирубин), нарастающая гепатомегалия, асцит, диспепсия, катаракта, арефлексия, в дальнейшем слабоумие. При тяжелой форме заболевания через несколько месяцев наступает летальный исход. При легкой форме указанные симптомы выражены в меньшей степени, но рвота, задержка роста и развития, гепатомегалия, катаракта отмечаются с большим постоянством.

Асимптоматическая форма может случайно обнаружиться в семьях, в которых есть или были больные галактоземией. Дети из этих семей развиваются нормально, но не любят молока и часто отказываются от груди. Диагностике в этих случаях помогает галактозная проба. При тяжелой форме галактоземии клинический диагноз устанавливается на основании ведущих симптомов: рвоты после

кормления молоком, гепатомегалии, желтухи, отставания в росте и развитии. Лабораторные исследования обнаруживают галактозурию, протеинурию, гипераминоацидурию (нарушение реабсорбции в почечных канальцах), повышение содержания галактозы в крови при низкой гликемии. Отмечается патологическая кривая при нагрузке галактозой и резкое нарастание галактозурии, ацидоз, гипокалиемия, положительные флоккуляционные печеночные пробы, гипербилирубинемия. Идентифицирование галактозы (хроматография), установление низкой активности Гал-1-Ф-УДФ в эритроцитах и биопсированной ткани являются наиболее достоверными методами диагностики.

Дифференциальный диагноз проводится со всеми меллитуриями (избыточным выделением углеводов с мочой), в том числе и сахарным диабетом, а также с гепатитами, токсоплазмозом, цистинозом.

Лечение галактоземии патогенетическое. Из пищи исключаются молоко и другие продукты, содержащие галактозу. Дети с раннего возраста до 3 лет должны получать пищу без галактозы (смесь яиц с сахаром, маргарином, рисовой мукой, белки животного происхождения, миндальное молоко, обогащенное экстрактами овощей и мяса). При тяжелом состоянии — регидратация, устранение ацидоза. С возрастом непереносимость галактозы у больных детей уменьшается, что связано с повышением активности УДФ-Гал-пирофосфорилазы, способствующей превращению галактозы побочным путем. На этом основано терапевтическое действие прогестерона и тестостерона, специфически активирующих УДФ-Гал-пирофосфорилазу. В тяжелых случаях эффективно заменное переливание крови. Прогноз плохой при поздней диагностике и тяжелых формах заболевания. При раннем диетическом лечении дети могут развиваться нормально. Детей с непереносимостью к молоку необходимо обследовать на галактоземию так же, как и детей, в родословных которых отмечены случаи этого заболевания.

ГЕМИАТРОФИЯ ЛИЦА ПРОГРЕССИРУЮЩАЯ (Ромберга болезнь). Romberg (1846) описал заболевание, сопровождающееся постепенной атрофией всех тканей половины лица, обусловленное поражением вегетативной нервной системы — симпатического нервного ствола и гипоталамических центров. Заболевание чаще начинается в возрасте от 10 до 20 лет.

Клиника. Атрофируются кожа, подкожная клетчатка, мышцы, кости на половине лица. Часто отмечаются анофтальм и синдром Клода Бернара — Горнера на пораженной стороне. В тяжелых случаях имеются грубая асимметрия лица, резкая дистрофия кожи, выпадение зубов и волос, часто невралгические боли в зоне тройничного нерва. Иногда развивается гомолатеральная атрофия голосовых связок, гортани и половины языка. Атрофический процесс может распространяться на всю половину тела — тотальная гемиатрофия.

Дифференциальный диагноз следует проводить с сирингомиелией, опухолями VII пары и шейно-симпатического узла, склеродермией.

Лечение: косметические операции, при сильных болях — анальгетики. Прогноз в отношении жизни благоприятный.

ГЕМОГЛОБИНОПАТИИ, ИЛИ ГЕМОГЛОБИНОЗЫ — аномалии кроветворения, сопровождающиеся появлением в эритроцитах патологических гемоглобинов. В настоящее время описано более

50 разновидностей патологических гемоглобинов, особенностью которых является замена одной аминокислоты в полипептидной цепочке глобиновой части молекулы другой аминокислотой или нарушение последовательности аминокислот. Изучение гемоглобинопатий началось с 1949 г., после того как Pauling с соавт. расшифровали строение патологического гемоглобина при тяжелой гемолитической серповидноклеточной анемии (см.). Гемоглобинопатии являются наследственными заболеваниями, изменения отдельных аминокислот в молекуле гема обусловлены мутацией. Наследование происходит по аутосомно-рецессивному типу. Гемоглобинозы особенно распространены в странах Средиземного моря, в Африке, на Среднем Востоке, в Южной Индии, Южном Китае, Юго-Восточной Азии, в Японии, на Цейлоне.

В норме в крови человека имеется 3 формы гемоглобина, отличающихся по своим физико-химическим свойствам: плодный, или примитивный гемоглобин (HbP), фетальный гемоглобин (HbF) и гемоглобин взрослого (HbA), который подразделяется на 3 фракции — A_1, A_2, A_3. Различие свойств гемоглобина обусловлено структурными отличиями молекулы глобина, состоящей из 4 полипептидных цепочек — α, β, γ, δ. HbA состоит из 2 полипептидных цепочек α и 2 полипептидных цепочек β, поэтому его обозначают еще как $\alpha_2\beta_2$. Патологические гемоглобины было предложено обозначать буквами латинского алфавита (от C до Q) в порядке их открытия — HbS, HbC, HbD и т. д. Исключение сделано для HbS, открытого ранее других. Однако количество описанных типов патологических гемоглобинов уже превысило количество возможных букв латинского алфавита, и в 1960 г. на VIII Международном гематологическом конгрессе принято решение обозначать вновь открываемые типы буквами уже описанных наиболее близких гемоглобинов с добавлением первых букв или названия города, в котором впервые была обнаружена данная разновидность, например HbD Chicago. Обозначают гемоглобины и греческими буквами и по характеру полипептидных цепей, с двумя индексами — нижним и верхним; нижний индекс указывает количество полипептидных цепей данного индекса, а верхний — соответствует характеру изменений молекулы гемоглобина в этой цепи. Так HbS обозначается как $\alpha_2\beta_2^S$ и т. д. Типы гемоглобина различаются по физико-химическим свойствам, главным образом по различной скорости движения разных гемоглобинов в электрическом поле. Применяются и другие методы идентификации — биохимические, физические, хроматографические.

К л и н и ч е с к и гемоглобинопатии проявляются в двух основных формах: клинически выраженная форма, характеризующаяся тяжелым течением в связи с массивным распадом крови (гомозиготный вариант), и латентная форма с отсутствием или слабо выраженными клиническими признаками (гетерозиготный вариант). Для выявления типа гемоглобинопатии имеет значение семейный анамнез. Количество возможных видов гемоглобинопатий велико, так как наличие патологического гемоглобина ведет к развитию соответствующего проявления заболевания. К самым распространенным гемоглобинопатиям относятся: талассемия, серповидноклеточная анемия (см.).

ГЕМОЛИТИЧЕСКАЯ БОЛЕЗНЬ НОВОРОЖДЕННЫХ (эритробластоз плода). Первые описания гемолитической болезни новорожденных принадлежат Buhl (1875), Schmorl (1903), А. И. Абрико-

сову (1915), Eclin (1919), Girke (1930). В основе заболевания лежит несовместимость крови матери и ребенка по резус-фактору (мать резусотрицательная, ребенок резусположительный), по группам крови (чаще всего у матери 0I группа, а у ребенка AIII или BIII) или по другим факторам крови (Le, Fy, K). При несовместимости резус-фактор плода проникает через плацентарный барьер в кровь матери, в организме которой вырабатываются антитела. Последние, проникая в кровь плода, вызывают разрушение его эритроцитов. Для реализации конфликта имеет значение состояние реактивности организма резусотрицательной матери, проявляющееся в повышенной чувствительности к сенсибилизации резус-фактором, состояние эндокринной системы матери, имеющиеся у нее хронические или перенесенные в период беременности острые заболевания, повышающие проницаемость сосудистой стенки, особенно сосудов плаценты для антител, частые искусственные прерывания беременности и др. Заболевание развивается у одной из 25—30 резусотрицательных женщин, имеющих резусположительного мужа. Гемолитическая болезнь новорожденных чаще отмечается у детей, рожденных от резусотрицательной матери и гомозиготного резусположительного отца и реже в семьях с гетерозиготным по резус-фактору отцом.

Клинически гемолитическая болезнь новорожденных проявляется в форме универсального отека, тяжелой желтухи, врожденной анемии. Тяжесть заболевания зависит не только от степени сенсибилизации организма резусотрицательной женщины резус-фактором, но и от степени зрелости организма новорожденного. Большое значение имеет также нарушение билирубинового обмена, особенно за счет интенсивного накопления фракции непрямо реагирующего или свободного билирубина, обладающего токсическими свойствами. Накопление непрямого билирубина обусловлено не только интенсивным гемолизом эритроцитов за счет реакции антиген — антитело, начавшейся в период внутриутробного развития, но и нарушением процесса перехода непрямого билирубина в прямой, вызванного сниженной активностью фермента глюкоронилтрансферазы в первые две недели жизни.

Общими симптомами для всех форм гемолитической болезни новорожденных являются анемия гиперрегенераторного характера с наличием в крови молодых форм эритроцитов — нормобластов, эритробластов, ретикулоцитов, а также увеличение печени и селезенки. Отечная форма болезни характеризуется врожденным отеком подкожной клетчатки, накоплением жидкости в плевральной и брюшной полости. Анемия резко выражена, гемоглобин снижен до 15—30 ед., эритроциты — до 1 000 000—1 500 000 в 1 мм³. Плацента резко увеличена, отечна, уровень общего белка крови снижен до 2,10—3 г%. Отмечается выраженный декомпенсированный метаболический ацидоз (pH 6,9—7,0). Отечная форма в большинстве случаев заканчивается летально в первые дни жизни ребенка. Тяжелая желтуха новорожденных наряду с анемией, увеличением печени и селезенки характеризуется рано начинающейся желтухой (в 1—2-е сутки после рождения) и интенсивно нарастающей желтухой, обусловленной накоплением непрямого (свободного) билирубина. Эта форма заболевания при отсутствии своевременного (в 1—2-е сутки жизни) лечения заменными переливаниями крови осложняется билирубиновой энцефалопатией (ядерной желтухой), проявляющейся судорогами, глазодвигательными нарушениями в виде нистагма, спазма взора (симптом заходящего солнца), мышечной дистонией, отставанием

ребенка в физическом и психическом развитии, резко выраженными эндокринными нарушениями, кахексией, трофическими расстройствами. Гемолитическая болезнь новорожденных в форме желтухи в острый период протекает со значительными нарушениями белковой, протромбинообразовательной, а также билирубинвыделительной функции печени, с развитием в некоторых случаях синдрома сгущения желчи с появлением обесцвеченного стула, желчных пигментов в моче и нарастанием в крови прямого билирубина. Анемическая форма протекает благоприятно, сопровождаясь снижением гемоглобина до 30—50 ед. без выраженного изменения общего состояния.

Лечение. В последнее время стало возможным лечение детей с общим врожденным отеком путем осторожного применения заменных переливаний крови (лучше эритроцитной массы) под контролем сердечной деятельности с одновременным проведением мероприятий, направленных на борьбу с метаболическим ацидозом (введение 4% раствора бикарбоната натрия). Заменное переливание проводят в 1—2-е сутки после рождения из расчета 120—150 мл крови на 1 кг веса новорожденного; вливание плазмы, глюкозы; дача витаминов группы B, метионина, антианемина. В первые 10—14 дней кормление донорским молоком, так как материнское молоко содержит высокий титр резус-антител.

Предотвращению болезни и ранней ее диагностике способствует определение резус-фактора у всех беременных, наблюдение во время беременности за резусотрицательными женщинами, особенно с неблагоприятным акушерским анамнезом (переливание крови без учета резус-фактора, выкидыши, рождение детей с гемолитической болезнью новорожденных). Необходимо исследование крови на резус-антитела и в случае их обнаружения — назначение полноценного питания, глюконата кальция, аскорбиновой кислоты, витамина E, достаточное пребывание на свежем воздухе. При значительном повышении титра антител — досрочное родоразрешение, но не ранее чем за 2 недели до окончания беременности. В последние годы для профилактики изоиммунизации предложен специальный резус-гамма-глобулин.

Дети, получившие лечение своевременно проведенным заменным переливанием крови, обычно хорошо развиваются. При неврологических осложнениях гемолитической болезни новорожденных показано комплексное систематическое лечение противосудорожными препаратами; назначаются препараты, снижающие мышечный тонус, массаж, гимнастика, занятия с логопедом, стимулирующая терапия.

ГЕМОРРАГИЧЕСКИЙ ТЕЛЕАНГИЭКТАТИЧЕСКИЙ СИНДРОМ (Рендю — Ослера болезнь). Rendu (1896) и Osler (1901) описали клиническую картину заболевания. Наследуется по аутосомно-доминантному типу. Частота в популяции 1—2 : 100 000, частота мутаций 2—3 : 1 000 000.

Патологоанатомически определяются расширение капилляров слизистых оболочек и паренхимы внутренних органов, мелкие точечные кровоизлияния, увеличение печени и селезенки, изменения со стороны мышечной стенки сосудов, которая практически отсутствует.

Клиника. Ведущим в клинической картине является геморрагический синдром, сочетающийся с красными паукообразными телеангиэктазиями и ангиомами на слизистой оболочке губ, конъюнктиве, на коже груди, живота, конечностей. Часто отмечаются ге-

матурия, кровотечения из желудочно-кишечного тракта, легочные кровотечения. Телеангиэктазии в большом количестве обнаруживаются на диске зрительного нерва.

Дифференциальный диагноз следует проводить с обширной группой геморрагических диатезов различной этиологии, туберкулезом легких и полипом носа.

Лечение направлено на уменьшение геморрагического синдрома (викасол, аскорбиновая кислота, рутин, гормональная терапия, десенсибилизирующая терапия). В некоторых случаях может быть применена радио- и рентгенотерапия.

ГЕМОФИЛИЯ — наиболее распространенный тип коагулопатии. Заболевание описано в 1784 г. Фордайсом. Наследуется по рецессивному, сцепленному с полом типу. Гемофилией болеют лица мужского пола. Установлено, что ген, ответственный за наследование гемофилии, локализуется в половой хромосоме X. Заболевание от отца, больного гемофилией, может передаваться через дочь, являющуюся кондуктором болезни, к внуку. Отсутствие заболевания у дочерей больного гемофилией отца объясняется тем, что мутантная X-хромосома, полученная от отца, компенсируется здоровым аллелем — полноценной X-хромосомой, полученной от матери. Дочери больного гемофилией отца передают гемофилию половине сыновей, которые наследуют от матери мутантную X-хромосому, не компенсируемую отцовской Y-хромосомой. Другая половина сыновей наследует неповрежденную X-хромосому, поэтому гемофилией не болеет. Описана классическая гемофилия у женщин — гомозигот, родившихся от матери-кондуктора и больного гемофилией отца.

Гемофилия — симптомокомплекс, связанный с отсутствием различных факторов свертывания крови, участвующих в образовании плазматического тромбопластина. В связи с этим в настоящее время различают 4 вида гемофилии: **гемофилия А** — наиболее часто встречающийся тип, связан с дефицитом фактора VIII. Наследуется по рецессивному типу. **Гемофилия В** — дефицит фактора IX, болезнь Кристмаса. Наследуется по аутосомно-рецессивному типу. **Гемофилия С** — недостаток XI фактора, плазменного предшественника тромбопластина (фактор Розенталя). Наследуется по аутосомно-доминантному типу). **Гемофилия D** — дефицит фактора XII (фактор Хагемана). Каждый из этих видов гемофилии имеет ряд особенностей.

Клиника. Гемофилия может проявляться у детей сразу после рождения. Характерными симптомами в этот период являются кровотечения из пупка, на месте инъекций, после различных микротравм. У более старших детей заболевание проявляется обильными носовыми кровотечениями, кровоизлияниями в суставы с последующим развитием анкилозов, желудочно-кишечными кровотечениями. Наблюдения показывают, что геморрагический синдром при гемофилии с возрастом уменьшается. В значительной степени этому стала способствовать активная терапия, проводимая в последние годы с учетом типа гемофилии.

Дифференциальный диагноз. Гемофилию следует дифференцировать от нарушения свертываемости, обусловленного патологией тромбоцитарного аппарата, а также геморрагического диатеза, обусловленного дефицитом факторов второй фазы свертывания, т. е. превращением протромбина в тромбин, которые были описаны выше. Кровоточивость у детей, связанная с нарушением

тромбоцитов, описывалась или как тромбоцитопения (болезнь Верльгофа), или она объяснялась недостаточностью тромбоцитов, например при тромбастении Глянцмана и Вилленбранда. Однако заслуживают внимания появившиеся в последнее время сообщения о дефиците антигемофильного фактора при болезни Вилленбранда. Дефицит не резко выражен и поэтому на время свертываемости не влияет. Выявление недостаточности фактора VIII при тромбастении Вилленбранда дало возможность по-иному объяснять кровоточивость при этом заболевании: дефицитом сосудистого фактора (фактор Нильсона) и умеренным дефицитом фактора VIII (антигемофильный глобулин) и в связи с этим обосновывать лечение.

Лечение. При кровотечении производят замещение имеющегося дефицита ускорителя свертывания и подавление антикоагулянтной активности. Для этого наряду с гемостатическими средствами (переливание крови — обычной и антигемофильной, витамина К и др.) применяются препараты, подавляющие фибринолитическую активность крови (Е-аминокапроновая кислота, глюкокортикоиды и др.). При отсутствии кровоточивости лечение проводить не следует. За ребенком следует наблюдать и предупреждать возможность травмы. Осторожность следует соблюдать при удалении зубов. В случае кровотечения при гемофилии А переливается только свежезаготовленная кровь или специально приготовленная антигемофильная плазма, так как антигемофильный глобулин нестоек и разрушается в течение 8—12 часов. Свежезаготовленную кровь в таких случаях следует переливать из расчета 5—10 мл на 1 кг веса тела ребенка. Для остановки кровотечения у детей с гемофилией В, учитывая большую стойкость фактора IX и его нарастание по мере хранения (в первые 14 дней), используют кровь до 15-го дня хранения в больших количествах (до 200—400 мл) 1 раз в 2 недели.

ГЕНОДЕРМАТОЗ КОНЕЧНОСТЕЙ СКЛЕРО-АТРОФИЧЕСКИЙ И КЕРАТОДЕРМИЧЕСКИЙ. Описан Huriez (1969). Представляет семейный дерматоз, наследующийся по доминантному типу.

Клиническая картина характеризуется развитием на конечностях кератодермии и склеро-атрофических изменений, способных к перерождению в спино-целлюлярную эпителиому.

При соответствующем лечении (радикальное удаление) эпителиомы прогноз благоприятный.

ГЕПАТОЦЕРЕБРАЛЬНАЯ ДИСТРОФИЯ (Вестфаля — Штрюмпеля болезнь, Вильсона — Коновалова болезнь). Wilson в 1911 г. описал заболевание семейного характера, начинающееся в детском и молодом возрасте и характеризующееся мышечной ригидностью, дизартрией, дистрофией, дрожанием, роговичным кольцом и циррозом печени, и назвал его «прогрессивная лентикулярная дегенерация». Изучение клиники заболевания показало, что «псевдосклероз» Вестфаля — Штрюмпеля, описанный в 1858 г., является стадией болезни Вильсона. Наиболее полное клиническое отражение заболевание находит в названии «гепатоцеребральная дистрофия», предложенном Н. В. Коноваловым. Заболевание описано во всех странах мира, носит наследственно-семейный характер. Наследуется по аутосомно-рецессивному типу. Оба пола поражаются в равной степени. Патологоанатомически находят отложения меди в мозге, печени, почках, селезенке, роговице, радужной оболочке, хрусталике глаза и дегенеративные изменения в этих органах. Изменения мозга выражаются в сморщивании и склерозировании нервной ткани с разрастанием глии и очагами размягчения с образованием

кист и обнаруживаются преимущественно в области чечевичных ядер, коре и подкорке. Имеются кровоизлияния в мелких сосудах серого вещества и периваскулярный отек. Ведущим патогенетическим звеном заболевания является нарушение синтеза белка церулоплазмина, транспортирующего медь, вследствие чего создается высокая концентрация меди в крови и происходит отложение ее в органах и тканях и нарушение тканевого обмена.

Клиника. Заболевание, как правило, начинается в возрасте 10—15 лет и характеризуется нарастающей мышечной ригидностью, разнообразными гиперкинезами торсионно-дистонического или атетоидного характера, дизартрией, дисфагией, снижением интеллекта, псевдобульбарными симптомами, изменениями со стороны печени и пигментным кольцом радужной оболочки Кайзера — Флейшера. По течению заболевание может быть острым и хроническим. В зависимости от клинических признаков различают 5 форм гепатоцеребральной дистрофии. **Абдоминальная форма** характеризуется преимущественно симптомами расстройств функций печени и желудочно-кишечного тракта. Поражение нервной системы может иметь место в терминальных стадиях заболевания. **Ранняя ригидно-аритмо-гиперкинетическая форма** начинается в возрасте 8—15 лет, отличается злокачественным течением. В клинике преобладают гиперкинезы, сочетающиеся с изменением мышечного тонуса. **Дрожательно-ригидная форма** развивается, как правило, позднее 20 лет, характеризуется размашистым дрожанием и мышечной ригидностью. При **дрожательной форме**, начинающейся в возрасте 25—30 лет, преобладает крупноразмашистое дрожание конечностей, головы, туловища. Изменения мышечного тонуса появляются позднее и выражены умеренно. **Экстрапирамидно-корковая форма**, выделенная Н. В. Коноваловым, характеризуется расстройством высших корковых функций, параличами, парезами, часто эпилептическими припадками. Изменения со стороны печени выражены в той или иной степени при различных формах и протекают часто по типу подострого гепатита: анорексия, диспепсия, рвота, повышение температуры, ремиттирующая желтуха. В поздних стадиях развивается цирроз печени и печеночная недостаточность: асцит, геморрагические явления. Костные изменения могут включать деформации, остеопороз. Лабораторные исследования: в крови уменьшено содержание церулоплазмина и гипопротеинемия. В моче — резкая гипераминоацидурия и гиперкупрурия.

Диагноз ставят на основании определения церулоплазмина в сыворотке, наличия гипераминоацидурии и гиперкупрурии. Диагностическое значение имеет установление кольца Кайзера — Флейшера. Дифференциальный диагноз следует проводить с летаргическим энцефалитом, малой хореей, с группой подкорковых дегенераций, у детей раннего возраста с хроническими формами септических состояний и D-резистентным рахитом.

Лечение направлено на выведение избытка меди из организма препаратами, содержащими серу (унитиол, декаптол), и щажение печени (диета, богатая белками, бедная жирами с ограничением медьсодержащих продуктов). Показана симптоматическая терапия, витаминотерапия.

Прогноз неблагоприятный. При проведении медико-генетической консультации родителям, имеющим больного ребенка, целесообразно воздержаться от дальнейшего деторождения. Гетерозиготные носители мутантного гена могут быть выявлены с помощью био-

химических методов: исследование церулоплазмина в крови, экскреции аминокислот и меди с мочой.

ГИДРАДЕНОМЫ ИЗ ПЕРЕМЕЩЕННЫХ ЗАЧАТКОВ ПОТОВЫХ ЖЕЛЕЗ И КАНАЛОВ. Заболевание описано Darier в 1872 г. Характеризуется наличием мелких бугорков желтоватого цвета, гладких, безболезненных. Располагаются аденоматозные образования на шее, передней поверхности грудной клетки, животе. Известны семейные случаи, чаще болеют женщины. Гистологически опухоли имеют элементы потовых желез.

Клиника. В области грудной клетки, век, иногда в области ключиц, шеи, живота, на верхних конечностях и наружных половых органах отмечаются опухоли круглой или овальной формы, множественные, размером от булавочной головки до зерен пшеницы. Элементы слегка возвышаются над кожей желтоватой, красноватой или неизмененной окраски, плотноватой консистенции. Развитие опухолей не сопровождается субъективными ощущениями. Опухоли не подвергаются злокачественному перерождению.

При дифференциальном диагнозе следует учитывать, что проявления синдрома могут встречаться одновременно с другими доброкачественными опухолями — аденоиднокистозными эпителиомами, пигментными невусами, фибромами и ангиомами.

Лечение. В отдельных случаях проводится хирургическое удаление опухолей.

ГИДРОКСИКИНУРЕНИНУРИЯ. Относится к наследственным заболеваниям обмена, впервые было описано Komrower в 1964 г. Метаболический блок связывают с недостаточностью фермента кинурениназы, а появление большинства клинических симптомов — с недостаточностью никотиновой кислоты.

Клиника. Среди клинических симптомов, обнаруживаемых в течение первого года жизни, выделяют задержку физического и умственного развития, гипотрофию, гепатоспленомегалию, гингивит, стоматит, гемолитическую анемию, желтуху, частые инфекции, диарею. В моче у детей обнаруживаются большое количество кинуренина, 3-гидроксикинуренина и ксантуреновой кислоты. Тест с нагрузкой триптофаном может выявлять у матерей большее, чем в норме, выделение ксантуреновой кислоты с мочой.

ГИПЕРАММОНИЕМИЯ. Описана в 1962 г. Russell у 2 кузенов. Имеются два типа заболевания. При первом снижена активность печеночной орнитинтранскарбамилазы, ответственной за превращение мочевины на этапе орнитин — цитруллин; при втором — имеется дефект карбамилфосфатсинтетазы, ответственной за синтез мочевины на ранних этапах.

В клинической картине ведущими симптомами являются хроническая аммониевая интоксикация и снижение умственных способностей. Резко снижен азот мочевины в сыворотке крови. Больные проявляют парадоксальную толерантность к высоким уровням аммония.

Лечение не разработано. Прогноз неблагоприятный.

ГИПЕРБИЛИРУБИНЕМИЯ НЕГЕМОЛИТИЧЕСКАЯ НАСЛЕДСТВЕННАЯ С ЯДЕРНОЙ ЖЕЛТУХОЙ (синдром Криглера — Наджара). Заболевание описано в 1952 г. Crigler и Najjar под названием «врожденная семейная негемолитическая желтуха». Заболевание относится к энзимопатиям и обусловлено дефектом фермента глюкуронилтрансферазы в печеночных клетках, в связи с чем нарушается процесс перевода непрямого (свободного) билирубина в ди-

глюкуронид билирубина (прямой билирубин). Заболевание редкое. Наследуется по аутосомно-рецессивному типу. Мальчики болеют чаще девочек (3 : 2).

Клиника. Основным симптомом заболевания является желтуха, которая проявляется в первые сутки после рождения и интенсивно нарастает, удерживаясь на протяжении жизни ребенка. Желтуха связана с резким повышением в крови непрямого билирубина, количество которого очень быстро достигает 20—50 мг% по ван ден Бергу. Печень и селезенка не увеличены. На фоне резкого повышения в крови непрямого билирубина развиваются симптомы поражения нервной системы — судороги, глазодвигательные нарушения (симптом заходящего солнца), повышение тонуса мышц, анорексия, гиперрефлексия. Анемии не отмечается. Количество молодых форм эритроцитов — эритробласты, нормобласты, ретикулоциты — в крови не повышено, что дает возможность дифференцировать заболевание с гемолитической болезнью новорожденных (см.). Стул желтого цвета. Количество уробилина в моче в пределах нормы. Экскреция уробилиногена с фекалиями крайне низкая. Желчь лишена прямого, конъюгированного билирубина. Функциональные пробы печени — бромсульфалеиновая, выведение гиппуровой кислоты, коллоидные, галактозная и протромбиновая — без изменений. При исследовании функций печени отмечено резкое нарушение образования билирубиндиглюкуронида. Поражение центральной нервной системы в виде ядерной желтухи приводит к гибели ребенка в первые месяцы жизни. Редко дети живут до 2—3 лет, значительно отставая в физическом и нервно-психическом развитии.

Лечение. Показано заменное переливание крови в первые недели жизни, направленное на снижение уровня непрямого билирубина и предупреждение развития ядерной желтухи. Прогноз зависит от эффективности мероприятий по предупреждению ядерной желтухи в первые недели жизни. Наличие при ядерной желтухе неврологических проявлений делает прогноз неблагоприятным — 70% таких детей погибают до 2-летнего возраста.

ГИПЕРБИЛИРУБИНЕМИЯ ЮНОШЕСКАЯ ИДИОПАТИЧЕСКАЯ СЕМЕЙНАЯ (Печеночная дисфункция конституциональная, синдром Жильбера — Мейленграхта) — впервые описана Jilbert в 1901 г. под названием «холемия простая семейная». Причиной желтухи при данном заболевании считается нарушение одного из двух этапов обмена билирубина. Некоторые авторы полагают, что нарушается захват билирубина печеночной клеткой; по мнению других исследователей, нарушается конъюгация непрямого билирубина с глюкуроновой кислотой, что обусловлено наследственной неполноценностью глюкуронилтрансферазной системы. Наследуется заболевание по аутосомно-доминантному типу.

Клиника. Основным клиническим признаком является желтуха, меняющаяся по интенсивности, временами полностью исчезающая. Желтуха связана с накоплением в крови непрямого билирубина, уровень которого колеблется в пределах от 3 до 5 мг по ван ден Бергу. Появление желтухи значительно варьирует, начиная от периода новорожденности и до 10-летнего возраста. Желтуха сопровождается нарушениями со стороны желудочно-кишечного тракта. Отмечаются тошнота, болезненность в правой верхней половине живота, чувство полноты в желудке. Появление и усиление желтухи у детей старшего возраста нередко отмечаются после физической перегрузки, эмоционального напряжения, приема некоторых

лекарств (преднизолона, тетрациклина, сульфаниламидов), при присоединении интеркуррентных заболеваний (ангины, острой респираторной инфекции). Признаков усиленного гемолиза при синдроме Жильбера — Мейленграхта не отмечено. Размеры печени и селезенки в пределах нормы. Печень увеличивается лишь в связи с присоединением холецистита или ангиохолита. Окраска стула и моча нормальная. Исследование функций печени не выявляет патологических нарушений. Выделение бромсульфофтальгина нормальное. Контрастное исследование желчного пузыря и желчных путей не выявляет патологии. Выделение уробилина с калом нормальное или незначительно снижено. В моче желчные пигменты не определяются. Изменений со стороны крови не отмечено. Исследование связей метаболитов 17-кортикостероидов в суточной моче позволяет выявлять значительные нарушения конъюгирующей функции печени. Отмечено снижение образования глюкуронидов после нагрузки ментолом.

Дифференциальный диагноз следует проводить с болезнью Боткина, воспалительными заболеваниями желчных путей, токсическими поражениями печени и др.

Лечение. В фазе усиления желтухи назначается специальная диета, рекомендуется уменьшение физической нагрузки.

Прогноз благоприятный.

ГИПЕРВАЛИНЕМИЯ — наследственное заболевание обмена валина, проявляющееся в основном нервно-психическими нарушениями. Описано в 1963 г. Wada и сотр., после чего в литературе появились описания других случаев заболевания. Тип наследования аутосомно-рецессивный. Патогенез заболевания связан с недостаточностью валинтрансаминазы, в норме катализирующей трансаминирование валина и превращение его в альфа-кето-изовалериановую кислоту. Энзиматический блок приводит к значительному повышению концентрации валина в плазме крови, не влияя существенно на содержание альфа-кетокислот в крови и моче.

Клиника. Заболевание проявляется в первые месяцы жизни рвотой, развитием дегидратации и комы, а позднее — выраженной дистрофии. Рано выявляется неврологическая симптоматика — общая мышечная гипотония и гиперфлексия, гиперкинезы, нистагм. С возрастом все более отчетливо проявляются признаки отставания в психическом развитии.

Диагноз основывается на данных хроматографического исследования крови и мочи и результатах количественного определения валина. На этих же методах основан дифференциальный диагноз с другими аномалиями обмена аминокислот.

Лечение. Предприняты попытки лечения детей диетой с ограничением валина, которая приводит к прекращению рвоты, улучшению общего состояния больных и снижению концентрации валина в плазме крови, но не устраняет нервно-психических расстройств, если они отмечались к моменту лечения. Прогноз неблагоприятный — большинство детей погибают в раннем возрасте.

ГИПЕРГЕПАРИНЕМИЯ — врожденное заболевание, характеризующееся геморрагическим диатезом и напоминающее по клинической картине гемофилию. Болеют лица обоего пола. Встречается относительно редко.

Клинически в тяжелых случаях наблюдаются кровотечения из слизистых оболочек — из носа, желудочно-кишечного тракта (мелена) самопроизвольные или при незначительной травме;

обильные кровоизлияния в подкожную клетчатку, внутримышечные, внутрисуставные. При исследовании отмечено удлинение времени свертывания крови, уменьшение активности протромбина в плазме, уменьшенный расход протромбина и тромбопластина.

Диагноз ставят на основании геморрагического синдрома и характерной коагулограммы. Дифференциальный диагноз проводят с гемофилией, с обширной группой геморрагических диатезов, с лейкозом.

Лечение — переливание свежей плазмы или введение сульфата протамина либо толуидинового синего. Эффективно введение стероидных гормонов (преднизолона и др.) или АКТГ.

ГИПЕРКАЛЬЦИЕМИИ И ОСТЕОСКЛЕРОЗА СИНДРОМ (Фанкони — Шлизингера синдром). Описан Fanconi и Schliesinger в 1952 г. Относится к наследственным нарушениям кальциево-фосфорного обмена.

Клиника. Заболевание проявляется в детском возрасте. Дети отстают в физическом и психическом развитии. Характерен внешний вид больных: «лицо эльфа», гипертелоризм, эпикант, круглый выступающий лоб, пуговчатый нос, открытый рот, недоразвитие нижней челюсти, сходящееся косоглазие. Отмечается почти полное исчезновение жирового слоя, общая дистрофия, не поддающаяся терапевтическим воздействиям, гипертермические кризы, расстройства со стороны желудочно-кишечного тракта (поносы, запоры). Заболевание течет медленно. Больные погибают от сердечной и почечной недостаточности.

Диагноз подтверждается биохимическими исследованиями: гиперкальциемия, гиперфосфатемия, умеренная гиперхолестеринемия, в терминальных стадиях — азотемия. Повышено выделение с мочой фосфора, кальция и белка. Клиренс мочевины снижен. Рентгенологически определяются остеосклероз костей основания черепа, преждевременные синостозы черепных швов, камни в почках. Дифференциальный диагноз следует проводить с гиперпаратиреоидизмом, витамин-D-резистентным рахитом.

Лечение направлено на регуляцию водно-солевого обмена. Применяются гормоны, витамины.

ГИПЕРКЕРАТОЗ — ГИПЕРПИГМЕНТАЦИЯ (синдром Франческетти — Ядассона, Блоха — Сульцбергера). Заболевание описали Bloch (1926), Sulzberger (1928), Franceschetti, Jadasson (1954). Чаще наблюдается у девочек. Гистологически в пигментированных участках отмечается очаговая вакуольная дистрофия базальных клеток эпидермиса. Количество меланина в них нормально или уменьшено. В верхних отделах дермы наблюдаются обильные скопления меланина, главным образом внутри меланофоров.

Клиника. Выявляется с момента рождения или развивается в первые месяцы и годы жизни. Типичная клиническая картина характеризуется появлением преимущественно на боковых поверхностях туловища и конечностях резко отграниченных распространенных пигментаций желтовато-коричневого или темно-серого цвета. Пигментации представляют пятна и полосы неправильных очертаний с острыми зубчатыми краями. Лицо обычно не поражается. В дальнейшем развиваются папулы и гипертрофические бляшки, располагающиеся беспорядочно или в виде полос. У ряда больных отмечается развитие эритемы, везико-буллезных элементов, гиперкератоза и пигментаций, которые держатся в течение ряда лет. Изменения кожи часто сочетаются с отставанием в росте, зубными

дистрофиями, выпадением волос по типу псевдопелады и гнездной плешивости, врожденными пороками сердца, катарактой, отслойкой сетчатки, врожденной слепотой, эпилепсией.

Лечение см. Кератозы.

ГИПЕРМЕТИОНИНЕМИЯ — заболевание обмена метионина, характеризующееся ранним развитием цирроза печени. Описано в 1954 г. Larochelle, до 1965 г. этот же автор наблюдал 29 больных гиперметионинемией. Кроме того, описаны и другими авторами случаи заболевания, нередко в сочетании с тирозинемией. В настоящее время точно не установлена связь между тирозинозом и гиперметионинемией; возможно, что речь идет об одном и том же заболевании. Патогенез и тип наследственной передачи гиперметионинемии не выяснены.

Клиника. Дети рождаются здоровыми, на 2—8-й неделе жизни развиваются признаки поражения нервной системы — сопор, кома, судороги, опистотонус. Моча больных имеет специфический «запах пива». Развивается цирроз печени, поражение почек с кальцификацией, гиперплазия островков Лангерганса поджелудочной железы, атрофия лимфоидной ткани. В моче обнаруживаются значительные количества метионина, тирозина и их метаболитов. В случаях первичной гиперметионинемии предполагается наличие ферментативного блока на пути превращения метионина в альфа-кето-гамма-метилтиомасляную кислоту. Следует иметь в виду, что при тяжелых формах цирроза печени может наблюдаться вторичная гиперметионинемия.

Лечение пока безуспешно, предприняты попытки лечить больных диетой с ограничением метионина и тирозина. Прогноз неблагоприятный — дети погибают при явлениях печеночной комы.

ГИПЕРМЕТРОПИЯ, ДАЛЬНОЗОРКОСТЬ (семейные формы) — наиболее частый вид клинической рефракции, характеризующийся тем, что главный фокус после преломления лучей в оптических средах глаза располагается за сетчаткой. Тип наследования аутосомно-рецессивный и доминантный.

Клиника. Гиперметропия почти в 95% случаев является обычной рефракцией новорожденного. С возрастом снижается удельный вес гиперметропии и увеличивается частота эмметропии и миопии. Средняя клиническая рефракция новорожденного равна 3,6±±0,10 D (гиперметропия). В течение первого года жизни она усиливается почти в 2 раза (в год составляет 1,89±0,12 D). В последующие возрастные периоды рефракция продолжает усиливаться, но значительно медленнее. К 10-летнему возрасту средняя клиническая рефракция равна 0, т. е. наступает эмметропизация глаза. Наличие высокой гиперметропии в старших возрастных группах связано с задержкой роста глазного яблока. Установлена строгая корреляция между сагиттальной осью глаза и рефракцией. Причины задержки роста глазного яблока еще недостаточно изучены. Возможно, играют определенную роль наследственное предрасположение, общее состояние ребенка, эндокринные расстройства. Гиперметропия наблюдается при микрофтальме, малой и плоской роговице, при афакии и пр.

При гиперметропии слабой степени нарушения зрения обычно не бывает. При гиперметропии средней степени наблюдается ухудшение зрения при работе на близком расстоянии. Постоянное напряжение аккомодации, особенно у школьников и молодых людей, может привести к развитию аккомодативной астенопии (головная

боль, чувство дискомфорта в глазах и т. д.). Гиперметропия высокой степени вызывает снижение зрения вдаль и вблизи. Такие больные вынуждены постоянно аккомодировать, астенопические явления могут быть выражены в сильной степени. При средней и высокой гиперметропии у детей усиленная аккомодация сопровождается усиленной конвергенцией, что может привести к сходящемуся косоглазию. Некорригированная гиперметропия высокой степени может привести к развитию амблиопии.

Лечение — назначение корригирующих очков. Прогноз благоприятный.

ГИПЕРОСТОЗ ГЕНЕРАЛИЗОВАННЫЙ С ПАХИДЕРМИЕЙ (Турейна — Солента — Гола синдром). Описан Touraine, Solente, Gole в 1935 г. Наследуется обычно по доминантному типу. Чаще болеют мужчины.

Клиника. Начало заболевания — в детском или юношеском возрасте. В патогенезе заболевания играет роль дисфункция эндокринных желез. Характеризуется двусторонними симметричными гиперостозами конечностей, особенно в области метакарпальных, метатарзальных костей, фаланг кистей и стоп, складчатостью кожи в области лба, лица, век, волосистой кожи головы, кистей и стоп. Усилена деятельность сальных желез. Ногти имеют форму часового стекла. Заболевание медленно прогрессирует. В моче больных мужчин содержится большое количество эстрогенов.

Дифференциальный диагноз следует проводить с различными видами гиперостозов.

ГИПЕРОСТОЗ КОРТИКАЛЬНЫЙ ГЕНЕРАЛИЗОВАННЫЙ СЕМЕЙНЫЙ. Впервые описан van Buchem у близнецов в 1952 г. Описаны семейные случаи заболевания. Наследуется по аутосомно-рецессивному типу. Патологоанатомическое исследование обнаруживает общую кортикальную гиперплазию с усилением образования остеофитов при неизмененной структуре кости.

Клиника. Первые симптомы заболевания появляются после периода полового созревания и характеризуются акромегалоидным увеличением подбородка, утолщением ключиц. Заболевание медленно прогрессирует. Постепенно развивается тугоухость, снижение зрения. Может выявляться экзофтальм, паралич лицевого нерва по периферическому типу. В крови — повышение активности щелочной фосфатазы.

Диагноз ставят на основании рентгенологических данных: гиперостоз генерализованный с преимущественным поражением черепа, подбородка, ключицы, ребер, диафизов длинных трубчатых костей. Мозговое вещество кости в пораженных участках значительно сужено. Дифференциальный диагноз следует проводить с синдромами Пьера Мари, Альберса — Шонберга, опухолями гипофиза.

Лечение не разработано.

ГИПЕРСАРКОЗИНЕМИЯ. Относится к врожденным заболеваниям обмена. Впервые описано в 1955 г. Gerristen у 10-месячного ребенка, страдавшего тяжелой формой умственной отсталости. Наследуется по аутосомно-рецессивному типу.

Клиника. Специфических симптомов не имеется. В первые месяцы жизни могут обнаруживаться мышечная гипертония конечностей, тремор и слабый сосательный рефлекс. Отмечается склонность к частым заболеваниям легких и верхних дыхательных путей, к лихорадке. Головной мозг бывает уменьшен, но его конфигурация не изменена. В моче обнаруживается большое количество саркозина —

аминокислоты, являющейся промежуточным продуктом в однокарбоновом цикле и образующейся в промежутке между диметилглицином и глицином. Специфическая функция саркозина еще не известна. При обследовании родственников больного саркозинурия может быть выявлена у матери и ближайших родственников по материнской линии, а также изменения кривой могут быть найдены у братьев и сестер больного при нагрузке саркозином.

ГИПЕРТОНИЧЕСКАЯ БОЛЕЗНЬ (роль наследственности). Первые работы по изучению роли наследственности при гипертонии появились еще в 20-х годах нашего столетия. Описаны семьи, в которых в течение 3—4 поколений наблюдались лица, страдающие артериальной гипертонией. Большинство авторов считают, что в генезе гипертонической болезни имеет значение сочетание генетических и экзогенных факторов. По наследству, по-видимому, передается наклонность к функциональным сдвигам, лежащим в основе развития гипертонической болезни. Анализ родословных, а также клиническое изучение семей больных гипертонической болезнью показывает, что среди родственников пробанда частота гипертонии оказалась значительно выше (в 2—3 раза), чем у родственников в контроле. Число детей с артериальной гипертонией больше в семьях, где гипертонической болезнью страдают родители. Среди лиц, у которых гипертония развилась в молодом возрасте, отягощенная наследственность появляется чаще, чем в группе больных с более поздним развитием заболевания. При оценке наследственной отягощенности учитывается наличие у родственников пробанда артериальной гипертонии, инсульта, коронарной недостаточности, «внезапной смерти» от сердечной недостаточности или «удара». Фактор неблагоприятной наследственности в определенной степени сказывается и в том, что у беременных, происходящих из «гипертонических семей», наблюдается повышенная наклонность к развитию артериальной гипертонии. Кроме того, гипертоническая болезнь при неблагоприятной наследственности протекает злокачественно, плохо поддается воздействию лечебно-профилактических мер. При применении близнецового метода устанавливается высокая конкордантность в заболеваемости гипертонией однояйцевых близнецов по сравнению с заболеваемостью разнояйцевых близнецов. Это выражается в большом внутрипарном сходстве у однояйцевых близнецов по уровню артериального давления, содержания липидов и другим показателям. Однако роль генотипического фактора существенно меняется в зависимости от условий жизни. Так, гипертоническая болезнь возникает чаще у тех членов семьи пробанда, которые заняты работой, связанной с длительным и интенсивным нервно-психическим напряжением. Частота распространения гипертонической болезни среди лиц, занятых преимущественно умственным трудом при одной и той же степени наследственной отягощенности, оказывается выше, чем у работников физического труда.

ГИПЕРУРИКЕМИЯ. Заболевание относится к врожденным нарушениям пуринового обмена. Впервые гиперурикемия была описана в 1854 г. Garrod, а более подробное ее изучение относится к 1963—1966 гг., когда Seegmiller, Wyngaarded показали, что гиперурикемия возникает в результате дефекта регуляции синтеза фосфорибозиламина — первого предшественника пурина. Этот дефект обмена особенно опасен при возникновении у детей раннего возраста, у которых постепенно прогрессирует умственная отсталость, появляются спастические параличи, хореоатетоз, дизартрия, дисфагия,

деструктивные изменения губ и пальцев. При этом концентрация мочевой кислоты в крови превышает норму в 5 раз. Гиперурикемия обнаруживается у 1—2% взрослого населения, преимущественно у мужчин, но не сопровождается снижением интеллекта.

ГИПЕРХОЛЕСТЕРИНЕМИЯ НАСЛЕДСТВЕННО-СЕМЕЙНАЯ (Харбитца — Мюллера синдром). Заболевание описано Harbitz и Müller в 1938 г. Наследуется по аутосомно-доминантному типу. Встречается во всех возрастных группах.

Клиническая картина. В основе заболевания лежит дефект обмена холестерина. На коже обнаруживаются узелковые ксантомы, располагающиеся в области локтевых, коленных, межфаланговых суставов, на веках. Наиболее часто поражаются венечные сосуды сердца. У больных рано развиваются стенокардия и инфаркт миокарда. При биохимическом исследовании крови определяется гиперхолестеринемия, повышение содержания витамина D и каротина.

Дифференциальный диагноз следует проводить с ксантоматозом Ханда — Кристиана — Шюллера. Показана диета с ограничением холестерина.

ГИПОАЛЬДОСТЕРОНИЗМ — наследственно обусловленная недостаточность минералокортикоидной функции коры надпочечников, проявляющаяся в периоде новорожденности. Известны две разновидности заболевания: транзиторный гипоальдостеронизм грудного возраста, при котором недостаточность секреции альдостерона носит временный характер, и семейный гипоальдостеронизм, проявляющийся периодическими кризами обезвоживания и потери соли. Гипоальдостеронизм известен с 1961 г. (Royer и сотр.); данных о его частоте в популяции пока нет. Тип наследования — аутосомно-рецессивный. Патогенез заболевания связан с недостаточностью ферментных систем, обеспечивающих окисление 18-го углеродного атома кортикостерона, являющегося предшественником альдостерона, последний может быть обозначен как 18-альдегидокортикостерон. В процессе образования альдегидной группы участвует несколько ферментов (18-оксидаза, 18-дегидрогеназа), и пока точно не установлено, с недостаточностью какого конкретного фермента связано развитие гипоальдостеронизма.

Клинически состояние гипоальдостеронизма проявляется отказом в первые недели жизни от пищи, рвотой фонтаном, потерей в весе, обезвоживанием, интермиттирующей лихорадкой, иногда запорами. Эта картина имеет много сходных черт с синдромом Дебре — Фибигера, наблюдающимся при наследственных дефектах биосинтеза кортизола. Однако при гипоальдостеронизме наружные половые органы не имеют отклонений от нормы, гиперплазии коры надпочечников нет. Глюкокортикоидная функция коры надпочечников не страдает, суточное выведение 17-кето- и 17-оксикортикостероидов, а также прегнантриола в пределах нормы. Альдостерон в моче не определяется, обращает внимание резко увеличенная экскреция натрия с мочой. В крови метаболический ацидоз, гиперкалиемия.

Лечение: солевые растворы внутрь и внутривенно, при кризе капельное внутривенное введение изотонического раствора хлорида натрия (до 3—5 г хлорида натрия в сутки), лучше под контролем за содержанием натрия в сыворотке крови. Преднизолон из расчета 1 мг/кг, ДОК-ацетат 3—5 мг в день внутримышечно, переливания плазмы. Прогноз относительно благоприятен при транзи-

торном гипоальдостеронизме и более серьезен при стойких семейных формах.

ГИПОГАММАГЛОБУЛИНЕМИЯ ИДИОПАТИЧЕСКАЯ приобретенная (тип Барандуна). Одна из разновидностей иммунопареза, проявляющаяся у детей старшего возраста. Имеются основания считать, что в развитии этого типа гипогаммаглобулинемии играют роль генетические факторы, возможен аутосомно-доминантный тип наследования.

Клиника. Склонность к повторным заболеваниям легких, ушей и кожи у больных обнаруживается уже в раннем детском возрасте. В определенном возрастном периоде (10—12 лет) почти полностью исчезают плазматические клетки, в связи с чем сопротивляемость по отношению к инфекциям резко снижается. Наряду с хроническими заболеваниями легких и кожи постоянным проявлением данной аномалии является гепато- и спленомегалия. При иммунохимическом исследовании обнаруживается общий дефицит всех классов иммуноглобулинов, хотя общий уровень гамма-глобулина не падает ниже 350 мг%. У родителей больных детей нередко обнаруживается гипергаммаглобулинемия, а среди других членов семьи встречается экссудативная энтеропатия и спруподобный синдром, связанный с потерей белков через желудочно-кишечный тракт.

Лечение заключается в применении антибиотиков широкого спектра действия, гамма-глобулина из расчета 0,2 г/кг, а в последующем 0,1 г/кг ежемесячно. Показаны переливания плазмы, гемотрансфузии.

ГИПОГЛИКЕМИЯ ИДИОПАТИЧЕСКАЯ СЕМЕЙНАЯ (синдром Мак Карри). Описана в 1954 г. McQuarrie. Гипогликемия этого типа является семейной и среди больных, наблюдавшихся McQuarrie, составляла половину всех зарегистрированных гипогликемий — другой этиологии. Заболевание встречается чаще, чем сахарный диабет.

Клиника. Гипогликемические проявления, как правило, возникают в возрасте до 2 лет, в основном у мальчиков. Предполагается, что имеет место замедление распада инсулина вследствие наследственного энзиматического блока в инсулининактивирующей системе (инсулиназа). Гипогликемические симптомы при данном типе гипогликемии не отличаются от обычных (слабость, потливость, гиперфагия, тремор, судороги, кома). Иногда возникают стойкие поражения мозга. Гипогликемия особенно часто возникает натощак.

Диагноз не представляет трудности и подтверждается тестом толерантности к глюкозе.

Пониженная толерантность к углеводам была выявлена также и у некоторых здоровых членов семьи. Обычно наблюдаются спонтанные ремиссии в возрасте 6—10 лет. Проба с нагрузкой лейцином является ценным показателем в диагностике идиопатической спонтанной гипогликемии. Лейцин назначается перорально или внутривенно в дозе 150—200 мг на 1 кг веса ребенка. Нагрузка лейцином у здоровых детей не понижает или незначительно понижает уровень сахара крови, тогда как у больных с повышенной чувствительностью к лейцину сахар после введения лейцина снижается на 25—30%. Семейный характер этого заболевания позволяет исключить другие виды гипогликемий (инсулома, недостаточность гипофиза, надпочечников, тахиалиментация, голодание, избыток инсулина и др.).

Лечение. Во всех случаях идиопатической гипогликемии хороший эффект дает АКТГ из расчета 4 мг на 1 кг веса тела в тече-

ние 2—3 недель в убывающих дозировках. Критерием хорошего эффекта служат отсутствие симптомов гипогликемии и гликемия натощак не ниже 40 мг%. Прогноз благоприятный в случае ранней диагностики и терапии.

ГИПОПРОАКЦЕЛЕРИНЕМИЯ (парагемофилия, врожденный дефицит фактора V) — заболевание, характеризующееся нарушением свертывания крови и кровоточивостью; напоминает по клиническому течению гемофилию. Наследуется по аутосомно-рецессивному типу. Мужчины и женщины болеют одинаково часто. Встречается довольно редко: описано всего 15 случаев.

Клиника. Заболевание проявляется впервые в возрасте от 6 месяцев до 1 года, когда у ребенка начинают прорезываться зубы и он начинает ходить. Основной клинической чертой заболевания являются обильное кровотечение из десен, внутрикожные и субарахноидальные кровоизлияния даже при незначительных механических травмах.

Диагноз ставят на основании характерных изменений коагулограммы, наличия дефицита фактора V. Дифференциальный диагноз следует проводить с гемофилией и другими геморрагическими диатезами.

Лечение: дробные переливания крови. Применение витамина К не оказывает эффекта.

ГИПОПРОКОНВЕРТИНЕМИЯ — заболевание, развивающееся вследствие наследственного недостатка фактора VII свертывания крови. Впервые описано в 1951 г. Alexander, Goldstein, Laudwehr, Cook. Тип наследования — аутосомно-рецессивный, отмечены семейные случаи.

Клинически заболевание проявляется у новорожденных геморрагическим диатезом — кровотечением из пупочной ранки, слизистой оболочки носа, желудочно-кишечного тракта. Отмечаются также подкожные и внутримышечные кровоизлияния. Описаны случаи кровоизлияния в мозг. Печень и селезенка не увеличены. При исследовании свертывающих систем крови отмечается изменение на коагулограмме.

Лечение: переливание свежей крови и плазмы.

ГИПОПРОТЕИНЕМИЯ ЭССЕНЦИАЛЬНАЯ. Заболевание описано Menetrier в 1960 г. Гистологически обнаруживается утолщение слизистой оболочки желудка и кишечника, расширение железистых протоков и гиперплазия железистых клеток. Заболевание обусловлено нарушением всасываемости белков в кишечнике.

Клиника. Ведущими симптомами являются сильные боли в эпигастральной области, часто имеющие приступообразный характер и симулирующие клинику острого панкреатита, и желудочно-кишечные расстройства. Отмечают отеки, асцит, асептический плеврит. Печень увеличена в размерах. Больные быстро теряют в весе. Вследствие обменных нарушений резко снижается сопротивляемость к инфекционным заболеваниям, часто развиваются септические состояния. В крови резко выражена гипопротеинемия с преимущественным снижением альбуминов; нарушается ионный баланс крови. В моче изменений нет. При рентгеноскопии желудка обнаруживают гипертрофию слизистой оболочки желудка и тонкого кишечника.

Дифференциальный диагноз следует проводить с вторичным гипоальдостеронизмом, острым панкреатитом, циррозом печени различной этиологии.

Лечение: переливание крови, плазмы; при показаниях — антибиотики, дегидратационная терапия.

ГИПОТИРЕОЗ СЕМЕЙНЫЙ — состояние, обусловленное наследственными дефектами биосинтеза гормонов щитовидной железы. Существование семейных форм гипотиреоза было описано в конце прошлого столетия Osler (1897).

В настоящее время известно 5 основных типов наследственных нарушений синтеза тиреоидных гормонов и метаболизма йода.

Клиника. Общее проявление всех этих форм — значительное отставание ребенка в психическом развитии (кретинизм) и наличие зоба. Отмечается также задержка физического развития (низкий рост). Характерен внешний облик больных: короткая шея, широкий нос, слегка отечные веки, узкие глазные щели, полуоткрытый рот, большой язык, низкий голос, редкие ломкие волосы. У всех больных отмечается задержка процессов оссификации костей.

I тип характеризуется наличием дефекта в механизмах концентрации йода в щитовидной железе. Признаки гипотиреоза сочетаются с зобом, аномалия распознается при постановке теста с радиоактивным йодом (йод не поглощается железой).

II тип связан с нарушением способности образования йодорганических соединений — наиболее часто встречающаяся форма наследственных аномалий. Этот тип включает 2 разновидности — тяжелую форму и более легкую — синдром Пендреда: сочетание тугоухости с зобом. Отмечено, что тухоухость и даже глухота отмечаются вскоре после рождения, однако появление зоба обнаруживается у детей в возрасте 5—8 лет.

III тип — неспособность к дейодированию моно- и дийодтирозина. Свободные моно- и дийодтирозин, не использованные при синтезе тироксина и трийодтиронина, подвергаются дейодированию при участии дейодиназы. Этот фермент обнаружен в печени, почках и других органах. Дефект распознается при хроматографическом исследовании плазмы крови и мочи, в которых обнаруживаются значительные количества йодтирозина. Предполагается, что нарушение процессов дейодирования влечет за собой снижение синтеза гормонов щитовидной железы вследствие нарушения баланса йода. Введение дополнительных количеств йода больным позволяет устранить дефект.

IV тип обусловлен недостаточностью «связывающих» энзимов — йодтирозин не способен к превращению в йодтиронины.

V тип связан с циркуляцией в крови атипичного белка, связывающего йод; возможно, речь идет о нарушениях синтеза тиреоглобулина. При этом содержание йода, связанного с белком в крови, обычно не отличается от нормы, однако йод, экстрагируемый бутанолом, не определяется.

В случае нарушения способности образования йодорганических соединений, когда заболевание проявляется в виде сочетания признаков гипотиреоза, зоба и глухоты (синдром Пендреда), существует возможность диагностики, основанной на клинических признаках. Во всех остальных случаях требуется проведение функциональных проб с радиоактивным йодом, определение йода, связанного с белком, а также йода, экстрагируемого бутанолом, йодотирозина в крови и моче.

Лечение. Назначением тироксина или препаратов щитовидной железы удается предупредить тяжелые дефекты в умственном и физическом развитии ребенка, добиться уменьшения зоба. Целе-

сообразно начинать лечение с введения 2—5 мг тиреоидина, удваивая дозу каждые 5 дней, достигая 50—75 мг в сутки с последующим лечением поддерживающими дозами.

При дефекте в механизмах концентрации йода (I тип), а также при недостаточности дейодиназы (III тип) удовлетворительный терапевтический эффект достигается от применения препаратов йода. Прогноз при отсутствии раннего лечения неблагоприятный.

ГИПОТРИХОЗ НАСЛЕДСТВЕННЫЙ (Унна синдром). Описан в 1925 г. Наследуется по аутосомно-доминантному типу. Характеризуется слабым оволосением, поздним появлением волос на голове, ранним их выпадением вплоть до полной алопеции. Выпадают также брови и ресницы. Дифференциальный диагноз следует проводить с гипотрихотическим ангидрозом и другими эктодермальными синдромами.

ГИПОФОСФАТАЗИЯ — заболевание костной системы, связанное с недостаточной активностью щелочной фосфатазы (фосфомоноэстеразы). Описано в 1948 г. Rathbun. До последнего времени в литературе описано более 50 наблюдений данного заболевания. Тип наследования — аутосомно-рецессивный. В патогенезе основную роль играет снижение или отсутствие активности энзимов, обеспечивающих отщепление неорганического фосфата от фосфорорганических соединений. В результате резко нарушаются процессы минерализации органической матрицы кости. Гистологическая структура костей и хрящей весьма сходна с наблюдающейся при обычном рахите — нарушение процессов оссификации, особенно выраженное в метафизах трубчатых костей, чередование участков обызвествленной и хрящевидной ткани. Диафизы обызвествляются удовлетворительно.

К л и н и к а. В зависимости от характера клинических проявлений выделяют три типа заболевания.

I тип проявляется уже при рождении тяжелыми деформациями скелета, что свидетельствует о развитии заболевания во внутриутробном периоде. Дети беспокойны, отмечаются рвота, анорексия, громкие вскрикивания, гипотония, дегидратация, лихорадочные состояния. Кости черепа и скелета мягкие, конечности сформированы, черепные швы расширены, большой родничок значительных размеров. Швы черепа закрываются рано.

II тип также характеризуется рахитоподобными изменениями костно-мышечной системы, которые появляются только после 6 месяцев жизни. Однако в отличие от рахита нервная система и кроветворение не вовлекаются в патологический процесс. Обращают на себя внимание мелкие зубы коричневого или даже черного цвета. Умственное развитие детей не страдает.

III тип проявляется у взрослых ломкостью костей и остеопорозом. При лабораторном исследовании обнаруживается низкая активность щелочной фосфатазы, гиперкальциемия (до 18—20 мг%), содержание неорганического фосфора в крови в пределах нормы. Содержание белков, кислой фосфатазы, функциональные пробы печени в пределах нормы. Иногда в моче — альбумин, гиалиновые и зернистые цилиндры, лейкоциты. В периферической крови — лейкоцитоз, анемия, повышенная экскреция фосфоэтаноламина с мочой, однако последняя может наблюдаться также при целиакии, гипертиреозе, цинге.

Л е ч е н и е пока не разработано. Сделаны попытки применить глюкокортикоиды. Проводится ортопедическое лечение. Прогноз

неблагоприятный при I типе (до 70% больных погибают в раннем возрасте) и более благоприятный при II и III типах.

ГИСТИДИНЕМИЯ — наследственное заболевание обмена гистидина, проявляющееся отставанием в психическом развитии и разнообразной неврологической симптоматикой. Впервые описано Ghadimi в 1961 г., до 1968 г. в литературе опубликовано 26 наблюдений заболевания. Тип наследования — аутосомно-рецессивный. Патогенез заболевания связывается с недостаточностью гистидазы, которая обеспечивает превращение гистидина в уроканиновую кислоту. Вследствие энзиматического блока обмен гистидина осуществляется главным образом по пути образования имидазолпировиноградной кислоты.

Клиника. Задержка психического развития наблюдается приблизительно у половины больных и выражается в несколько более легкой степени, чем при фенилкетонурии. Характерно развитие речевых расстройств — моторной алалии. Неврологические нарушения могут выражаться в интенционном дрожании, атаксии, судорожном синдроме. Внутренние органы в патологический процесс не вовлекаются. Присутствие в моче больных значительных количеств имидазолпировиноградной кислоты и ее дериватов обусловливает то, что проба Феллинга с треххлористым железом у больных положительна, это необходимо иметь в виду при дифференциальной диагностике с фенилкетонурией. Концентрация гистидина в плазме крови повышена до 10 мг% и выше, в ликворе также обнаруживается повышение уровня гистидина и снижение содержания глютаминовой кислоты. Для гистидинемии характерно также отсутствие уроканиновой кислоты в отделяемом потовых желез.

Дифференциальный диагноз с фенилкетонурией основывается главным образом на данных биохимического (хроматографического) исследования крови и мочи.

Лечение заключается в назначении больным диеты с ограничением гистидина. Прогноз при отсутствии лечения определяется тяжестью поражения нервной системы.

ГЛАЗ КИСТОЗНЫЙ (анофтальм и микрофтальм с орбитальной кистой) — редкое заболевание, которое может сочетаться с другими пороками развития организма. Микрофтальм с кистой нижнего века образуется в результате несвоевременного закрытия зародышевой щели. Существует два вида кист. Первый вид происходит из первичного глазного пузыря, полость кист выстлана дифференцированными клетками и глазное яблоко всегда отсутствует. Второй вид кисты происходит из глазного бокала и связан с микрофтальмичным глазом через щель с субретинальным пространством.

Клинически кистозный глаз характеризуется отсутствием глазного яблока, вместо него имеется киста самых различных размеров, чаще располагающаяся в толще нижнего века, реже — за верхним веком и на дне конъюнктивальной полости. Киста может значительно растягивать кожу нижнего века и просвечивать синеватым цветом; с кожей не сращена. Аномалия бывает одно- и двусторонней. Иногда может наблюдаться полный анофтальм. Но чаще глаз бывает настолько мал, что его трудно обнаружить в орбите за веками.

Лечение хирургическое с последующей пластикой конъюнктивальной полости и протезированием. Возможно эктопротезирование.

ГЛАЗ МАЛЫЙ. МИКРОФТАЛЬМ. Впервые описан Page в 1874 г., а затем Pfanmüller в 1894 г. Редкая аномалия. Тип насле-

дования — доминантный, рецессивный и сцепленный с полом. Наблюдается недоразвитие всего глазного бокала или его отделов. Гистологически обнаруживаются недоразвитие цилиарного тела, утолщение лимба, колобома сосудистого тракта и сетчатки, катаракта. Сетчатка не дифференцирована, складчата. Возле диска зрительного нерва отмечаются эктазии склеры.

Клиника. При микрофтальме значительно — до 1 мм в диаметре — уменьшены все размеры глаза. Роговица часто неправильной формы, полупрозрачна. Микрофтальм нередко сочетается с колобомами сосудистого тракта и сетчатки. В хрусталике бывают отложения солей кальция. Возможна отслойка сетчатки. Зрение понижено. Рефракция гиперметропическая. Микрофтальм бывает одно- и двусторонним. Иногда он сочетается с кистой орбиты — «кистозный глаз». У детей с микрофтальмом встречаются наследственные аномалии скелета и другие пороки развития организма. Микрофтальм нередко осложняется глаукомой из-за узости угла передней камеры и остатков мезодермальной ткани в нем или в связи с эктопией хрусталика.

Лечение: оптическая коррекция телескопическими очками. Хирургическое лечение осложнений — глаукомы, катаракты, отслойки сетчатки. При резко выраженном микрофтальме рекомендуется энуклеация с последующим протезированием конъюнктивальной полости. Возможно эктопротезирование.

ГЛАЗНОЕ ДНО ЖЕЛТОПЯТНИСТОЕ. Первое описание заболевания дано Franceschetti в 1953 г. Гистологически для ранних поражений характерны отложения кислых мукополисахаридов в клетках пигментного эпителия; нейроэпителий, мембрана Бруха, хориоидея остаются нормальными.

Клиника. Офтальмоскопически при этой аномалии сетчатки наблюдаются белые или желто-белые пятна различной формы, величины, плотности и глубины. Преобладают круглые и линейные образования, напоминающие колонии стафилококка. Обычно пятна локализуются у заднего полюса глаза, иногда вокруг них бывает нежная пигментация. Ретинальные сосуды и диск зрительного нерва, как правило, нормальны. Зрительные функции не страдают, если не вовлечена в процесс макула. Иногда эта аномалия сопровождается гемералопией и дегенерацией желтого пятна. Эти формы называются ассоциированными.

Дифференциальный диагноз надо проводить с тапеторетинальными дегенерациями. Заболевание характерно для молодого возраста и отличается незначительным прогрессированием.

Лечение симптоматическое. Прогноз благоприятный.

ГЛАЗНОГО ДНА АЛЬБИНИЗМА И ЖЕЛТОГО ПЯТНА ГИПОПЛАЗИИ СИНДРОМ. Заболевание описано в 1964 г. Fortius и Eriksson у жителей Алландских островов. Наследуется по рецессивному типу, сцепленному с полом, преимущественно болеют мужчины. У гетерозиготных женщин функции глаза не нарушены. Но эти женщины имеют светлую радужку, которая пропускает свет при трансклеральном просвечивании.

Клиническая картина заболевания включает альбинизм глазного дна, гипоплазию желтого пятна, изменение рефракции, астигматизм, прогрессирующее снижение зрения, расстройство цветового зрения, светобоязнь и слезотечение. Пигментация кожи, радужной оболочки и волос не изменена.

Дифференциальный диагноз следует проводить с синдромом Бера.

Лечение: ношение корригирующих солнцезащитных очков.

ГЛАЗНОГО ЯБЛОКА И ГЛАЗНИЦЫ ДЕРМОИДНАЯ КИСТА — врожденное новообразование, происходящее из отшнурованных частей эктодермы. Это доброкачественная опухоль, обнаруживается в раннем детском возрасте. Внутренняя стенка дермоида выстлана эпидермисом, в полости содержатся волосы, потовые и сальные железы.

В глазнице дермоидная киста наблюдается чаще в области лобно-скулового шва. Это опухоль эластичной консистенции, округлой формы, не спаяна с кожей, но часто соединена с надкостницей. Рост ее обычно очень медленный. При большой величине и глубоком расположении дермоида отмечается смещение глазного яблока, экзофтальм. Диагноз при поверхностном расположении опухоли не представляет трудности. При глубоком — дермоид приходится дифференцировать с мозговой грыжей и мукоцеле. В этом случае дифференциально-диагностическое значение имеет рентгенография орбит, где при дермоидной кисте имеется углубление в кости с четкими границами. При мозговой грыже имеется отверстие в кости с зазубренными краями, при глубоком вдохе и плаче ребенка увеличивается объем глазницы, при надавливании на опухоль появляются неврологические симптомы.

Дермоиды конъюктивы обычно располагаются у наружного угла глазной щели и имеют вид плоских утолщений светло-желтого или красноватого цвета, плотной консистенции. Иногда они напоминают толстые складки конъюктивы, края которой теряются в сводах. Они содержат много жировой ткани и поэтому называются липодермоидами. Дермоиды лимба и роговицы — небольшие образования, неподвижные, располагаются чаще в нижне-наружном отделе, а иногда и в центре. Дермоиды беловато-желтого цвета, поверхность их суховата, часто в них наблюдаются волоски. Развитие их обычно заканчивается вместе с ростом глаза. Одновременно с дермоидами могут быть и другие аномалии, как микрофтальм, колобомы век, сосудистого тракта и др.

Лечение: оперативное удаление опухоли в первые 3—5 лет. Прогноз благоприятный.

ГЛАЗО-ЗУБО-ПАЛЬЦЕВОЙ СИНДРОМ (Мейера — Швикерата синдром). Описан Meier и Schwickerat в 1957 г. Относится к группе эктодермальных дисплазий.

Клиника. Глазные симптомы включают микрофтальмию, аномалию радужной оболочки, глаукому. Характерно лицо больных — маленький нос, широкая переносица, псевдогипертелоризм. Отмечается генерализованная дисплазия зубной эмали с коричневым окрашиванием. Пальцы на руках и ногах короткие. Средние фаланги V пальцев кистей кубикоподобной формы, нередко синдактилия IV и V пальцев кистей и стоп. Отмечают внешнее сходство больных.

Дифференциальный диагноз следует проводить с комбинированной аномалией радужной оболочки и зубов, зубо-лицевым синдромом.

Лечение симптоматическое.

ГЛАУКОМА ВРОЖДЕННАЯ. Встречается в 0,003% случаев у детей. Чаще заболевание наблюдается среди мальчиков, в среднем

56—69%. Тип наследования при врожденной глаукоме — аутосомно-рецессивный, реже доминантный. Детская глаукома, связанная с врожденными аномалиями, в основном наследуется доминантно: анириджя, нейрофиброматоз, синдром Штурге — Вебера, синдром Аксенфельда, синдром Лоу. Врожденная глаукома часто возникает вследствие закрытия угла передней камеры мезодермальной тканью, в которую врастают волокна цилиарной мышцы. Эта ткань закупоривает трабекулы и шлеммов канал. Сроки возникновения заболевания зависят от количества и протяженности мезодермальной ткани, компенсаторных возможностей других путей оттока и продукции внутриглазной жидкости.

Клиника. Заболевание возникает в течение первых лет жизни ребенка и в большинстве случаев до 1 года. Основным и ранним признаком врожденной глаукомы является углубление передней камеры глазного яблока. Глубина передней камеры в норме у детей первого месяца жизни от 0,5 до 1,5 мм. Увеличение глубины передней камеры в 1½—2 раза по сравнению с нормой говорит о наличии врожденной глаукомы. Второй достоверный признак — более или менее выраженный отек роговицы, который проявляется в виде матовости, запотелости этой оболочки. Третьим ранним признаком глаукомы служит расширение зрачка на 1,5—2 мм по сравнению с возрастной нормой, особенно при замедленной реакции, что свидетельствует о врожденной глаукоме.

Сравнительно ранним признаком является увеличение размеров роговой оболочки. При рождении горизонтальный диаметр роговицы равен в среднем 9 мм, к году жизни достигает 10 мм, к 2 годам — 11 мм и к 7 годам составляет 11,5 мм. При увеличении этого показателя на 2 мм и более следует подозревать врожденную глаукому.

С увеличением размеров роговицы увеличивается и радиус кривизны ее, вследствие чего роговица делается более плоской. Поэтому тонометрические показатели внутриглазного давления бывают заниженными и вследствие этого неправильно решается вопрос о степени компенсации, подтверждением чему служит продолжающееся растягивание глазных оболочек при кажущемся нормальном офтальмотонусе.

Уже при небольшой степени повышения внутриглазного давления часто можно увидеть в области эмиссариев расширение цилиарных сосудов — «симптом кобры».

Большей частью к 3—4 месяцам в связи с формированием черепномозговых нервов у детей с врожденной глаукомой появляются изменения поведения: беспокойство, расстройство сна и аппетита, капризность. Появляются светобоязнь, слезотечение, блефароспазм. Размеры глазного яблока при врожденной глаукоме могут увеличиться настолько, что своим внешним видом глаз ребенка напоминает глаз быка — «буфтальм», «гидрофтальм». В более поздних стадиях наблюдается заметное увеличение размеров роговицы, ее помутнение, растяжение лимба, значительное увеличение глазного яблока, эктазии склеры, атрофические изменения в радужной оболочке, диске зрительного нерва, сосудистой и сетчатой оболочках, снижение зрительных функций. К этим симптомам в тяжелых случаях могут присоединяться дислокация хрусталика вследствие перерастяжения и разрыва цинновых связок и атрофических изменений в цилиарной мышце, иридодонез, задняя чашеобразная катаракта, деструкция стекловидного тела, разрывы сосудистой оболочки и сег-

чатки с отслойкой последней и т. д. По происхождению различают наследственную и внутриутробную глаукому. В свою очередь форма глаукомы может быть простая, осложненная и с сопутствующими изменениями. По динамике развития — стабильная и прогрессирующая. Выделяют стадии глаукомы: начальная, развитая, далеко зашедшая, почти абсолютная и абсолютная. В зависимости от степени компенсации внутриглазного давления — компенсированная, некомпенсированная и декомпенсированная.

При простой врожденной глаукоме, кроме патологических изменений в путях оттока камерной влаги, не отмечается выраженных морфологических нарушений в роговице, сосудистом тракте, хрусталике или сочетанных аномалий развития этих структур глаза. Глаукома с сопутствующими изменениями сочетается с аномалиями развития глаза, такими, как микрокорнеа, микрофтальм, аниридия и пр.

Осложненная форма врожденной глаукомы бывает при факоматозах или таких системных заболеваниях, как болезнь Марфана, Маркезани, челюстно-лицевые дизостозы, нарушение остеогенеза и т. д.

Д и а г н о з. Клинический диагноз двусторонней врожденной глаукомы иногда бывает затруднительным. Увеличенные размеры роговицы могут привести к ошибочному диагнозу мегалокорнеа. В отдельных случаях врожденную глаукому приходится дифференцировать с паренхиматозным кератитом, конъюнктивитом.

Для ранней диагностики врожденной глаукомы необходимо исследование глаз у детей уже в родильном доме, а также в последующие недели и месяцы при их патронаже. При подозрении на отек роговицы применяют пробу с гипертоническими растворами для снятия отека. Обязательна тонометрия, биомикроскопия, эластотонометрия, офтальмоскопия. Гониоскопическое исследование детей младшего возраста возможно в основном лишь в условиях стационара под общей анестезией.

Л е ч е н и е. При простой врожденной глаукоме в начальной и развитой стадии предпочтительна гониотомия и гониопунктура, в развитой и далеко зашедшей стадии — приденклейзис, в далеко зашедшей, почти абсолютной и абсолютной стадии — ангио- и циклодиатермокоагуляция.

Глаукома, сочетающаяся с аниридией, микрофтальмом и пр., требует в основном трепаноциклогониотомии. При сочетании с факоматозами целесообразны ириденклейзис и ангио- или циклодиатермокоагуляция (при ангиоматозе), а также наружная иридэктомия при нейрофиброматозе. В терминальных стадиях любого вида врожденной глаукомы показаны только паллиативные операции — ангио- или циклодиатермокоагуляции и склерэктомия.

Прогноз очень серьезный. При рано начатом лечении удается сохранить некоторое зрение у 75% больных, а при запоздалом — не более чем у 25% больных.

ГЛАУКОМА ПЕРВИЧНАЯ. Заболевание известно еще с времен Гиппократа. Частота глаукомы среди лиц с глазной патологией составляет от 1 до 6,5% случаев. Тип наследования — рецессивный и доминантный. По данным различных авторов, наследственная глаукома встречается в 20—25% случаев. Глаукома с открытым углом наследуется всегда доминантно. 30% населения являются гетерозиготными носителями гена глаукомы, 5% — гомозиготными носителями. При застойной форме глаукомы преобладает рецессивный

тип наследования. Наследуются следующие признаки: особенности строения угла передней камеры и его трабекулярной зоны, величина хрусталика, особенности водного обмена, характер нервнорефлекторных реакций, мелкая передняя камера.

Современные взгляды на патогенез глаукомы объединяют роль измененных местных условий (образование жидкости, пути оттока, сосудистая и нервная системы глаза) и нарушения общего состояния организма (сосудистой, нервной и эндокринной систем).

К л и н и к а. Глаукома — заболевание глаза, характеризующееся прежде всего нарушением регуляции и повышением внутриглазного давления, снижением зрительных функций, образованием патологической экскавации диска зрительного нерва.

Течение глаукомы разнообразно и зависит от состояния глаза и всего организма больного. В зависимости от местных симптомов различают в основном две формы глаукомы — застойную и простую, возможна и переходная форма. Застойная глаукома характеризуется затуманиваниями перед одним или обоими глазами, кратковременным появлением радужных кругов при взгляде на источник света. Оба эти признака обусловлены отеком поверхностных слоев роговицы. У больных появляется чувство дискомфорта в глазах, увлажнения, засоренности. При высоком внутриглазном давлении характерны тупые боли в глазу, иррадиирующие в висок, надбровную область и затылок. Неадекватно возрасту и непостоянно проявляется пресбиопия. Постепенно ухудшается периферическое зрение.

При офтальмологическом исследовании у больных с застойной формой глаукомы определяется различной степени выраженности застойная инъекция глаза (симптомы «медузы», «кобры» и др.). Чувствительность роговицы понижена, ее эпителий может быть отечен, но быстро, хотя и на короткий срок, исчезает после инстилляции глицерина, глюкозы или других гипертонических растворов. Передняя камера мельче, чем в норме, рисунок радужной оболочки несколько неотчетлив, зрачок расширен и ослаблена его реакция на свет. В дальнейшем наступает деструкция пигментного листка радужной оболочки, атрофия ее стромы. Внутриглазное давление выше 28 мм рт. ст., эластокривая извращена, суточная кривая характеризуется высокими цифрами давления утром и большим размахом колебаний.

Острый приступ глаукомы характеризуется сложным симптомокомплексом общих и местных явлений. У больного возникает резкая боль в глазу, иррадиирующая в соответствующую половину головы, могут появиться рвота рефлекторного характера, общая слабость, желудочно-кишечные расстройства. В исключительно редких случаях острый приступ глаукомы заканчивается слепотой. Имеется отек век, слезотечение, застойная инъекция глазного яблока. Роговица очень тусклая (отечная), поверхность ее «истыкана», чувствительность резко снижена. Передняя камера почти отсутствует. Радужная оболочка гиперемирована, зрачок широкий, почти не реагирует на свет. Внутриглазное давление может быть резко повышено и достигает 90 мм рт. ст.

При офтальмоскопии в начальной стадии глаукомы отмечается небольшое расширение вен и сужение артерий сетчатки. Возникает нежная перипапиллярная атрофия, сосудистый пучок сдвигается в носовую сторону. При выраженной глаукоме имеется патологическая экскавация диска зрительного нерва. Начиная с этой стадии, обнаруживается неуклонное постепенное падение центрального

и периферического зрения. Простая глаукома характеризуется постепенным и незаметным началом и течением заболевания. Субъективные ощущения настолько слабы, что больной обращается к врачу часто только тогда, когда наступает слепота одного и снижение функций другого глаза. Заболевание неуклонно прогрессирует, постепенно ухудшается периферическое зрение и снижается центральное. Внутриглазное давление повышено незначительно, но стойко. Эластокривая изменена, но не в меньшей степени, чем при застойной глаукоме. При биомикроскопии изменения переднего отрезка глаза представляются очень незначительными. Отмечается легкая извитость цилиарных артерий, небольшое увеличение глубины передней камеры, атрофичность стромы радужной оболочки, депигментация зрачкового ее края, ригидность зрачка, отщелушивание зонулярной пластинки хрусталика, склероз линзы, неадекватный возрасту больных, разжижение и деструкция стекловидного тела. Офтальмоскопически выявляется патологическая экскавация диска зрительного нерва. Сужение границ поля зрения имеет не начальный тип, как при застойной глаукоме, а концентрический.

К первой стадии относится глаукома без признаков поражения зрительно-нервного аппарата. Функции глаза почти неизменены. Глаукоматозная экскавация диска зрительного нерва отсутствует. Однако уже имеются тонометрические и другие признаки глаукомы. Глаукома второй стадии сопровождается сужением поля зрения — меньше 50°, но не меньше 15° с носовой стороны. Имеется краевая экскавация диска зрительного нерва. При глаукоме третьей степени имеется резкое сужение поля зрения (меньше 15° с носовой стороны), снижение центрального зрения. В четвертой стадии острота зрения падает до светоощущения. Определить границы поля зрения не удается. При глаукоме пятой стадии зрительные функции полностью утрачены и зрение равно нулю. Подозрение на глаукому возникает, если имеется хотя бы один признак глаукомы.

Диагноз. В каждом случае глаукомы диагноз ставят с учетом различных признаков; сочетание их отражает клинические особенности и динамику глаукоматозного процесса. Диагностика глаукомы имеет особенную ценность в начальных стадиях процесса, когда лечение наиболее эффективно. Большое практическое значение имеет гониоскопическое исследование, которое позволяет узнать состояние угла передней камеры (широкий или узкий) и решить вопрос о выборе операции.

Исследование поля зрения мелкими объектами (1—2 мм) в условиях слабой освещенности способствует раннему выявлению сужения периферических границ поля зрения сначала с нижне-носовой стороны. Кампиметрия обнаруживает и парацентральные скотомы, увеличение слепого пятна, связанного с перипапиллярным отеком. Рано снижается темновая адаптация. Особенно важное значение имеет суточная тонометрия; при глаукоме более высокие цифры внутриглазного давления — утром до подъема и открытия глаз. В сомнительных случаях определение эластокривой, применение нагрузочных и разгрузочных проб помогают в постановке диагноза.

Лечение. Вопрос о лечении глаукомы в каждом случае зависит от ее формы, степени компенсации и состояния зрительных функций. Главной задачей является снижение и стойкая нормализация внутриглазного давления. Необходимо проведение общей терапии, правильный режим в труде и быту, соблюдение диеты. Местно применяются в виде инстилляций холиномиметические (пилокар-

пин и др.) и антихолинэстеразные (фосфакол, фосарбин и др.) препараты. При широком угле передней камеры применяют 1—2% раствор адреналина. Показано применение ингибиторов угольной ангидразы: диакарба (диамокс, фонурит), бифамида. Снижению внутриглазного давления способствует резерпин. Для стимуляции зрительных функций проводят витаминотерапию, особенно группы В. Показана противосклеротическая терапия: препараты йода, метионин, липокаин, лецитин, витамины Е, С, B_6. При остром приступе глаукомы прежде всего применяют миотические средства — пилокарпин, бензамон, карбохолин и пр. Инстилляции проводят через каждые 30 минут. Назначают отвлекающую терапию в виде горячих ножных ванн, пиявок на область виска и горчичников на затылок. Наряду с этими средствами назначают диакарб (фонурит, диамокс). Для дегидратации назначают солевые слабительные, внутривенные вливания 40% растворы глюкозы. Внутрь применяют 30% раствор мочевины на 10% растворе глюкозы и глицерола. Если терапия не дает эффекта в течение первых суток, то необходима операция.

Хирургическое лечение показано всем больным глаукомой при отсутствии нормализации внутриглазного давления под влиянием консервативных средств. Операции направлены на улучшение или создание новых путей оттока камерной влаги — иридэктомия, склерэктомия, ириденклейзис, циклодиализ, синусо- и трабекулотомия и др. В целях уменьшения выработки внутриглазной жидкости проводят цикло- и ангиодиатермию.

Прогноз при ранней диагностике и своевременно начатом лечении благоприятный.

ГЛИКОГЕНОВАЯ БОЛЕЗНЬ (гликогенозы). Гликогенозы — группа заболеваний углеводного обмена, характеризующаяся накоплением гликогена в различных тканях. В 1910 г. Lerevouillet описал первый случай гликогеновой болезни. Von Gierke в 1929 г. установил при этой болезни накопление гликогена в печени и почках. Первые энзимологические исследования и основы современной классификации сделаны Pompe в 1952 г. Описаны отдельные семейные случаи. В зависимости от типа ферментативного дефекта и клиники заболевания различают 6 основных типов гликогенозов.

Первая форма гликогеноза (нефромегальный гликогеноз, или болезнь Гирке) характеризуется недостатком или отсутствием фермента глюкозо-6-фосфатазы в печени и почках, вследствие чего гликоген не расщепляется и накапливается в этих органах. Организм удовлетворяет свои энергетические потребности путем усиления обмена жиров, что ведет к гиперлипидемии, жировой дегенерации печени, почек, ксантоматозу. Заболевание проявляется сразу после рождения или в грудном возрасте отсутствием аппетита, рвотой, понижением веса, гипогликемическими судорогами, комой. Печень увеличена, плотная на ощупь. Увеличение селезенки не отмечается. При пальпации определяется увеличение почек. В большинстве случаев наблюдается диспропорция тела — туловище длинное, ноги короткие, голова больших размеров, лицо круглое, «кукольное». Если больные долго не едят, могут отмечаться потеря сознания и судороги вследствие гипогликемии и ацетонемии — организм не может использовать накопленный гликоген. В крови при болезни Гирке обнаруживаются гипогликемия, увеличение гликогена, гиперлипемия, гиперхолестеринемия, увеличение мочевой кислоты. Для подтверждения диагноза проводят нагрузочные пробы адреналином, глюкагоном, галактозой.

Вторая форма гликогеноза (болезнь Помпе, идиопатический генерализованный гликогеноз) характеризуется задержкой гликогена в лизосомах; гликоген не расщепляется из-за отсутствия кислой мальтазы. Симптомы заболевания появляются после рождения или через несколько недель. Дети апатичны, плохо едят, отмечается частая рвота. Рано развивается гепатомегалия. Ведущим симптомом в клинике является поражение сердца, легких и нервной системы. Сердце увеличено в размерах, наблюдается одышка и интермиттирующий цианоз. Часты повторные бронхиты, ателектазы, воспаления легких. Мышечный тонус резко снижен, вследствие чего заболевание может приобретать миопатические черты. На ЭКГ — синусовая тахикардия, повышение зубца *P*, отрицательный зубец *T*, высокий вольтаж. При исследовании в сыворотке крови находят увеличение мочевой кислоты, глютаминщавелевоуксусной трансаминазы и альдолазы, в мышцах и печени дефицит альфа-1,4-гликозидазы. Пробы с глюкагоном и адреналином не изменены. Этот тип гликогеновой болезни прогностически наиболее неблагоприятный.

Третья форма гликогеноза (лимитдекстриноз) характеризуется отсутствием амило-1,6-глюкозидазы в печени и мышцах или только в печени. Расщепление гликогена доходит до лимитдекстринов, которые задерживаются в пораженных тканях печени, сердца и скелетных мышц. Гепатомегалия развивается в первые месяцы жизни ребенка. Мышцы гипотоничны, иногда с неравномерной гипертрофией отдельных мышечных групп. Поражение сердца проявляется гипертрофией, нарушением проводимости, сердечной декомпенсацией.

Диагноз подтверждается с помощью глюкагоновой и адреналовой проб; биопсия печени устанавливает отсутствие амило-1,6-глюкозидазы в печени.

Четвертая форма гликогеноза (диффузный гликогеноз с циррозом печени, Андерсона болезнь) обусловлена недостаточностью фермента амило-1,4—1,6-трансглюкозидазы. Вследствие этого синтезируется гликоген с небольшим числом точек разветвления, похожий на амилопектин, поэтому заболевание часто называется амилопектинозом. Этот гликоген не расщепляется и накапливается в клетках. Данная форма встречается очень редко. Ведущий признак — цирроз печени.

Пятая форма гликогеновой болезни (болезнь Мак Ардля) обусловлена отсутствием миофосфорилазы. Активность печеночной фосфорилазы не изменена. В печени не происходит отложения гликогена. Поэтому нагрузка адреналином и глюкагоном дает нормальную реакцию. Характеризуется гипотонией мышц и их спазмами, наступающими при физических усилиях. Быстро возникает утомление больных.

При шестой форме гликогеновой болезни (гликогеноз печени) снижена активность гепатофосфорилазы. Гликоген печени не расщепляется. Активность миофосфорилазы при этом типе не изменена, в связи с чем нагрузка адреналином дает нормальную гипергликемическую реакцию. Глюкагон действует только на фосфорилазу печени, поэтому проба с ним дает патологическую гликемическую реакцию. Печень огромных размеров. Дети отстают в росте, пониженного питания.

Дифференциальный диагноз гликогеноза у новорожденных необходимо проводить с врожденными сифилисом, токсоплазмозом, цитомегалией, у более старших детей с болезнью

Гоше, Нимана — Пика, гипертрофическим семейным стеатозом печени, опухолями печени.

Лечение. Специфического лечения нет. Предпринимается использование целого ряда препаратов с целью снизить запасы гликогена в печени и тканях. Однако попытки применять для лечения амилазу, гормоны передней доли гипофиза, адреналин, половые гормоны, тиреоидные экстракты и др. оказываются малоэффективными. Лечение глюкогоном вызывает кратковременное улучшение. Принятие желчных солей, холина и липокаина оказывает влияние на кетоз в тех случаях, когда в печени одновременно накапливаются гликоген и жиры. Основным видом лечения при всех типах гликогеноза считается диета, богатая углеводами и белками, но бедная жирами. В день больной должен получать 1,5 г жира на 1 кг веса при соотношении жиров и углеводов 1:3. Количество белка в диете должно составлять 15%. Рекомендуется кормить детей чаще и даже ночью, так как дополнительно вводимая пища (мясо и хлеб) позволяет избежать значительных колебаний в концентрации сахара крови. При лечении новорожденных необходимо правильное проведение регидратации и борьбы с гипогликемией (подслащенная вода, полуобезжиренное молоко). Для профилактики ацидоза назначаются умеренные дозы бикарбонатов. Для стимуляции роста назначаются метиландростендиол, неработол и др. Прогноз гликогенозов у новорожденных детей, как правило, неблагоприятный, у старших детей зависит от формы заболевания. У некоторых больных возможно спонтанное улучшение состояния, особенно в период полового созревания.

ГЛИЦИНЕМИЯ (ГЛИЦИНОЗ) — наследственное заболевание обмена глицина, проявляется в двух вариантах: глицинемия с кетозом и глицинемия без кетоза. Впервые описана Childs и сотр. в 1961 г. в течение последующих 7 лет появились описания 10 случаев заболевания. Тип наследования — аутосомно-рецессивный. Характер энзиматического блока при глицинозе еще не установлен, поэтому патогенез заболевания остается неясным. Установлено, что в случаях глицинемии с кетозом кетогенным влиянием обладают 5 аминокислот: лейцин, изолейцин, треонин, валин и метионин.

Клиника. В первые часы после рождения появляются упорная рвота, дегидратация, расстройства дыхания, ацидоз, ацетонурия. В дальнейшем эпизоды рвоты и дегидратации повторяются, сопровождаясь клоническими судорогами, дети значительно отстают в физическом и психомоторном развитии. В крови обнаруживаются тромбоцитопения и нейтропения, низкий уровень гамма-глобулина. Содержание глицина в плазме крови, ликворе и моче значительно повышено, в случаях глицинемии с кетозом проба на кетоновые тела в моче положительная.

Дифференциальный диагноз проводят с пилоростенозом, наследственными дефектами биосинтеза кортикостероидов, последствиями родовой травмы.

Лечение. При развитии эксикоза — регидратационная терапия (капельное внутривенное введение глюкозо-солевых растворов и бикарбоната натрия). Ограничение белка в диете до 0,5 г/кг с добавлением аминокислот, не оказывающих токсического влияния, в особенности глютаминовой.

Прогноз при отсутствии диетотерапии неблагоприятный.

ГЛУХОТЫ И ЧАСТИЧНОГО АЛЬБИНИЗМА ВРОЖДЕННЫЙ СИНДРОМ (Ваарденбурга — Клейна синдром). Заболевание описано

Waardenburg и Klein в 1950—1951 гг. Наследуется по аутосомно-доминантному типу с высокой пенетрантностью мутантного гена. Характеризуется врожденной глухотой или тугоухостью, обусловленной поражением внутреннего уха, немотой в сочетании с белыми прядями волос по средней линии ближе ко лбу, частичной или полной гетерохромией радужной оболочки с их гипоплазией. Больные маленького роста с измененной формой черепа. Наблюдаются гипоплазия костей и суставов, множественные фибромы, добавочная ушная раковина. Нередко выявляются гипертелоризм с аномалиями слезных точек, блефарофимоз. Отмечаются глаукома, гипопигментация сетчатки, микрофтальмия. Заболевание следует дифференцировать от других лицевых дисплазий.

Лечение симптоматическое.

ГОЛУБЫХ СКЛЕР, ОТОСКЛЕРОЗА, ПАТОЛОГИЧЕСКОЙ ЛОМКОСТИ КОСТЕЙ СИНДРОМ (Ван дер Хеве синдром). Van der Hoeve в 1916—1917 гг. описал заболевание, включающее триаду симптомов: голубые склеры, повышенную ломкость костей, тугоухость. Синдром голубых склер относится к группе конституциональных особенностей соединительной ткани, обусловленных множественными генными дефектами. Частота в популяции 1 на 40 000—60 000 родов. Голубые склеры встречаются в 60% случаев заболевания. Тип наследования — аутосомно-доминантный. При гистологическом исследовании обнаруживаются изменения эластических и коллагеновых волокон. Причиной изменения окраски склер являются истончение и повышенная прозрачность склеры, в результате чего просвечивает сосудистая оболочка.

Клиника. Самым постоянным и отчетливым симптомом является своеобразная серовато-синяя окраска склер, наблюдающаяся с рождения. В норме у новорожденных бывает голубоватая окраска склер, связанная с тонкостью этой оболочки и просвечиванием через нее пигмента сосудистой оболочки. К 6 месяцам голубизна склер постепенно исчезает и они становятся у здоровых детей белесоватыми. Синие склеры сочетаются с кератоглобусом, эмбриотоксоном, мегалокорнеа, помутнениями роговицы по типу пятнистой дегенерации. В свете щелевой лампы роговица тоньше, чем в норме. Иногда склеры бывают полностью голубыми, часть их, непосредственно прилегающая к роговице,— белая и носит название «кольца Сатурна». Редко в сочетании с голубыми склерами встречается эктопия хрусталика. Рефракция чаще гиперметропическая. Постоянно отмечаются переломы костей вследствие нарушения процессов оссификации и вывихи из-за слабости связочного аппарата. Описаны различные клинические варианты синдрома. Триада симптомов встречается в $^1/_3$ случаев. Переломы могут иметь место уже при рождении ребенка, часто появляются в более позднем периоде (синдром «стеклянного человека»), сочетаясь, как правило, с голубыми склерами. Особенностью переломов является нерезко выраженная болезненность. У 90% больных находят изменения слуха, связанные с истончением барабанной перепонки (голубая барабанная перепонка), вывихом и неправильным развитием слуховых косточек. Может иметь место геморрагический синдром, обусловленный дегенерацией эластических волокон сосудов. Вариант синдрома голубых склер с кожными изменениями, характеризующимися распространенными очагами на коже серовато-синеватого цвета размером от просяного зерна до копеечной монеты с просвечивающими синими сосудами, называется синдромом Блегведа — Хетаусона. Особенностью очагов

является их расположение ниже уровня кожи вследствие дегенерации эластических волокон. Течение заболевания медленное, прогрессирующее, больные доживают до зрелого возраста.

Лечение симптоматическое.

ГОМОЦИСТИНУРИЯ — заболевание обмена аминокислот, фенотипически сходное с болезнью Марфана. Впервые описано Field и сотр. в 1962 г.; до 1968 г. в литературе было известно 80 наблюдений гомоцистинурии, что позволяет отнести ее к категории относительно частых наследственных аномалий обмена. Тип наследования — аутосомно-рецессивный. Развитие болезни связано с энзиматическим блоком в обмене метионина. Гомоцистин образуется в результате отщепления метильной группы от молекулы метионина и обычно конденсируется с молекулой серина, превращаясь в цистатионин. Реакция конденсации контролируется ферментом цистатионинсинтетазой. Недостаточность этого фермента сопровождается развитием блока в обмене метионина и накоплением гомоцистина в тканях. Особенно резко при этом страдает обмен соединительной ткани, в частности нарушается синтез кислых мукополисахаридов (гликозамингликанов).

Клиника. Отмечается высокий рост больных, длинные конечности, арахнодактилия, кифосколиоз, деформация грудной клетки, плоскостопие. Характерны наличие вывиха (или подвывиха) хрусталиков глаз, миопия, иногда катаракты, глаукома. Могут наблюдаться телеангиэктазии. Со стороны сердечно-сосудистой системы нередки тромбозы, которые могут служить причиной гибели больных. У некоторых больных обнаруживается снижение интеллекта. В крови, ликворе и моче больных обнаруживается повышенное содержание метионина и гомоцистина (хроматографическими методами). Экспресс-тест с цианид-нитропруссидом на присутствие серусодержащих аминокислот в моче положителен.

Лечение проводят диетой, обогащенной цистином, но с ограничением метионина. Суточное выделение последнего в дозе до 200 мг/кг обеспечивает нормальное развитие больных. Получены также удовлетворительные результаты от лечения пиридоксином. Прогноз в основном определяется тяжестью сосудистых нарушений.

ГОШЕ БОЛЕЗНЬ (цереброзидоз). Заболевание описано Gaucher в 1882 г. Представляет особую форму внутриклеточных липоидозов, характеризующуюся накоплением цереброзидов в клетках ретикулоэндотелиальной системы. В мировой литературе насчитывается более 200 наблюдений болезни Гоше. Наследуется преимущественно по аутосомно-рецессивному типу, возможен также аутосомно-доминантный тип наследования. Патологоанатомически наиболее тяжелые изменения выявляются в селезенке. Селезенка резко увеличена, плотная, на срезах видно множество желтых пятнышек, некротических и кавернозных очажков. В желтых пятнышках при микроскопии выявляются клетки Гоше: крупные, имеющие круглую или овоидную форму, с бледной сетчатой протоплазмой, лишенной вакуолей. Ядро клеток содержит небольшое количество хроматина. Клетки Гоше представляют ретикулярные клетки и гистиоциты, в которых накапливается цереброзид керазин. Обнаруживаются значительные количества гемосидерина в клетках Гоше и эндотелии сосудов. Аналогичные изменения имеются в печени, значительно увеличенной и потерявшей свою дольчатую структуру. Клетки Гоше скапливаются в основном в околодольчатых пространствах и в центре долек. Увеличиваются лимфатические узлы средостения и брюш-

ной полости, на разрезе лимфатических узлов отмечаются желтые пятнышки, содержащие клетки Гоше. В костном мозге, легких, почках и некоторых других органах также обнаруживаются клетки Гоше.

При болезни Гоше в химической структуре цереброзидов до 90% углеводного компонента составляет глюкоза и лишь около 10% — галактоза, что может свидетельствовать о недостаточности ферментных систем, ответственных за включение галактозы в молекулу цереброзидов. Нормальный обмен цереброзидов нарушается, что приводит к их повышенному отложению в различных органах и тканях.

Клинически различают две формы болезни Гоше: инфантильную и хроническую. **Инфантильная форма** развивается у детей в возрасте около 6 месяцев. Обнаруживается гепатоспленомегалия, задержка психофизического развития, разнообразная неврологическая симптоматика: повышение тонуса мышц, приводящее в поздних стадиях болезни к опистотонусу, клонико-тонические судороги, тризм. Часто отмечаются геморрагические явления: носовые и кишечные кровотечения, геморрагии на коже; развивается хроническая дыхательная недостаточность. Летальный исход наступает спустя 1—2 года от начала заболевания. Инфантильная форма болезни Гоше наследуется по аутосомно-рецессивному типу. **Хроническая форма** отмечается у детей более старшего возраста и взрослых. Основными симптомами являются умеренная спленомегалия, иногда и увеличение печени, кровоизлияния в кожу и слизистые оболочки, парезы конечностей центрального характера, изменения в костях, анемия. При хронической форме болезни Гоше общее состояние больных может существенно не меняться. Нередко наблюдаются ремиссии, течение медленное. Болезнь продолжается много лет. Летальный исход обусловливается интеркуррентными заболеваниями, туберкулезом. Наследуется хроническая форма по аутосомно-доминантному типу. Дополнительные исследования при болезни Гоше устанавливают гипохромную анемию, увеличивающуюся по мере течения болезни, лейкопению и тромбоцитопению. Функциональные пробы печени изменений не обнаруживают. Типичным признаком болезни является наличие клеток Гоше в костном мозге и селезенке. В плазме крови у ряда больных удается определить повышенное количество цереброзидов. Рентгенологически в трубчатых костях выявляются остеопороз, атрофия кортикального слоя, наличие кист. Часто поражаются нижняя челюсть, фаланги рук и ног; нередки изменения в бедренных суставах (явления артрита).

Дифференциальный диагноз проводят с болезнью Нимана — Пика, лейкозами, туберкулезным кокситом, острым и хроническим остеомиелитом. Правильный диагноз возможен после всестороннего обследования больного, изучения динамики болезни и обнаружения клеток Гоше.

Лечение: применяют переливание крови, препараты железа, фолиевой кислоты, симптоматические средства. В некоторых случаях показана рентгенотерапия. Имеются данные об улучшении состояния больных после спленэктомии. Прогноз неблагоприятный, особенно при инфантильной форме. В семьях, где имеются лица с болезнью Гоше, целесообразно воздерживаться от деторождения.

ГРАНУЛОЦИТОВ ЯДЕРНАЯ АСЕГМЕНТАЦИЯ (АНОМАЛИЯ ШТОДМЕЙСТЕРА). Описана в 1936 г. Stodmeister при пельгеровской аномалии лейкоцитов, но может встречаться и самостоятельно. Аномалия встречается редко и связана со своеобразным наруше-

нием гранулоцитов, которые представлены исключительно круглоядерными формами. Ядра в клетках Штодмейстера характеризуются менее выраженной конденсацией хроматина, бухтообразной выемкой и своеобразной бахромчатостью, состоящей из нежных хроматиновых нитей, выступающих из основного ядерного массива в цитоплазму. Описанные изменения касаются как нейтрофилов, так и эозинофилов. Со стороны эритроидного и мегакариоцитарного ростков кроветворения отклонений от нормы нет.

Лечения не требуется. Прогноз благоприятный.

ГРЕФЕ — СЬЕГРЕНА СИНДРОМ. Заболевание описано Grufe и Sjogren в 1950 г. Наследуется по аутосомно-рецессивному типу.

Клинически характеризуется задержкой физического развития, олигофренией, шизофреноподобным синдромом. Больные, как правило, маленького роста с микроцефальным черепом, стопы деформированы, отмечаются искривления позвоночника. Неврологическая симптоматика включает мозжечковую атаксию, глухоту или тугоухость, нистагм. При офтальмологическом исследовании — пигментный ретинит, осложненный катарактой.

Дифференциальный диагноз следует проводить с синдромами Бера, Маринеско — Сьегрена, Сьегрена — Ларсона, болезнью Пьера Мари и группой наследственных атаксий.

Лечение симптоматическое.

ГРУБЕРА СИНДРОМ. Заболевание описано Gruber в 1933 г. Наследуется по аутосомно-рецессивному типу. Относится к группе пороков развития черепа, лица и челюсти.

Клинически синдром проявляется гипертелоризмом, уплощением орбит, экзофтальмом, пороками развития лицевого скелета, микро- и анэнцефалией, разнообразными пороками развития мочеполовой системы (расщепление мочевого пузыря, множественные кисты почек, яичников, эписпадия, гипоспадия). Часто наблюдаются расщепления позвоночника и спинномозговые грыжи.

Дифференциальный диагноз следует проводить с синдромом Аперта и другими симптомами черепно-лицевой дисплазии.

Лечение симптоматическое.

ГРУППЫ КРОВИ (генетика). Группы крови открыты в начале XX века Landsteiner (1900, 1901) и Jansky (1907). Их обозначение: 0, A, B и AB было введено в 1910 г. Dungern и Hirzfeld. Согласно представлениям Bernstein (1924), группа крови определяется парой полиаллельных генов, каждый из которых может быть в трех формах: A, B и 0. Отсутствие одного из антигенов — A или B — или отсутствие обоих сопровождается появлением в сыворотке антител к этим антигенам (α и β). Ребенок наследует от родителей один из 3 генов — A, B и 0, которые комбинируются в 6 генотипов (табл. 1).

Таблица 1

ГЕНОТИПЫ, НАСЛЕДУЕМЫЕ РЕБЕНКОМ ОТ РОДИТЕЛЕЙ

	Гомозиготные	Гетерозиготные
Генотип	00, AA, BB	B0, B0, AB
Группа крови	0, A, B	A, B, AB

При обследовании одного члена семьи точное определение генотипа невозможно, так как генотип может быть АА, А0, ВВ, В0. Антиген А неоднороден и разделяется на две подгруппы: A_1 и A_2. Точное определение антигенной структуры (генотипа) обследуемого возможно только при исследовании методом титрования крови родственников.

В различных странах распределение групп крови неодинаково: СССР — группы крови 0I — 33,7%, АII — 37,5%, В — 20,9%, АВ — 7,9% (А. И. Розанова); США: А — 91,39%, II — 7,73%, В — 0,88, АВ — 00 (Snyder, 1926); Франция: 0I—39—48%, АII—40—49%, ВIII—6—11%, АВ—2—4%; Чехословакия: 0I—21,82%, АII — 48,25%, В—21.58%, АВ — 8—35%.

Неравномерное распределение групп крови у различных народов используется при разработке вопросов популяционной генетики.

Выяснена определенная корреляция между группами крови и отдельными заболеваниями. Roberts (1957) показал, что раком желудка чаще болеют люди, имеющую группу крови А; язва желудка чаще встречается среди людей, относящихся к группе крови 0I.

Эритроцит человека характеризуется значительным антигенным полиморфизмом. Так, помимо антигенов А и В, в 1927 г. Landsteiner и Levine были открыты антигены М, N и Р. В 1939—1940 гг. был открыт антиген резус — Rh (Landsteiner и Wiener); в 1946 г.— антиген Кель (Kell) (К) (Coombs, Mourant, Race); в 1950 г. Даффи (Duffy) (Fy) (Cutbuch, Mollison, Parkin); в 1946 г. Льюис (Lewis) (Le) (Mourant) и т. д. В настоящее время насчитывается более 100 различных антигенов крови человека, которые распределены по 9 основным системам групповых факторов (табл. 2).

Таблица 2

РАЗЛИЧНЫЕ СИСТЕМЫ ГРУПП КРОВИ С ИХ ГЕНЕТИЧЕСКОЙ ХАРАКТЕРИСТИКОЙ

	Обозначение генов	
I. Одна пара аллельных генов		
Даффи	Fy^a	Fy^b
Кель — Келлано	K	k
Лютеран	Lu^a	Lu^b
P	P	P
Килд	Ik^a	Ik^b
Джей	Tj^a	Tj^b
Райт	Wr^a	Wr^b
II. Одна пара полиаллельных генов АВ0	ABH	
III. Две пары аллельных генов, к которым у лиц черной расы присоединяются две пары	M, S	m, s
IV. Три (или четыре) пары полиаллельных генов резус	He, Hu	he, hu

Распределение различных антигенов довольно разнообразное. У европейцев около 30% содержат антиген М, 20% N и остальные MN, в то время как у папуасов Новой Гвинеи антиген М имеется в 1,1%, а антиген N содержится в крови более 83% населения.

В СССР антигены M и N встречаются в следующих соотношениях: M — 36%, N — 16%, MN — 48%.

Система резус насчитывает большое количество антигенов, которые в литературе обозначаются по двум системам — по Винеру и по Фишеру — Рейсу.

Обозначение разновидностей резус-фактора:

По Винеру			По Фишеру — Рейсу
Rh_0	cDe	rh	cde
Rh'_0	CDe	rh′	Cde
Rh''_0	cDE	rh″	cdE
Rh'''_0	CDE	rh′rh″	CdE

Отмечено различие в распределении резус-фактора в различных странах (табл. 3).

Таблица 3

РАСПРЕДЕЛЕНИЕ РЕЗУС-ФАКТОРА В РАЗЛИЧНЫХ СТРАНАХ

	Резусположительные, %	Резусотрицательные, %
СССР	84	16
Чехословакия	80,5—84,5	15,5—19,5
Польша	81,5—83	17—18,5
Арабы (Марокко)	73,33	26,67
Эскимосы	99—100	0—1
Индейцы (в среднем)	90—98	2—10
Китайцы, корейцы	99—100	0—1
Японцы	98,5—100	0,05
Австралийцы (аборигены)	100,0	0,00

Антиген K (Kell) встречается приблизительно у 10%. По данным М. А. Умновой, в Москве фактор Kell был обнаружен у 7,8%, а его отсутствие — у 92,2%. Антиген Льюис (Lu^a) был обнаружен у 13,6% и его отсутствие — у 86,4% (СССР), в США — соответственно у 22,8 и 77,2%. Система Даффи (Fy) распределяется следующим образом: у русских антиген Даффи обнаружен у 74,53%, его отсутствие — у 25,47%; у итальянцев — соответственно у 66,46 и 33,04%.

Указанные антигены передаются по определенным закономерностям наследования и не зависят от возраста человека и пола.

Кроме этих антигенов, были описаны другие, распространение которых изучено еще недостаточно. Это — Batty (By); Becker (Becker); Berrues (Be); Cavaliere (Ca); Chr; Good; J. Levay; Vel; Ven; Jt, Dilgo (Di).

Представляет интерес система Xg, относящаяся к первой системе группы крови, наследование которой связано с полом; ген, обусловливающий антиген Xg, локализован в X-хромосоме.

Отмечена связь некоторых наследственных заболеваний с определенными группами крови. Так, элиптоцитоз (овалоцитоз) эритроцитов передается как доминантный признак, при этом отмечено,

что элиптоцитоз связан с локусом генов системы АВ0. Установлена связь между группами крови системы АВ0 и дефективностью ребенка, которая сочетается с поражением ногтей и надколенника. Отмечена высокая степень вероятности связи наследственного неосложненного птоза с локусом генов системы групп крови АВ0. Изучение групп крови выявило наличие у человека явления химеризма, т. е. содержание у одного человека эритроцитов разных групп крови (например, одни эритроциты группы 0I; другие — AII), причем эти эритроциты могут отличаться и по содержанию антигенов других систем.

Группы крови имеют большое значение для цитогенетики при решении некоторых проблем хромосомных абберраций, особенно при синдроме Клайнфельтера. В этом случае надо учесть группу крови (Xg), ген которой локализован в X-хромосоме.

Открытие групп крови имело большое значение для медицины, так как явилось основой для обоснования службы переливания крови. Кроме того, выяснение наследственного характера передачи антигенов потомству находит применение в судебной медицине при экспертизе спорного материнства, отцовства и замены детей. Так, применение данных для определения спорного отцовства может быть проведено следующим образом. 1. Мужчина исключается как отец, если у него и у матери отсутствует антиген, который имеется у ребенка, так как ребенок не может иметь антиген, отсутствующий у обоих родителей. 2. Мужчина также может быть исключен как отец, если у ребенка нет антигена, который должен быть ему передан. Так, например, мужчина, имеющий группу крови АВ, не может иметь ребенка с кровью группы 0I (табл. 4).

Таблица 4

ПРИНАДЛЕЖНОСТЬ РЕБЕНКА НА ОСНОВАНИИ ОПРЕДЕЛЕНИЯ ГРУПП КРОВИ

Отец	Мать	Ребенок	
		может иметь группу крови	не может иметь группу крови
0	0	0	A, B, AB
0	A	0, A	B, AB
0	B	0, B	A, AB
0	AB	A, B	0, AB
A	A	0, A	B, AB
A	B	0, A, B, AB	—
B	B	0, B	A, AB
A	AB	A, B, AB	0
A	AB	A, B, AB	0
B	AB	A, B, AB	0
AB	AB	A, B, AB	0

Однако экспертиза спорного отцовства на основе исследования только системы АВ0 имеет ограниченный характер. Значительные перспективы открываются в этом отношении в связи с открытием и возможностью определения и других систем крови человека. Раскрытие закономерностей в наследовании группы крови позволит более точно проводить экспертизу спорного отцовства, материнства

и установления принадлежности ребенка. Несовместимость крови матери и ребенка по тому или иному фактору крови может быть причиной гемолитической болезни новорожденных (см.).

ГРЫЖИ МОЗГОВЫЕ ВРОЖДЕННЫЕ — довольно редкий порок развития, при котором через дефекты в костях черепа пролабируют оболочки головного мозга, а иногда и его вещество. Развитие мозговых грыж связывают с нарушением эмбриогенеза. Различают передние и задние мозговые грыжи. Локализация их характерна — у корня носа, у внутреннего края глазницы (места эмбриональных щелей). Задние мозговые грыжи располагаются в области затылочного отверстия.

По анатомическому строению мозговые грыжи подразделяют на менингоцеле, энцефалоцеле и цистоцеле. Энцефалоцеле — наиболее тяжелая форма, когда содержимым является мозговое вещество с частью расширенного желудочка мозга. При отшнуровавшихся грыжах сообщения с полостью черепа нет. В тяжелых случаях мозговые грыжи сопровождаются микро- и гидроцефалией. При осмотре ребенка определяется опухолевидное образование, располагающееся в области переносицы, у угла глаза, реже в затылочной области. Кожа над ними не изменена, пальпация безболезненна. Консистенция мягко-эластическая, иногда определяется флюктуация. При передних грыжах обращают на себя внимание широко расставленные глаза. При беспокойстве ребенка «припухлость» становится более напряженной, иногда удается определить пульсацию, что говорит о сообщении с полостью черепа. При передних грыжах отмечаются деформации лицевого скелета. Задние мозговые грыжи, при которых головной мозг страдает значительно сильнее, часто сопровождаются микроцефалией и умственной отсталостью.

Д и ф ф е р е н ц и а л ь н у ю д и а г н о с т и к у проводят главным образом с дермоидными кистами, которые также часто располагаются у внутреннего угла глаза. Дермоидные кисты обычно незначительной величины, плотной консистенции, никогда не определяется флюктуация. Причиной диагностической ошибки могут быть узурации, которые принимают за дефект кости при мозговой грыже. В случаях отшнуровавшихся мозговых грыж иногда только оперативное вмешательство и последующее гистологическое исследование позволяют поставить диагноз. Мозговая грыжа может осложниться прорывом оболочек и ликвореей. Это осложнение опасно возможностью развития инфекции (менингит).

Л е ч е н и е мозговых грыж хирургическое. Обычно операция предпринимается в возрасте 3—5 лет. При быстро увеличивающихся мозговых грыжах и угрозе прорыва оболочек оперативное вмешательство может быть произведено в любом возрасте, в том числе и у новорожденных. Резкие нарушения психики ребенка являются противопоказанием к оперативному вмешательству (умственная отсталость развивается у 20%). Хирургическое лечение мозговых грыж заключается в удалении грыжевого мешка и пластическом закрытии костного дефекта черепа (у новорожденных за счет мягких тканей, у старших применяется гомо- и гетеропластика). Послеоперационная летальность при мозговых грыжах достигает 11—16%. Причиной летальности является развивающаяся инфекция — менингит. Гидроцефалию, в ряде случаев сопровождающую мозговые грыжи, лечат также оперативным путем. Для диагностики гидроцефалии применяют специальные иссле-

дования: краниографию, пневмоэнцефалографию, пневмовентрикулографию, измерение давления в желудочках мозга. Операция, заключающаяся в дренировании желудочков мозга, показана у детей старше 3 лет. У детей младшего возраста при гидроцефалии применяется консервативная терапия (дегидратационная терапия, люмбальные и вентрикулярные пункции).

ГРЫЖИ ПАХОВЫЕ ВРОЖДЕННЫЕ — одно из самых частых хирургических заболеваний детского возраста. Встречаются преимущественно у детей до 3 лет, особенно в грудном возрасте, что подтверждает врожденный характер этого заболевания. Паховая грыжа может быть симптомом системных заболеваний — гаргоилизма (мукополисахаридозы) и др. Односторонняя паховая грыжа встречается чаще двусторонней, справа в 2—3 раза чаще. Паховые грыжи встречаются преимущественно у мальчиков, что связано с процессом опускания яичка. В норме к рождению ребенка влагалищный отросток брюшины бывает облитерирован на всем протяжении вплоть до дистального отдела, который образует собственно оболочки яичка; облитерация к рождению ребенка завершается далеко не всегда. Необлитерированный вагинальный отросток брюшины является предрасполагающим моментом для развития паховой грыжи. Следовательно, все грыжи, возникшие у детей раннего возраста, являются врожденными. Существует два вида врожденных грыж — паховая и пахово-мошоночная. Среди последних различают в свою очередь канатиковую и яичковую грыжи.

Клиническая картина врожденной паховой грыжи типична. Обычно у маленького ребенка, иногда уже в периоде новорожденности, в паховой области появляется выпячивание, увеличивающееся при крике и беспокойстве ребенка и уменьшающееся или исчезающее в спокойном состоянии. Выпячивание безболезненное, имеет округлую (при паховой грыже) или овальную (при пахово-мошоночной грыже) форму. В последнем случае выпячивание опускается в мошонку, вызывая растяжение одной половины и приводя к асимметрии ее. Консистенция образования эластическая. В положении лежа обычно легко удается вправить содержимое грыжевого мешка в брюшную полость. У девочек выпячивание при паховой грыже имеет округлую форму и определяется у наружного пахового кольца. При больших размерах грыжи выпячивание опускается в большую половую губу. Особенно больших размеров паховые грыжи достигают у детей с другими тяжелыми пороками развития, сопровождающимися недоразвитием передней брюшной стенки или резким повышением внутрибрюшного давления (экстрофия мочевого пузыря, после операции по поводу больших размеров эмбриональной грыжи и др.). У старших детей применяют те же приемы, что и у взрослых: натуживание, покашливание, осмотр после физических упражнений. Утолщение элементов семенного канатика, расширение пахового кольца, положительный «симптом толчка» в сочетании с анамнестическими данными делают диагноз несомненным.

Дифференциальный диагноз. Паховую грыжу следует дифференцировать от водянки оболочек яичка, при которой обращает на себя внимание туго-эластическая консистенция образования, кистозный характер его и просвечивание на свет. В случаях комбинации крипторхизма с врожденной грыжей спешить с операцией не следует, так как наличие грыжи способствует опусканию яичка.

Лечение. Основной метод лечения — оперативное вмешательство. При применении современных методов обезболивания операция может быть выполнена в любом возрасте, но оперировать детей по поводу паховой грыжи следует с 6 месяцев. В осложненных случаях (ущемление) операция может быть произведена в любом возрасте, начиная с периода новорожденности.

ГРЫЖА ПУПОЧНАЯ ВРОЖДЕННАЯ — дефект развития передней брюшной стенки. Пупочная грыжа встречается у детей довольно часто, особенно у девочек. Условиями, способствующими образованию пупочной грыжи, служат анатомические особенности этой области. У новорожденных после отпадения пуповины пупочное кольцо закрывается, однако оно плотно замыкается только в нижней части, где проходят обе пупочные артерии и urachus, которые вместе с окружающей их эмбриологической тканью образуют плотную соединительную, а затем фиброзную ткань. Это придает нижней части рубцовой ткани большую плотность. Верхний отдел пупочного кольца, через который проходит только пупочная вена, не имеющая мышечной оболочки, бывает значительно слабее нижнего. Кроме того, в ряде случаев недоразвитая брюшинная фасция закрывает его только частично. При таких анатомических условиях пупок является слабым местом передней брюшной стенки, предрасполагающим к образованию грыжи. Большое значение при этом имеют различные моменты, повышающие внутрибрюшное давление. Длительные заболевания, вызывающие нарушение тонуса мышц и тургора тканей, также создают благоприятные условия для образования пупочной грыжи. Пупочная грыжа может быть самостоятельной патологией, а также сопутствовать ряду наследственных болезней — мукополисахаридозам и др.

Клинически пупочная грыжа проявляется в виде выпячивания округлой или овальной формы разных размеров. В спокойном состоянии и положении ребенка лежа грыжевое выпячивание легко вправляется в брюшную полость, и тогда хорошо прощупывается пупочное кольцо. При больших грыжах кожа над выпячиванием растянута и истончена. Врачебная и хирургическая тактика при пупочной грыже зависит от формы ее и возраста ребенка. В значительном числе случаев у маленьких детей в период роста наблюдается самоизлечение. Это связано с развитием брюшного пресса. Обычно самоизлечение наступает к 2—3 годам, иногда к 5—6. В более поздние сроки пупочное кольцо, как правило, самостоятельно не закрывается, рассчитывать на самоизлечение не следует и необходимо оперативное вмешательство. Закрытию расширенного пупочного кольца способствуют массаж и гимнастика, направленные на развитие и укрепление брюшного пресса. Оперативное лечение по поводу пупочной грыжи показано в возрасте 2—3 лет. При болях, когда нельзя исключить ущемление, операция может быть проведена в любом возрасте.

Грыжа белой линии является результатом дефекта развития белой линии живота. Грыжевыми воротами являются небольшие дефекты апоневроза, обычно располагающиеся вблизи средней линии, между пупком и мечевидным отростком. Часто встречаются грыжи, располагающиеся тотчас под пупком,— параумбиликальные грыжи. Пупочное кольцо бывает полностью замкнуто. При внешнем осмотре ребенка параумбиликальную грыжу трудно отличить от пупочной, но пальпация грыжевого кольца легко позволяет определить, что она находится над пупком. В отличие от пу-

почной грыжи белой линии встречаются главным образом у детей старшего возраста. Зачастую у детей в дефект апоневроза выпячивается только предбрюшинная клетчатка. Грыжевые выпячивания бывают разных размеров, в ряде случаев могут вызывать боли, что связано с вовлечением в дефект апоневроза париетальной брюшины, образующей грыжевой мешок. Ущемление грыжи белой линии живота у детей — чрезвычайно редкое явление. В этом случае необходимо срочно оперативное лечение. Грыжи белой линии, в том числе и околопупочные, не имеют наклонности к самопроизвольному закрытию.

Лечение оперативное. Операция проводится сразу по установлении диагноза.

ГРЫЖИ СПИННОМОЗГОВЫЕ ВРОЖДЕННЫЕ (spina bifida)— врожденное незаращение позвоночника с одновременным пороком развития спинного мозга и его оболочек. Встречается spina bifida у 1 из 3000 новорожденных. В основе возникновения спинномозговых грыж лежит тяжелый порок развития спинного мозга как результат нарушения закладки и замыкания медуллярной пластинки в мозговую трубку. Нарушается также развитие и замыкание дужек позвонков, которые в норме вместе с образовавшимися из эктодермы мягкими тканями и оболочками мозга, получившими начало из мезодермы, закрывают спинномозговой канал. Spina bifida нередко сопровождается другими пороками развития (косолапость, пяточная стопа и др.). Наиболее часто эта аномалия встречается в поясничном отделе (60%), реже — в крестцовом (22,5%). Значительно реже можно отметить грыжи в грудном (10%) и шейном (7,5%) отделе. В зависимости от степени недоразвития и участия отдельных элементов спинного мозга и позвоночника различают следующие формы: менингоцеле, миеломенингоцеле, миелоцистоцеле. Миелоцистоцеле — наиболее тяжелая форма, при которой спинной мозг страдает особенно сильно, выпячиваясь вместе с оболочками через дефект позвоночника. Рахишизис — полное расщепление мягких тканей позвоночника, оболочек и спинного мозга. Задний рахишизис может сочетаться с передним (когда расщеплены не только дужки но и тела позвонков) и тяжелыми уродствами головного мозга и других органов. Дети с этой формой порока развития нежизнеспособны.

Spina bifida occulta — скрытая щель дужек, когда грыжевое выпячивание отсутствует. Локализуется в поясничном или крестцовом отделе позвоночника. На уровне незаращения дужек встречаются различные патологические образования (фиброзные, хрящевые и жировые тяжи, липомы, фибромы), которые могут не только срастаться с оболочками спинного мозга, но и проникать в субарахноидальное пространство. При рентгенографии выявляется незаращение дужек, а иногда и тел позвонков.

Клинически при spina bifida определяется опухоль различных размеров, покрытая кожей, часто истонченной и рубцово измененной. У ее основания отмечается увеличение оволосения или сосудистое пятно. Пальпируются несросшиеся дужки позвонков. В тяжелых случаях spina bifida сопровождается нижним парапарезом и нарушением функции тазовых органов. У большинства детей с первых дней жизни развивается гидроцефалия.

Диагноз. Трудности в диагностике встречаются при spina bifida complecata. Дифференциальный диагноз проводят с тератомами крестцово-копчиковой области, для которых характерны доль-

чатость строения, наличие плотных включений и асимметричное расположение опухоли. Диагностике помогает рентгенологическое исследование, выявляющее расщелину позвоночника. Spida bifida occulta необходимо дифференцировать от возрастного варианта строения позвоночника (известно, что у ряда детей закрытие дужек запаздывает и наблюдается после 11—12 лет). Следовательно, миелодисплазией считаются те случаи spina bifida occulta, которые сопровождаются следующим симптомокомплексом: деформация стоп (pes equino-exavatus), нарушение чувствительности в зоне иннервации пояснично-крестцовых корешков, трофические расстройства, атрофия мышц нижних конечностей, гипертрихоз, пигментация кожи или усиленное разрастание кожных сосудов.

Лечение. Рациональным методом лечения является оперативное вмешательство, заключающееся в удалении грыжевого мешка и пластике дефекта мягкими тканями. Противопоказанием к операции являются грубые неврологические расстройства функций спинного мозга, воспаление грыжевого мешка и гидроцефалия, сопровождающаяся умственной отсталостью. Во всех остальных случаях вопрос об операции решается индивидуально с учетом общего состояния и степени имеющихся нарушений. Показанием к операции при spina bifida complicata являются стойкий болевой синдром и нарушение функции тазовых органов. Прогноз при spina bifida тяжелый ввиду резкого недоразвития спинного мозга и сопровождающих его тяжелых нарушений.

ГРЫЖА ЭМБРИОНАЛЬНАЯ (пуповинная грыжа, или грыжа пупочного канатика) — порок развития, когда при рождении ребенка часть органов брюшной полости располагается внебрюшинно — в пуповинных оболочках, состоящих из амниона, вартонова студня и первичной примитивной брюшины. От верхнего полюса грыжевого выпячивания отходит пуповина. В ряде случаев к оболочкам припаивается не полностью облитерированный желточный проток. Размеры грыжевого выпячивания различны и достигают в диаметре 10 см и более. В зависимости от времени возникновения порока развития величина грыжи, характер ее содержимого, а также размеры дефекта передней брюшной стенки бывают различны. В первые дни внутриутробной жизни маленькая недоразвитая брюшная полость не может вместить в себя быстро увеличивающиеся в объеме органы брюшной полости. Последние, располагаясь внебрюшинно—в пуповинных оболочках, проходят временную стадию «физиологической эмбриональной грыжи». Затем, когда брюшная полость увеличивается в размерах, печень и кишечные петли в результате «процесса вращения» возвращаются в брюшную полость. Если в результате нарушения процесса вращения кишечника или недоразвития брюшной полости часть органов остается в пуповинных оболочках, ребенок рождается с эмбриональной грыжей. Сохранившиеся необлитерированными урахус, соединявший мочевой пузырь с аллантоисом, или желточный проток, посредством которого кишечник сообщался с желточным мешком, приводят к образованию врожденных свищей пупка. Если остановка в развитии происходит рано, то вне брюшной полости находится значительная часть печени и большая часть кишок, иногда и селезенка. В случаях более поздней задержки развития внебрюшинно остается только часть кишечных петель. Практически содержимым эмбриональной грыжи могут быть все органы, кроме прямой кишки. При дефекте диафрагмы в оболочках эмбриональной грыжи можно обнару-

жить сердце и легкие. В случаях раннего возникновения эмбриональной грыжи примитивная оболочка плотно срастается с поверхностью печени, что связано с недоразвитием глиссоновой капсулы печени.

Диагноз не представляет затруднений и ставится сразу после рождения ребенка.

Лечение начинают по установлении диагноза. Выбор метода лечения зависит не столько от размеров грыжевого мешка, сколько от величины брюшной полости, так как одномоментное вправление внутренних органов в недоразвитую, небольшую по объему брюшную полость приводит к резкому повышению внутрибрюшного давления, ограничению подвижности диафрагмы и развитию резкой дыхательной недостаточности, которая может послужить причиной летального исхода. При небольших грыжах производят радикальную операцию — вправление внутренностей и пластику передней брюшной стенки. При очень больших размерах грыжи, а также в тех случаях, когда брюшная полость недоразвита, радикальная операция нецелесообразна, так как в результате резкого повышения внутрибрюшного давления и затруднения дыхания дети очень быстро погибают. В этих случаях операция проводится по методике Гросса. Мышечно-апоневротическая пластика по поводу вентральной грыжи производится этим детям вторым этапом в более старшем возрасте. Летальность при оперативном лечении эмбриональных грыж до последнего времени оставалась высокой. Развитие специализированной помощи новорожденным и правильная хирургическая тактика позволили в последние годы значительно улучшить результаты оперативного лечения этого тяжелого порока развития. В группе детей, не имеющих тяжелых сочетанных пороков развития, летальность за последнее время значительно снизилась. Сочетанные пороки развития (атрезии пищевода, кишечника, порок сердца) резко ухудшают результат оперативного вмешательства и увеличивают послеоперационную летальность. Однако, несмотря на тяжесть порока развития, прогноз при правильно и своевременно проведенном оперативном вмешательстве следует считать вполне благоприятным. Консервативный метод лечения применяется при больших размерах грыжевого выпячивания и заключается в применении мазевых повязок с антибиотиками. Во всех остальных случаях показано оперативное вмешательство, которое должно быть возможно более ранним.

ГУБЫ ВЕРХНЕЙ НЕЗАРАЩЕНИЕ. Незаращение губы, или расщелина губы „заячья губа“, встречается у 1 ребенка из 1000 новорождённых, чаще у мальчиков. Расщелина губы часто комбинируется с незаращением неба. По локализации и степени расщепления различают одно- и двустороннее незаращение верхней губы. Кроме того, оно может быть частичным (краевое) и полным. К неполным расщелинам относят незаращение только мягких тканей верхней губы. При полном незаращении страдает скелет верхней челюсти. При двустороннем незаращении губы косметический недостаток усугубляется выступанием вперед межчелюстного (альвеолярного) отростка, расположенного на большом сошнике и покрытого лишь небольшим изолированным участком кожи и красной каймой верхней губы. Наиболее часто (у 48% больных) наблюдается полное одностороннее незаращение верхней губы. Помимо косметического дефекта, особенно в тяжелых случаях, возникают

большие трудности вовскармливании ребенка. Дети плохо сосут, поперхиваются, зачастую грудное вскрамливание бывает невозможным.

Лечение хирургическое. Операция показана в первые 3 суток жизни. Противопоказанием для оперативной коррекции незаращения губы в первые дни после рождения являются тяжелые сочетанные пороки развития, родовая черепная травма, пневмония. Если операция не произведена в первые 3 суток, ее нужно отложить до конца первого — начала второго месяца жизни. Целью операции при незаращении верхней губы является возможно более правильное восстановление взаимоотношений верхней губы. Прогноз при своевременно проведенном оперативном вмешательстве благоприятный.

В ряде случаев незаращение верхней губы может комбинироваться с другими пороками развития, что значительно ухудшает прогноз: аномалии аутосом, синдром Гроба и др. Вероятность рождения второго ребенка с „заячьей губой" в семье — 4 : 100. Если „заячья губа" имеется у одного из родителей и их ребенка, вероятность рождения второго больного намного повышается.

ГУДА СИНДРОМ (тимома с агаммаглобулинемией) — разновидность наследственного иммунопареза, возможно, генетической природы. Описан Good и Zak в 1956 г. Характеризуется увеличением вилочковой железы, в которой отмечается разрастание веретенообразных клеток. Количество плазматических и лимфоидных клеток снижено, содержание всех классов иммуноглобулинов также значительно уменьшено. Гуморальные и клеточные реакции ко всем антигенам выражены слабо.

Клиническая картина определяется низкой сопротивляемостью организма по отношению к инфекциям (рецидивирующие пневмонии, отиты, сепсис). В периферической крови лимфопения, снижение содержания эозинофилов, в некоторых случаях — анемия.

Лечение заключается в применении антибиотиков широкого спектра и полусинтетических препаратов пенициллина, введении гамма-глобулина, плазмы, проведении гемотрансфузий. Прогноз, как и при других формах иммунопареза, неблагоприятный.

ДАКРИОЦИСТИТ НОВОРОЖДЕННЫХ. Встречается у 1% новорожденных. Данная патология связана в основном с наличием нерассосавшейся эмбриональной пленки в слезно-носовом канале, которая может встречаться к моменту рождения у нижнего конца слезно-носового канала у 5% новорожденных. Припухание слизистой оболочки носа также может закрыть нижнее отверстие слезно-носового канала. Заболеванию слезоотводящих путей новорожденных могут способствовать врожденные анатомические варианты их строения: сужения, дивертикулы, складки, клапаны. Одной из причин дакриоцистита у детей в первые 10—20 дней жизни является отсутствие слезы, что способствует сохранению и огрубению препятствия в слезно-носовом канале. Дакриоцистит новорожденных — самая частая патология слезных органов в этот период жизни. Чаще встречается у девочек.

Клинические проявления дакриоцистита типичны. У многих детей в первые дни после рождения появляется слизисто-гнойное отделяемое из конъюнктивальной полости. Часто уже в родильном доме из слезных мешков выдавливается сначала слизистое, а затем и гнойное отделяемое. Острая форма дакриоцистита проте-

кает по типу флегмоны: краснота и припухлость в области слезного мешка и внутреннего угла век, резкая болезненность. Эти явления сопровождаются беспокойством ребенка, у него повышается температура, нередко образуются свищи слезного мешка. Кардинальным признаком дакриоцистита является выделение слизисто-гнойного содержимого через слезные точки при надавливании на область слезного мешка.

Диагноз. Для диагностики применяют биомикроскопию с целью установления слезы у новорожденных, рентгенографию слезно-носового канала, которая крайне затруднена у маленьких детей и требует наркоза; пробу на проходимость красящего вещества через слезные пути; пробу с промыванием слезных путей антисептической жидкостью. Необходимо тщательное обследование таких детей отоларингологом, когда препятствия для прохождения слезы могут быть выявлены из-за изменений в костях и слизистой оболочки носа.

Лечение срочное, сразу после установления диагноза. Пленчатый дакриоцистит (первые недели жизни ребенка) должен быть излечен в течение не более 5—7 дней путем массажа слезного мешка, промывания слезных путей антисептической жидкостью и при их неэффективности зондированием слезно-носовых путей. Костный дакриоцистит (отсутствие, резкое сужение, дислокация костного отдела слезно-носового канала) требует реконструктивной операции. Мешочный (вследствие врожденных аномалий развития и расположения слезного мешка) и риногенный дакриоцистит также требуют оперативного вмешательства в том случае, если проведенное зондирование не дало положительных результатов. При наличии сужения слезных путей и отсутствия эффекта от зондирования слезно-носового канала целесообразно до решения вопроса о дакриоцисториностомии применять бужирование канала полиэтиленовой трубкой. Прогноз обычно хороший.

ДАУНА БОЛЕЗНЬ. В 1886 г. L. Down описал особую форму идиотии со своеобразными чертами лица: косой разрез глаз, идущий снаружи и сверху внутрь и вниз, эпикантус, короткий нос с широкой плоской переносицей, маленькие деформированные уши, полуоткрытый рот с выступающей нижней челюстью. В 1932 г. Waardenberg предположил, что причиной этого синдрома может быть хромосомная аномалия. В 1959 г. Lejeune, Turpin, Gautier обнаружили при болезни Дауна трисомию 21-й хромосомы. В 1960 г. Polani и Fraccaro впервые описали ребенка с болезнью Дауна и хромосомной транслокацией. В настоящее время установлено, что причиной заболевания являются различные хромосомные аберрации (трисомия 21-й хромосомы, мозаичные трисомии, хромосомные транслокации— 13—15/21; 21/22; 22/21; 2/21; 4—5/21; 20/21). В более редких случаях находят комбинацию трисомии 21 с транслокацией и множественные анеуплоидии. Частота болезни Дауна 1,5—3,4 на 1000 новорожденных. 94% этих детей имеют трисомию 21, 3—5% — транслокации. Частота транслокационных случаев болезни Дауна составляет в популяции 1 : 37 000—1 : 48 000. С повышением возраста матери возрастает частота рождения ребенка с болезнью Дауна. У женщин моложе 20 лет она составляет 1 : 700 новорожденных, а старше 45 лет — 1 : 20—1 : 45 новорожденных. Транслокационные формы наиболее часты у детей от матерей в возрасте 15—29 лет — 8% от общего числа больных, а в возрасте свыше 45 лет — 1,8%. Увеличение частоты заболеваемости с возрастом матери происходит за

счет увеличения форм с трисомией 21. Считают, что нерасхождение хромосом обусловлено процессом старения полового аппарата и эндокринной системы. В случаях семейных форм болезни Дауна нет четкой зависимости между возрастом матери и частотой рождения больных детей. 25% всех семейных случаев являются транслокационными, 10% детей имеют мозаик-трисомию 21. В этих случаях часто фенотипически здоровая мать является носителем этих аберраций. При зависящей от возраста трисомии семейные случаи очень редки. В литературе описаны отдельные случаи, когда матери с болезнью Дауна рожали детей, половина из которых оказывались больными. Описаны случаи заболевания у однояйцевых близнецов.

Клиническая картина у новорожденных характерна: мышечная гипотония при сохранности сухожильных рефлексов, переразгибание суставов, плоское лицо, косо поставленные глаза, эпикант, пятна Бушфильда на роговой оболочке, широкая переносица, диспластические уши, средняя фаланга V пальца деформированы, характерный кожный рисунок с глубокой поперечной бороздой и трирадиусом в центре ладонной поверхности. 30—40% детей с болезнью Дауна имеют врожденные пороки сердца. Дети спокойны, слабо кричат. Динамика психического развития при болезни Дауна имеет ряд особенностей. В раннем дошкольном возрасте большинство детей отличаются вялостью, малой активностью, с большим трудом усваивают навыки самообслуживания. С 4 до 7—8 лет отмечается оживление психической деятельности, повышение активности, которая переходит в двигательную расторможенность, раздражительность, упрямство. В пубертатном периоде могут появляться расстройства поведения, не свойственные ранее ребенку с болезнью Дауна. Умственная отсталость достигает в 75% случаев степени имбецильности, в 20% — идиотии, в 5% случаев отмечается дебильность. Отчетливо выступают основные симптомы олигофрении: недоразвитие абстрактного мышления наряду с недоразвитим личности в целом. Крайне затруднены счетные операции. Клинических различий у больных трисомией и транслокацией нет. Патологоанатомически находят врожденные пороки сердца и крупных сосудов, атрезии и стенозы желудочно-кишечного тракта, диафрагмальные и другие грыжи, болезнь Гиршпрунга. Изменения в нервной системе сводятся к неполноценности клеток спинного и головного мозга, атрофии мозжечка (средний вес мозжечка меньше, чем в норме). Нередко болезнь Дауна сочетается с лейкемией, гипо- или гипертиреозом. 30% детей умирают до 1 месяца, 53% — до 1 года, 60% — в первые 10 лет.

Лечение: витаминотерапия, общеукрепляющая и тканевая терапия, препараты, улучшающие психическую активность и улучшающие моторику, систематические занятия с логопедом и педагогом. Прогноз потомства менее благоприятен у матерей, имеющих транслокацию. В остальных случаях риск рождения второго ребенка не больше, чем у женщин этого возраста в популяции.

ДЕВСТВЕННОЙ ПЛЕВЫ АТРЕЗИЯ. При данной аномалии развития девственная плева не имеет отверстия и полностью закрывает вход во влагалище. Во влагалище, даже у новорожденных, может скапливаться жидкая или молочновидная слизь, которая растягивает влагалище, девственная плева выпячивается между половыми губами в виде опухоли серовато-желтоватого цвета величиной с голубиное яйцо или вишню. Скопление жидкого содержимого во

влагалище носит название гидрокольпоса, мукокольпоса, эпителиокольпоса. Значительное скопление жидкости во влагалище может вызывать затруднение мочеиспускания, боли в животе. В период полового созревания, с началом менструации, кровь, излившаяся из матки, скапливается во влагалище (гематокольпос), затем в матке (гематометра) и в трубах (гематокольпинкс). Скопление крови во влагалище, матке, трубах вызывает периодические боли внизу живота, затрудненное мочеиспускание. При осмотре между половыми губами обнаруживается выпячивание синюшного цвета из-за скопившейся крови во влагалище. При значительном скоплении крови растянутое влагалище, матка поднимаются выше лона в виде эластической болезненной опухоли.

Лечение оперативное. Если нет гидромукокольпоса, операцию следует делать в период полового созревания, так как не всегда ясна протяженность атрезии и имеется опасность повреждения соседних органов (мочевого пузыря, прямой кишки).

ДЕ ВРИ СИНДРОМ. Описан в 1951 г. De Vries. Носит семейный характер. Ведущим в клинической картине является геморрагический синдром, сочетающийся с аномалиями развития ладони и синдактилией между II—III пальцем. При исследовании коагулограммы — отсутствие или недостаточная активность фактора V. Течение заболевания благоприятное.

Лечение проводится дробными переливаниями крови.

ДЕ ТОНИ — ДЕБРЕ — ФАНКОНИ СИНДРОМ. Заболевание описано в 1936 г. De Toni, Debre, Fanconi. Наследуется по аутосомно-рецессивному типу. В основе его лежит недостаточность ферментных систем почечных канальцев: помимо явлений фосфат-диабета, характеризуется массивной аминоацидурией и почечной глюкозурией. При этом синдроме с нарушением реабсорбции фосфатов имеется расстройство обратного всасывания аминокислот и глюкозы из клубочкового фильтрата.

Клиника. Заболевание проявляется в конце первого и на втором году жизни и сопровождается значительным нарушением общего состояния ребенка. Дети теряют интерес к окружающему, у них отсутствует аппетит, появляются рвота, полиурия, явления обезвоживания и дистрофии. Позднее присоединяются признаки рахита с деформациями скелета и спонтанными переломами костей. При биохимическом исследовании мочи обнаруживаются массивная аминоацидурия, глюкозурия, фосфатурия. Содержание фосфора, сахара и азота аминокислот в крови снижено. Помимо этого, выявляются гипохлоремия и ацидоз, в ряде случаев снижение содержания калия в сыворотке крови. Активность щелочной фосфатазы резко повышена.

Дифференциальный диагноз следует проводить с синдромом Абдерхальдена — Фанкони, синдромом Лоу, галактоземией.

Лечение заключается в применении витамина D (массивные дозы, как при фосфат-диабете). Рекомендуется введение цитрата натрия 4—6 г в сутки, анаболических гормонов типа дианабола.

ДЕФЕКТ МЕЖПРЕДСЕРДНОЙ ПЕРЕГОРОДКИ (ДМПП) встречается часто среди всех форм врожденных пороков сердца (7—20,3%). Эмбриональные особенности развития межпредсердной перегородки создают различные анатомические варианты дефекта. Выделяют две группы дефектов: формирующиеся в начальном периоде раз-

вития межпредсердной перегородки — собственно дефекты перегородки и более поздние — в виде открытого овального окна. ДМПП часто сочетается с другими врожденными аномалиями сердца, конечностей, изменением дерматоглифики и др. Некоторые из этих сочетаний выделены в отдельные синдромы. Синдром Холта—Орама заключается в сочетании ДМПП с аномалией больших пальцев рук. Синдром Левиса, вероятно, генетически идентичный синдрому Холта — Орама, проявляется сочетанием ДМПП и деформацией радиальной стороны рук. До недавнего времени ДМПП почти всегда считался спорадическим. В литературе имелись описания отдельных семей, в которых прослеживался доминантный тип передачи ДМПП. В настоящее время работами Williamson установлено значительное количество семейных форм ДМПП (вторичный тип), где у 3,7% сибсов, 3,8% потомков, пораженных ДМПП, были найдены врожденные пороки сердца, у 6,3% родственников был также ДМПП. Большинство авторов считают, что наследственная передача ДМПП совершается по аутосомно-доминантному типу, в настоящее время изучается гипотеза полигенной передачи. Синдромы Холта — Орама и Левиса также передаются по аутосомно-доминантному типу.

ДЕФОРМИРУЮЩАЯ МЫШЕЧНАЯ ДИСТОНИЯ (болезнь Циена — Оппенгейма). Синдром описан Zihen и Oppenheim в 1911 г. Характеризуется гиперкинезом мышц туловища и конечностей со своеобразным вращательным компонентом вследствие неравномерного распределения мышечного тонуса. Заболевание обычно наследуется по аутосомно-доминантному типу. Мужчины и женщины болеют одинаково часто. Патологоанатомически определяют морфологические изменения в области подкорковых узлов, главным образом в чечевичном ядре, красном ядре, льюисовом теле.

К л и н и к а. Первые симптомы отмечаются в детском возрасте, обычно до 10—13 лет,— гиперкинезы небольших мышечных групп. В покое мышечных спазмов не бывает. Вовлечение в процесс длинных мышц спины и туловища приводит к переразгибанию его и повороту вокруг продольной оси, следствием чего являются костные деформации (лордоз, «осанка одногорбого верблюда», сколиоз позвоночника, асимметричное стояние лопаток, пляшущая походка). Встречаются локальные формы торсионной дистонии — спастическая кривошея и писчий спазм. Иногда заболевание сопровождается судорогами. Снижение интеллекта не характерно. Прогрессирование заболевания может приводить к инвалидизации больных.

Дифференциальный диагноз следует проводить с эпидемическим энцефалитом и гепатоцеребральной дистрофией, одним из ведущих симптомов которых может явиться торсионный спазм. Диагностике помогает наличие в клинической картине других характерных признаков этих заболеваний.

Л е ч е н и е: назначают артан, тропацин, депаркин и др., седативную терапию, витамины группы В. В отдельных случаях применяют нейрохирургическое лечение — стереотаксические операции на подкорковых узлах.

ДИАБЕТ НЕСАХАРНЫЙ НЕЙРОГИПОФИЗАРНЫЙ — заболевание, сходное по клиническим проявлениям с почечным несахарным диабетом, но отличающееся от него в патогенетическом аспекте. Чувствительность почечных канальцев к АДГ не изменена, патогенез заболевания связывается с расстройством нейросекреции. Нас-

ледуется по аутосомно-доминантному типу, хотя известны случаи наследования, сцепленного с полом.

Применение адиурекрина и питуитрина при этой форме диабета в отличие от почечного диабета оказывает лечебный эффект. Адиурекрин в виде порошка вводят путем вдыхания через нос. Детям до 2 лет препарат не назначают, в более старшем возрасте его применяют в дозе 0,01—0,03 г 2—3 раза в день. Питуитрин вводят внутримышечно из расчета 0,5 мг на 1 м² поверхности тела. Прогноз не совсем благоприятный — больные жизнеспособны, однако заболевание не излечивается.

ДИАБЕТ НЕСАХАРНЫЙ ПОЧЕЧНЫЙ. При этом заболевании почки не в состоянии образовывать мочу с более высокой осмомолярностью, чем ультрафильтрат плазмы (300—310 Мосм/л), в связи с отсутствием реакции почечных канальцев на антидиуретический гормон нейрогипофиза. В патогенезе болезни играют большую роль значительные потери воды, ведущие к развитию плазматической гипертонии. Гистологических изменений в канальцах у погибших детей обычно не находят.

К л и н и к а. Заболевание проявляется на 3—6-м месяце жизни обильным диурезом, склонностью к запорам, рвотой и повышением температуры тела. Чувство жажды, слабо развитое у детей раннего возраста, может отсутствовать при заболевании несахарным диабетом. Объем суточной мочи у грудного ребенка может достигать 2 л, нередко наблюдаются «солевая лихорадка», судорожные состояния. Стойкие нарушения водно-солевого баланса постепенно приводят к развитию гипотрофии, задержке физического и умственного развития ребенка, однако при достаточном введении жидкости этого не наблюдается. Описаны более легкие формы несахарного диабета, чаще у девочек, при которых реакция на АДГ лишь снижена.

Д и ф ф е р е н ц и а л ь н ы й   д и а г н о з приходится проводить с почечным канальцевым ацидозом, нефронофтизом Фанкони, несахарным диабетом центрального происхождения.

Л е ч е н и е: больные должны получать диету с ограничением соли и белков, но богатую углеводами и жирами. Единственной возможностью сохранить жизнь ребенку является введение достаточных количеств жидкости, что представляет нередко значительные затруднения. При клинических проявлениях дегидратации показано парентеральное введение жидкости, качественный состав которой устанавливается на основании ионограммы плазмы крови (содержание калия, натрия, хлора, общего белка, бикарбоната). С помощью диуретических препаратов (гипотиазид) удается добиться значительного снижения диуреза; удовлетворительного объяснения этому факту пока нет. Прогноз недостаточно изучен.

ДИАБЕТ САХАРНЫЙ. В большинстве случаев является генетически обусловленным заболеванием. Мутантный ген распространен широко, имеется около 4—5% гомозигот (с пенетрантностью в течение жизни для женщин около 90% и для мужчин — 70%). По данным Международной федерации по диабету, в мире насчитывается более 20 млн. больных сахарным диабетом, среди которых дети составляют около 10%. Ген диабета (д) имеется у 20—25% людей в популяции, общая частота предрасположенных к сахарному диабету около 5%. Так, 20% людей в США являются гетерозиготами (Дд) по диабетическому гену, 5% — гомозиготами (дд), 75% — здоровыми (ДД). Среди гомозигот (дд) 0,9% болеют манифестным диабе-

том, 0,8% — субклиническим, или латентным, диабетом, у 3,3% диабетическое состояние не поддается современной диагностике. Чаще диабет встречается в семьях с ожирением, гликогенозами, почечным диабетом, муковисцидозом. Эти состояния рассматриваются как предиабетические. Наследование сахарного диабета может быть аутосомно-рецессивным, полигенным, может наблюдаться псевдодоминирование признака. Генетические дефекты при сахарном диабете многообразны: нарушения синтеза и выделения инсулина (мутация структурного гена, приводящего к гипоплазии бета-клеток; мутация гена-регулятора, ведущая к сниженному синтезу инсулина; генный дефект, обусловливающий синтез аномального инсулина; дефекты, обусловливающие ненормальное строение мембран бета-клеток или их энергетику); генные дефекты, приводящие к нечувствительности периферических тканей к инсулину; нейтрализация инсулина в жидких средах вследствие мутации гена-регулятора, обусловливающего высокое содержание инсулиновых антагонистов на гуморальном уровне; повышенное разрушение инсулина глютатион-инсулин-трансгидрогеназой. Наследственная передача перечисленных генных дефектов происходит различными путями.

Основной проблемой предиабета является разработка методов установления гомозиготности по мутантному гену. Предиабет эволюционирует в манифестный диабет через стадии субклинического и латентного диабета, диагностика которых в настоящее время трудна. Используются методы определения инсулиновой активности крови при проведении стандартного глюкозо-толерантного теста, динамики неэстерифицированных жирных кислот, выявление других маркеров диабетической предрасположенности (синальбумин, плазменные ингибиторы инсулина).

Манифестации скрытых форм диабета способствуют контринсулярные гормональные влияния, инфекционные заболевания, переедание, травмы и другие факторы.

В эволюции манифестного диабета выделяются следующие стадии: инициальная, постинициальная, апокритическая, стадия полигормональной дискорреляции и стадия дегенеративных поражений.

К л и н и ч е с к и е   с и м п т о м ы   манифестного диабета у детей ярко выражены: похудание, полидипсия, полиурия, ночное недержание мочи, полифагия, гепатомегалия, сухость кожных покровов и слизистых оболочек. Осложнения сахарного диабета в основном касаются сердечно-сосудистой системы и делятся на ранние (липодистрофии, нефропатии, ангиопатии, жировая инфильтрация печени, катаракта) и поздние (липодистрофии, синдром Киммелстила — Уилсона, нейроретинит, полиневрит, синдром Мориака, жировая дистрофия печени). Без своевременного лечения обнаруживаются признаки декомпенсации процесса.

Декомпенсация I степени характеризуется неустойчивостью гликемии и глюкозурии (периодическое повышение гликемии натощак более 200 мг%, суточная гликозурия 30—50 г), появлением в утренних порциях мочи следов ацетона, умеренным увеличением ночного диуреза, небольшой жаждой. Декомпенсация II степени: стойкая гипергликемия до 400 мг%, глюкозурия более 50 г в сутки, ацетонурия, гиперкетонемия (20 мг%), полиурия, полидипсия, синдром нарастающего эксикоза. Щелочной резерв крови снижается до 30 об% CO_2, нарастает трансминерализация; pH крови еще не меняется. При декомпенсации III степени продолжают нарастать ги-

пергликемия (400—500 мг% и более), глюкозурия (80—100 г), гиперкетонемия (20—25 мг%), снижается щелочной резерв крови до 25 об.% CO_2, сдвиг pH крови до 7,38. Выражены симптомы обезвоживания, гепатомегалия. Декомпенсация III степени легко переходит в кетоацидотическую кому. Кетоацидотическая кома I степени: сознание временами затемнено, гипорефлексия, шумное дыхание, тахикардия, резкий запах ацетона изо рта, выраженный эксикоз. Гипергликемия — более 500 мг%, гиперкетонемия — до 36 мг%, снижение щелочного резерва крови до 20 об.% CO_2 и ниже, pH до 7,20, стандартного бикарбоната до 10 мэкв/л. При коме II степени полная потеря сознания, арефлексия, углубление описанных выше клинических симптомов и метаболических нарушений.

Диагноз сахарного диабета и различных степеней декомпенсации процесса основывается на клинических симптомах и обязательном исследовании сахара крови, мочи, показателей липидного обмена (жирные кислоты, липиды). Дифференциальный диагноз должен проводиться со всеми меллитуриями (см. соответствующие разделы).

Лечение. Назначают физиологическую возрастную диету с ограничением жиров, легко усваиваемых углеводов. Инсулинотерапия в среднем из расчета 0,75 единицы на 1 кг веса тела. С увеличением давности заболевания потребность в инсулине повышается, дозы инсулина устанавливаются по суточному глюкозурическому профилю и показателям гликемии и липидного обмена. Компенсацией необходимо считать такое состояние больного, когда уровень сахара крови натощак не превышает 200 мг%, суточная глюкозурия в пределах 10—20 г (5% от сахарной ценности пищи), нет ацетона, показатели липидного обмена удовлетворительные. Обязательная липокаино- и метионинотерапия. Лечение больных при декомпенсации процесса и диабетической коме проводят с соблюдением следующих принципов: введение кристаллического инсулина 6—7 раз в сутки из расчета 1 единица на 1 кг веса тела, струйное внутривенное введение жидкости до 2 л в сутки (равные части физиологического раствора, раствора Рингера, 5% раствора глюкозы), кокарбоксилаза, АТФ, введение антибиотиков в первую неделю, сердечные средства. Терапия инсулином и растворами должна проводиться при обязательном контроле гликемии, глюкозурии, водно-солевого баланса. По мере ликвидации симптомов декомпенсации больные переводятся на комбинированное лечение препаратами кристаллического и пролонгированного инсулина. Профилактика осложнений сахарного диабета строится на основе систематического и правильного диспансерного ведения больных. Профилактика диабета в целом должна исходить из диспансерного наблюдения и контроля за лицами, которым угрожает диабет, особенно лицами молодого и детского возраста (дети с предиабетом и предиабетическими состояниями).

Прогноз в отношении жизни благоприятный. Однако больные должны находиться под клиническим и биохимическим контролем. Медико-генетический прогноз: целесообразно воздержаться от вступления в брак больных сахарным диабетом с лицами, имеющим наследственную отягощенность по диабету.

ДИАБЕТ СОЛЕВОЙ ПОЧЕЧНЫЙ (псевдогипоальдостеронизм) —почечная канальцевая энзимопатия, при которой отсутствует чувствительность эпителия к альдостерону. Описан в 1958 г. Cheek, Perry. Тип наследования — аутосомно-рецессивный. Помимо нас-

ледственного, известны различные проявления приобретенного гипоальдостеронизма, при котором потеря чувствительности почечных канальцев к альдостерону связана с хроническим воспалительным процессом (пиелонефрит).

Клинически проявляется в грудном возрасте, как и истинный гипоальдостеронизм, кризами дегидратации и потери соли, но отличается тем, что экскреция альдостерона с мочой достигает колоссальных величин (800 мкг/24 часа при норме не более 10 мкг/24 часа).

Лечение заключается во введении хлорида натрия до 5 г в сутки внутрь и парентерально, при развитии обезвоживания назначают плазму и глюкозо-солевые растворы внутривенно. Прогноз неблагоприятный.

ДИ ГЕОРГА СИНДРОМ (аплазия вилочковой железы в сочетании с аплазией паращитовидных желез) — одна из разновидностей наследственного иммунопареза. Описан в 1965 г. Di George. Патогенез заболевания связывается с недостаточным развитием эпителия III и IV фарингеальной сумки, с отсутствием вилочковой железы и паращитовидных желез. Имеются тенденции относить данный синдром к категории генотипических болезней.

Клиническая картина характеризуется низкой сопротивляемостью организма по отношению к инфекции (рецидивирующие пневмонии, отиты, дерматиты, сепсис). В периоде новорожденности обнаруживаются признаки тетании, гипокальциемия. Количество лимфоцитов в периферической крови снижено, однако концентрация иммуноглобулинов в плазме в пределах нормы. Клеточные реакции (фагоцитоз) отсутствуют по отношению ко всем антигенам.

Лечение заключается в применении антибиотиков широкого спектра действия, гамма-глобулина, гемотрансфузий. Предприняты первые попытки применить трансплантацию вилочковой железы и лимфатических узлов. Прогноз неблагоприятный.

ДИЗОСТОЗ ВЕРХНЕЧЕЛЮСТНО-НОСОВОЙ (Биндера синдром). Впервые описан Binder в 1961 г. Является следствием комбинированной задержки развития средних отделов лица. Нос уплощен, отмечается опущение крыльев носа, верхняя губа выпуклая, что приводит к характерному полулунному сужению носовых отверстий. У больных неправильный прикус вследствие гипоплазии средних отделов нижней челюсти. Нередко атрофия слизистой оболочки носа. Рентгенологически определяется аплазия или гипоплазия носовых костей, лобного синуса.

Дифференциальный диагноз следует проводить с верхнечелюстно-лицевым синдромом.

Лечение: хирургическая коррекция отдельных аномалий.

ДИЗОСТОЗ ЧЕРЕПНО-КЛЮЧИЧНО-ТАЗОВЫЙ. Заболевание описано в 1897 г. Schentauer, Marie и Sainton. Представляет системное заболевание скелета. Тип наследования — аутосомно-доминантный. Патогенез заболевания не изучен.

Клинически характеризуется задержкой развития скелета. У детей грудного возраста отмечаются значительные размеры большого родничка, длительно незакрывающиеся костные швы, относительно увеличенные размеры головы, мелкие черты лица, гипертелоризм. Значительно задерживаются сроки прорезывания зубов, позднее наблюдаются их аномалии или избыточное количество. Значительное недоразвитие ключиц позволяет сблизить

плечи ребенка при приведении рук. Могут наблюдаться и другие изменения костной системы — кифосколиоз, аномалии грудной клетки, пороки развития конечностей, арахнодактилия. Нервно-психическое развитие не отстает от нормы. Рентгенологически устанавливаются значительное запаздывание окостенения костных ядер, а также различные костные аномалии, не всегда выявляемые при осмотре ребенка.

Лечение в основном направлено на устранение костных дефектов и аномалий зубов. Прогноз благоприятен для жизни, однако заболевание не излечивается.

ДИЗОСТОЗ ЭНХОНДРАЛЬНЫЙ МНОЖЕСТВЕННЫЙ НАСЛЕДСТВЕННЫЙ (Лери синдром). Описан Leri в 1922 г. Наследуется по аутосомно-доминантному типу. Мужчины болеют несколько чаще.

Клиническая картина. Характерен внешний вид: больные маленького роста; пальцы короткие, толстые, колбасоподобные. Плечо и предплечья в положении пронации; супинация и наружная ротация невозможны. Движения в локтевых суставах и суставах кисти резко ограничены. Голень в положении наружной ротации, приведение бедер невозможно. Стопы в варусном положении с высоким сводом. Движения пальцев стопы ограничены. Рентгенологически определяется расширение и утолщение диафизов и метафизов. Эпифизарное обызвествление в метакарпальных костях.

Дифференциальный диагноз следует проводить с мукополисахаридозами и хондродистрофиями.

Лечение не разработано.

ДИПСОМАНИЯ — запойное пьянство, встречающееся при эпилепсии (см.), при отдельных формах психопатий (см.). Имеются многочисленные описания семейных случаев в рамках указанных заболеваний, подчиняющиеся генетическим закономерностям, описанным при эпилепсии и психопатиях.

ДИСКЕРАТОЗ ВРОЖДЕННЫЙ. Заболевание описано Zinsser (1910), Cole, Rauschkoeb, Engelman (1926). Болезнь может иметь семейный характер. Наследуется по аутосомно-рецессивному типу.

Клиническая картина характеризуется развитием сетчатой пигментации, лейкоплакии на слизистой оболочке полости рта и дистрофией ногтей. Дискератоз врожденный начинается в возрасте от 5 до 12 лет лейкоплакией на слизистой оболочке полости рта, слезотечением, онихией и сетчатыми пигментациями кожи. Картина заболевания включает: пойкилодермию, лейкоплакию слизистой оболочки полости рта с трещинами, пузырями и эрозиями, дистрофию ногтей или их отсутствие, гипергидроз и кератоз ладоней и подошв, вазомоторные расстройства, закупорку слезных каналов, слезоточивость, конъюнктивит, истончение барабанной перепонки, дистрофию зубов, гипогенитализм, трещины и лейкокератоз в области заднего прохода, атрофию головки полового члена. В крови тромбопения и нейтропения.

Лечение. Показано лечение кортикостероидами, тестостероном.

ДИСКЕРАТОЗ ФОЛЛИКУЛЯРНЫЙ (болезнь Дарье). Заболевание описано в 1889 г. Darier. Наследуется по доминантному типу. Нередки семейные случаи.

Клиническая картина. Начинается обычно в детском возрасте. Появляются мелкие плотные, плоские, цвета кожи, роговые зудящие папулы размером с булавочную головку, локали-

зующиеся главным образом в устьях волосяных фолликулов, но вовлекающие и окружающую кожу. Папулы постепенно увеличиваются, приобретают грязно-серый цвет, покрываются жирными чешуйками. Сливаясь, они образуют грубые бороздчатые гиперкератотические бляшки. В подмышечных, паховых, генитальных и заушных складках — кондиломоподобные разрастания, издающие неприятный запах. Высыпания обычно располагаются в местах локализации себорейной экземы: на лице, волосистой части головы, груди, половых органах. Часто вовлекаются в процесс ладони и подошвы, где имеются мелкие гиперкератотические узелки. На слизистой оболочке рта, конъюнктивы, гениталий отмечаются белесоватые точечные или уплотненные папулезные образования. Ногтевые пластинки деформированы, хрупкие, покрыты трещинами, отмечается нарушение роста ногтей, подногтевой гиперкератоз. Солнечные лучи обычно провоцируют обострение заболевания. Гистологически болезнь Дарье характеризуется образованием круглых телец и зерен, наличием лакун и акантозом, отмечаются гиперкератоз, папилломатоз. В дерме имеется хронический воспалительный инфильтрат. Круглые тельца локализуются преимущественно в мальпигиевом и зернистом слоях, имеют большое гомогенное ядро круглой формы с отчетливой базофильной окрашиваемостью, протоплазма их также гомогенна (гиалинизирована), окрашивается резко эозинофильно, отграничена отчетливой мембраной. Они образуются в результате преждевременной частичной кератинизации клеток до достижения ими рогового слоя. Этот процесс носит название доброкачественного дискератоза. Зерна — маленькие, щелеподобные, внутриэпидермальные пузырьки, расположенные чаще непосредственно под базальным слоем, содержат отторгнутые акантолитические эпидермальные клетки, которые лишены межклеточных мостиков вследствие дегенеративных изменений или частичного ороговения. Наличие папилломатоза в сочетании с гиперкератозом приводит к развитию гиперкератотических пробок, которые часто заполняют сально-волосяные фолликулы, могут быть обнаружены и вне их.

Дифференциальный диагноз проводят с бородавчатой эпидермодисплазией, верруциформным акрокератозом, пигментной и сосочковой дистрофией кожи, ихтиозом.

Лечение. Назначают пограничные лучи Букки, облучение торием X. Крупные разрастания удаляют петлей, криотерапией. Показаны витамин А, препараты щитовидной железы. Местно—кератолитические и антисептические средства, рапные ванны.

ДИСПЛАЗИЯ ЭПИФИЗАРНАЯ МНОЖЕСТВЕННАЯ — редкий системный порок развития эпифизов крупных костей. Впервые описана Jansen в 1934 г. В 1935 г. Fairbank выделил эту болезнь в самостоятельную форму. До настоящего времени в литературе описано около 100 наблюдений. Дисплазия имеет семейно-наследственный характер. Сущность ее состоит в том, что имеется нарушение энхондрального окостенения с выраженной задержкой развития ядер окостенения крупных суставов: тазобедренного, коленного, плечевого, лучезапястного.

Клиника. Заболевание начинается постепенно и проявляется низкорослостью, деформацией крупных суставов, болями в них и тугоподвижностью. Изменения в суставах приводят к нарушению походки. В тяжелых случаях больные становятся инвалидами, в более легких — заболевание проявляется угловой деформацией суставов и ограничением движений в них. Оба пола

поражаются одинаково. Эндокринных и обменных нарушений не определяется. Лицевой скелет не изменен. Интеллект сохраняется. Важным диагностическим методом исследования является рентгенография. Рентгенологические изменения определяются в крупных суставах. Для дисплазии характерно позднее появление ядер окостенения; ядра малых размеров, фрагментированы; у больных старшего возраста эпифизы деформированы, уплощены. Впадина тазобедренного сустава плоская; имеются варусные или вальгусные деформации; зоны росткового хряща сужены, неправильной формы.

Дифференциальный диагноз проводится с другими видами энхондральных дизостозов.

Лечение симптоматическое; витаминотерапия, массаж, лечебная физкультура, тепловые процедуры. При выраженных угловых деформациях конечностей возможны корригирующие остеотомии. Прогноз для функции суставов серьезный.

ДИСПЛАЗИЯ ЯЗЫЧНО-ЛИЦЕВАЯ (Гроба синдром). Описан в 1932 г. Grob. Врожденное заболевание, которое проявляется ограниченными дефектами: оволосения головы, широким сплющенным носом с маленькими носовыми отверстиями. Часто наблюдаются незаращение верхней губы и неба, множественные рубцы верхней и нижней губ, рудементы языка, пороки развития конечностей (брахидактилия, клинодактилия). Выявляется умственное недоразвитие.

В отдельных случаях отмечается амелия. Больные рождаются, как правило, в срок, но с низким весом; гипотрофия неуклонно прогрессирует. Дети нуждаются в пребывании в стационаре. При кариологическом исследовании изменений хромосомного набора не обнаруживается.

Лечение хирургическое, комплексное. Операции направлены на восстановление врожденных дефектов; техника операций строго индивидуальна. Может быть рекомендовано использование пластических материалов при репарации языка (см. Незаращение верхней губы и неба). Прогноз в отношении жизни благоприятный.

ДИСПЛАЗИЯ ХОНДРОЭКТОДЕРМАЛЬНАЯ (Эллиса ван Кревельда синдром) — заболевание костной и соединительнотканной системы, наследуемое по аутосомно-рецессивному типу. Проявляется в пренатальном периоде. Характерны непропорционально короткие конечности, полидактилия, гипоплазия ногтей, врожденные пороки сердца, короткая грудная клетка, аномалии развития зубов, задержка нервно-психического развития.

Лечение не разработано. Прогноз неблагоприятный: больные погибают в раннем детстве вследствие сердечной или дыхательной недостаточности.

ЖЕЛТОГО ПЯТНА ДЕГЕНЕРАЦИЯ ЖЕЛТОЧНОФОРМНАЯ. Тип наследования — аутосомно-доминантный. Гистологически выявляются изменения в пигментном эпителии и некоторой части мембраны Бруха. Определяются прогрессирующее снижение центрального зрения и положительная центральная скотома.

Клиника. Заболевание начинается в раннем детском возрасте, но чаще встречается между 5—15 годами. На глазном дне в макулярной области виден резко отграниченный, овальный, ярко-оранжевый или желтый очаг размером 1—2 ОД. Этот очаг с течением времени может превращаться в серовато-пигментированные очажки в виде гранул, сходные с картиной хориоретинита или макулярной дегенерации.

Дифференциальный диагноз проводят с атипичным серозным центральным хориоретинитом, макулярной наследственной дегенерацией Беста, кистоидной макулярной дегенерацией.

Лечение: витамины, липотропные, рассасывающие и общеукрепляющие средства, антикоагулянты, ультразвуковая физиотерапия. Прогноз неблагоприятный.

ЖЕЛТОГО ПЯТНА СЕМЕЙНАЯ ТАПЕТОРЕТИНАЛЬНАЯ ДЕГЕНЕРАЦИЯ БЕРА. Описал Behr в 1920 г. Тип передачи — аутосомно-доминантный и аутосомно-рецессивный. При гистологическом исследовании установлено, что изменения локализуются в центральной ямке. Слой палочек и колбочек в макулярной области отсутствует, на границе макулярной области исчезает наружный ядерный слой. Наружная стекловидная пластинка истончается.

Клиника. Заболевание встречается в двух формах: зрелой — развивающейся после периода полового созревания, около 20—30 лет, и предстарческой, возникающей в возрасте 40—50 лет, часто носит семейный характер. Возраст, в котором проявляются первые признаки заболевания, варьирует в различных семьях. Процесс двусторонний. В ряде случаев начало заболевания определить трудно. Основным симптомом является снижение остроты зрения в обоих глазах. Отмечается относительная или абсолютная центральная скотома, величина которой зависит от степени повреждения макулярной области. Офтальмоскопически в макулярной области (позднее и на периферии сетчатки) обнаруживаются очаги круглой или овальной формы желтовато-розового цвета. Заболевание в большинстве случаев прогрессирует, но наблюдаются и стационарные формы.

Лечение мало успешно. Показана витаминотерапия, тканевая терапия, йодистые препараты, сосудорасширяющие средства, ультразвук, оксигенотерапия, антикоагулянты. Прогноз неблагоприятный.

ЖЕЛТУХА ХРОНИЧЕСКАЯ ИДИОПАТИЧЕСКАЯ (синдром Дубина — Джонсона). Заболевание описано Dubin и Jonson в 1954 г. Характеризуется желтухой и наличием в печеночных клетках липохромного пигмента. Нарушение обмена билирубина при синдроме Дубина — Джонсона обусловлено недостаточностью экскреции билирубина при сохранении конъюгационной функции печени. Описаны аутосомно-рецессивный и доминантный типы наследования.

Клинически заболевание проявляется желтухой. Жалобы на боли в животе, которые могут сопровождаться тошнотой и рвотой, обусловленной повышением в крови непрямого и прямого (конъюгированного) билирубина. Количество последнего составляет около 50% от общего билирубина сыворотки. Нередко отмечается увеличение печени; селезенка не увеличена. Стул у большинства детей обычной окраски, иногда светловатый. Моча темного цвета. Рентгенологически желчный пузырь плохо выявляется. При биопсии печени отмечено наличие липохромных гранул в купферовских клетках, скопление пигмента в центре долек. Природа этого пигмента еще не установлена. Течение заболевания благоприятное.

Дифференциальный диагноз следует проводить с другими формами идиопатических желтух, с болезнью Боткина, токсическим гепатитом.

Лечение. В период максимальной желтухи назначают средства, повышающие желчевыделительную функцию печени,— аллохол, холосас и др.

ЖЕЛТУХА ХРОНИЧЕСКАЯ СЕМЕЙНАЯ НЕГЕМОЛИТИЧЕСКАЯ (синдром Ротора). Заболевание в 1948 г. описали Rotor и др. Характеризуется постоянной желтухой умеренной интенсивности. До 1965 г. в литературе описано 25 случаев заболевания. Предполагается аутосомно-рецессивный тип наследования.

Клиническая картина. Общее состояние больных существенно не страдает. Отмечается умеренная желтушная окраска кожи, слизистых оболочек и склер. Печень и селезенка не увеличены. В крови отмечается повышение билирубина (от 4 до 7 мг%) за счет прямого (конъюгированного). В отличие от синдрома Дубина — Джонсона при биопсии печени изменений не отмечено. При синдроме Ротора имеется задержка выделения конъюгированного билирубина в желчные пути и повышение его в связи с этим в сыворотке крови. Отмечено замедленное выделение бромсульфофталеина, что связано с нарушением экскреторной функции печени. Другие печеночные пробы без изменений. Рентгенографически желчный пузырь и желчные пути без патологии. Течение болезни доброкачественное.

Лечение. В период ухудшения показаны препараты, повышающие экскреторную функцию печени. Профилактически необходимо устранение физических перенапряжений и нарушений в диете. Прогноз благоприятный.

ЖЕЛУДОЧНО-КИШЕЧНОГО ТРАКТА ПОРОКИ РАЗВИТИЯ. Возникновение пороков развития желудочно-кишечного тракта является результатом одновременного влияния генетических и экзогенных факторов, действующих во внутриутробном периоде (внутриутробная инфекция, ионизирующая радиация и т. п.). Изучение генетики врожденных пороков начато сравнительно недавно, в связи с чем имеющиеся по этому вопросу данные следует рассматривать как предварительные. В некоторых случаях при исследовании кариотипа больных с пороками развития желудочно-кишечного тракта обнаруживаются хромосомные аномалии (например, трисомия 18 при атрезии пищевода), однако эти изменения не закономерны. Значительно больше фактов, подтверждающих роль генетических факторов, может быть получено при тщательном анализе родословных больных. „Заячья губа“ среди родственников пробанда встречается в 30—40 раз чаще, чем в популяции. Риск рождения ребенка с „заячьей губой“, если она имеется среди родственников, составляет 1 : 12, ребенка с „волчьей пастью“ при том же условии — 1 : 6. Пилоростеноз, по данным McConnel, встречается в Англии с частотой 3 : 1000, в Швеции — 4 : 1000, причем приблизительно в 5 раз чаще у мальчиков, чем у девочек.

Относительный риск появления пилоростеноза среди родственников: сын пробанда мужского пола — 1 : 20; брат пробанда мужского пола — 1 : 25; дочь пробанда мужского пола — 1 : 40; сестра пробанда мужского пола — 1 :40; сын пробанда женского пола — 1 : 5; брат пробанда женского пола — 1 : 10; дочь пробанда женского пола — 1 : 15; сестра пробанда женского пола — 1 : 25.

Вероятность проявления пилоростеноза относительно высока у сыновей больных, что позволяет говорить о частичной зависимости наследования порока от пола.

Генетические факторы создают предпосылки для возникновения и других пороков — дивертикулов пищевода, ахалазии, болезни Гиршпрунга, однако значение этих факторов, их взаимодействие с факторами внешней среды, возможности предупреждения аномалий подлежат дальнейшему изучению.

ЖЕЛЧНЫХ ХОДОВ АТРЕЗИЯ. Полное или частичное отсутствие желчных ходов (атрезия) — тяжелый порок развития, встречающийся у 1 из 20 000—30 000 новорожденных. Атрезия желчных путей обусловлена нарушением их развития в эмбриональном периоде. Одной из причин считается врожденный гепатит.

Клинические проявления атрезии желчных ходов типичны: ребенок рождается с желтухой или желтуха развивается и первые 3—4 дня после рождения. Постепенно желтуха нарастает, стул ахоличный, моча темная. С конца 2—3-й недели отмечается увеличение печени и селезенки. Постепенно развивается увеличение живота, расширение венозной сети передней брюшной стенки. Позже присоединяются асцит и геморрагические проявления. Без оперативного лечения дети погибают от билиарного цирроза печени через 6—9 месяцев после рождения.

Дифференциальный диагноз проводят с длительной физиологической желтухой новорожденного, гемолитическими желтухами (главным образом резус-конфликт или групповой конфликт), генерализованной цитомегалией, токсоплазмозом, врожденным гепатитом, а также закупоркой желчных протоков слизистыми и желчными пробками. При затяжной физиологической желтухе новорожденного стул избыточно окрашен за счет выделения большого количества густой желчи. Моча темная. Билирубин повышен умеренно, главным образом за счет непрямой свободной фракции; при атрезии желчных ходов преобладает прямая, связанная фракция и желтуха неуклонно нарастает. При гемолитических желтухах в крови преобладает непрямой свободный билирубин, желтуха резкая, состояние больного быстро ухудшается. Если не произведено обменное переливание крови, развивается ядерная желтуха. Диагноз токсоплазмоза, цитомегалии подтверждается с помощью серологических реакций, специальных проб. Наибольшие трудности представляют дифференциальная диагностика с закупоркой желчных ходов слизистыми или желчными пробками, при которой хорошего эффекта удается достичь применением сернокислой магнезии per os или через зонд, введенный в двенадцатиперстную кишку, по 5—10 мл 25% раствора. С целью дифференциальной диагностики с врожденным гигантоклеточным гепатитом применяют лапароскопию и пункционную биопсию печени.

Лечение. Единственный способ лечения атрезии желчных ходов — оперативное вмешательство. При отсутствии наружных желчных ходов и наличии внутренних применяется отведение желчи в желудочно-кишечный тракт путем наложения двойного гепатодуоденоанастомоза по Баирову. В ряде случаев прибегают к созданию наружного желчного свища. При тотальной атрезии желчных ходов с целью частичного отведения желчи в кишечник производят пересадку грудного лимфатического протока в пищевод и др. При частичной атрезии наружных желчных ходов благоприятных результатов удается достичь путем образования анастомоза с двенадцатиперстной кишкой. При кисте общего желчного протока применяют холедохо-дуоденоанастомоз. При частичной атрезии наружных желчных ходов прогноз благоприятный. При атрезии внепеченоч-

ных ходов и тотальной атрезии желчных ходов результаты операции (пересадка грудного лимфатического протока в пищевод, подшивание двенадцатиперстной кишки к лимфатическим узлам ворот печени, гепатодуоденостомия) находятся в прямой зависимости от формы атрезии и сроков производства операции. Наилучшие результаты удается получить в первые 2 месяца жизни ребенка.

ЗРАЧКОВАЯ ПЕРЕПОНКА наблюдается почти у каждого третьего новорожденного, поэтому ее трудно считать аномалией развития. Зрачковая перепонка является остатками двух эбриональных сосудистых перепонок. Встречается в виде сосудов, направляющихся от малого круга радужной оболочки к передней и задней поверхности хрусталика, в виде тяжей от радужной оболочки к хрусталику или от капсулы его в переднюю камеру, а также в виде аморфных отложений на передней поверхности хрусталика или сетки в области зрачка.

Дифференцировать остатки зрачковой перепонки необходимо от синехий. Расположение нитей, правильная форма и расположение, а также хорошая реакция зрачка на свет отличают ее от синехий. Если зрачковая перепонка имеет вид мембраны или густой сетки, возможно понижение зрения.

Лечение. Оперативное лечение даже в случае понижения зрения не показано из-за опасности повреждения хрусталика.

ЗРИТЕЛЬНОГО НЕРВА АТРОФИЯ ЛЕБЕРА. Впервые описана Leber в 1871 г. Наследуется обычно по рецессивному, сцепленному с полом типу. Среди наследственных атрофий зрительного нерва эта форма является наиболее распространенной. Преимущественно болеют мужчины. Патологоанатомические изменения заключаются в резко выраженной атрофии нервных волокон с распадом мякотных влагалищ, разрастанием глии на всем протяжении зрительного нерва. В сетчатке слой ганглиозных клеток резко атрофичен. Дегенеративные изменения выражены в коленчатых телах, пучке Грациоле. Кора затылочной доли не изменена.

Клиника. Заболевание зрительных нервов развивается в молодом возрасте (13—28 лет) у членов одной семьи. Протекает как ретробульбарный двусторонний неврит. Среди полного здоровья в течение нескольких дней или недель понижается зрение в обоих глазах. Затем падение зрения прекращается, и оно остается на этом уровне, не изменяясь в дальнейшем. Очень редко наблюдается частичное восстановление зрения. Понижение зрения большей частью резкое, но слепота развивается редко. При офтальмоскопии на глазном дне может быть легкая гиперемия дисков зрительного нерва с легкой стушеванностью границ. Поле зрения может быть нормальным или незначительно суженным, отмечаются относительная и абсолютная скотомы на все цвета. Через несколько месяцев развивается простая атрофия зрительного нерва. Бледнеет весь диск, а иногда лишь его височная часть.

Дифференциальный диагноз следует проводить с поражением зрительного нерва при рассеянном склерозе, амавротической идиотии, инфекционных болезнях нервной системы.

Лечение: витаминотерапия, тканевая и сосудорасширяющая терапия, тонизирующие средства, липотропные препараты. Применяется хирургическое лечение, направленное на рассечение спаек, рубцовых мембран и кист в области зрительных нервов.

Прогноз: полная слепота развивается крайне редко. Центральное зрение страдает значительно.

ЗРИТЕЛЬНОГО НЕРВА ДИСКА АПЛАЗИЯ. Полная аплазия зрительного нерва наблюдается очень редко, сравнительно чаще встречается гипоплазия. Эти изменения сочетаются нередко с другими аномалиями развития глаза и головного мозга (микрофтальм, анэнцефалия, циклопия). Наблюдается при трисомии 13—15, 17—18, 21—22.

Обусловливается аплазия преждевременным закрытием зародышевой щели и нарушением процессов врастания аксонов ганглиозных клеток в ножку глазного бокала. Гистологически при полной аплазии в сетчатке отсутствуют ганглиозные клетки и нервные волокна. При полной аплазии диск зрительного нерва и ретинальные сосуды полностью отсутствуют, а область диска эктазирована. При частичной аплазии диск зрительного нерва резко уменьшен в диаметре, белого цвета, границы четкие, ход и разветвление ретинальных сосудов нормальны, но иногда отмечается аномалия их выхода.

Лечение не разработано.

ЗРИТЕЛЬНОГО НЕРВА АТРОФИЯ ВРОЖДЕННАЯ ИЛИ ИНФАНТИЛЬНАЯ. Инфантильную врожденную атрофию зрительных нервов с доминантным типом наследования описали в 1958 г. Manchester и Colhpur. Возможен также аутосомно-доминантный тип наследования. Поражаются одинаково часто оба пола. Рецессивная форма протекает более тяжело, чем доминантная. Гистологически наблюдается деструкция нервных волокон и замещение их глиозной и соединительной тканью.

Клиника. **Рецессивная форма** атрофии зрительного нерва начинается в первые годы, иногда проявляется с самого рождения. Зрение отсутствует либо значительно снижено. **Доминантная форма** проявляется со школьного возраста в виде постепенного понижения зрения. Атрофия зрительных нервов в этом случае не приводит к слепоте, так как периферическое зрение в значительной мере сохраняется. Отмечается наличие сине-желтой дисхроматопсии. Изменения поля зрения заключаются в характерных центральных и парацентральных скотомах. На глазном дне имеется простая атрофия зрительных нервов с преимущественно височным их побледнением. В области макулы иногда наблюдается слегка выраженная пигментация и стушеван макулярный рефлекс.

Лечение: витамины, тканевая, сосудорасширяющая и тонизирующая терапия, глютаминовая кислота, липоцеребрин, препараты йода. Прогноз при рецессивной форме тяжелый, при доминантной — относительно благоприятный.

ЗРИТЕЛЬНЫХ НЕРВОВ АТРОФИЯ СЕМЕЙНО-НАСЛЕДСТВЕННАЯ БЕРА. Описана в 1909 г. Behr как осложненная детская атрофия зрительных нервов. Заболевание передается по аутосомно-рецессивному, реже — аутосомно-доминантному типу. В литературе описано около 40 случаев. Предполагается, что атрофия зрительных нервов связана с воспалительным процессом на почве наследственно обусловленных расстройств обмена веществ.

Клиника. Болезнь обнаруживается случайно, обычно не ранее 3 лет, в связи с плохой ориентацией ребенка в окружающей обстановке и появлением центральных параличей, мозжечковых расстройств и умственной отсталости. При офтальмологическом исследовании обнаруживается снижение центрального и сужение пе-

риферического зрения. Может выявляться центральная скотома. На глазном дне наблюдается побледнение дисков зрительного нерва, больше в височной половине. Иногда бывает нистагм, парез верхней прямой мышцы, катаракта.

Дифференцируют болезнь от леберовской атрофии зрительных нервов и доминантной инфантильной атрофии зрительных нервов. При последних нет неврологического симптомокомплекса.

Лечение: сосудорасширяющие средства, осмотерапия, тканевая терапия, витаминотерапия, антикоагулянты, препараты йода, метионин, липокаин, глютаминовая кислота.

Прогноз: абсолютная слепота развивается редко, но наступает резкое снижение центрального и периферического зрения.

ЗРИТЕЛЬНОГО НЕРВА ДИСКА, ГЛАЗНОГО ДНА ДРУЗЫ. Впервые были описаны гистологом Müller в 1858 г. и А. В. Ивановым в 1868 г. Liebrecht описал их офтальмоскопическую картину в 1868 г. На наследственный характер этого заболевания впервые указал Lauber в 1907 г. Заболевание редкое, частота составляет приблизительно 0,35 на 1000 больных с глазной патологией. Описываются семейные случаи. Предполагается, что тип наследования нерегулярный доминантный. Происхождение друз не выяснено. Считают, что их появление связано с дегенеративным процессом. Гистологически друзы состоят из гиалина.

Клиника. Встречается как самостоятельное заболевание и в сочетании с дегенерацией сетчатки и атрофией зрительного нерва. При офтальмоскопии видны небольшие множественные округлые образования, выступающие над диском зрительного нерва, они могут захватывать большие участки его и продолжаться на сетчатку. При глубоком расположении в тканях диска они создают картину застойного соска. При глубоком расположении друз в области склерохориоидального канала зрительного нерва в результате давления происходит атрофия нервных волокон, что приводит к изменению поля зрения и появлению скотом. Как правило, друзы наблюдаются на обоих глазах. С течением времени количество друз увеличивается.

Дифференцировать друзы диска зрительного нерва необходимо от опухолевидных образований при болезни Бурневилля. Эти опухоли в отличие от друз состоят из элементов нейроглии, нередко в них находятся кистозные пространства, наполненные кровью или плазмой. Также необходимо дифференцировать от застойного соска зрительного нерва и метастатических опухолей. Дифференциальной диагностике помогают различные общие клинические проявления застойного соска, болезни Бурневилля и др.

Лечение не проводится. Прогноз благоприятный.

ЗРИТЕЛЬНОГО НЕРВА ДИСКА И СЕТЧАТКИ МИЕЛИНОВЫЕ ВОЛОКНА. Миелиновые волокна сетчатки встречаются у 0,3% детей, что связано с патологическим распространением миелинизации на нервные волокна диска зрительного нерва и сетчатки. Примерно в 20% случаев эта аномалия двусторонняя. Зрительные функции глаза обычно не страдают, но при большом распространении миелина на глазном дне отмечается понижение зрения и относительная скотома. При офтальмоскопии видны своеобразные, в виде языков пламени, с радиальной исчерченностью беловатые образования, прикрывающие частично ретинальные сосуды.

Лечение не разработано. Прогноз благоприятный.

ЗРИТЕЛЬНОГО НЕРВА ДИСКА ЯМКА. Аномалия встречается у 1 : 11 000 населения. Предполагается, что развитие ямок диска зрительного нерва связано с внедрением складок рудиментарной ткани сетчатки в межвлагалищное пространство зрительного нерва. Отмечаются изменения края диска с образованием кармана, иногда заполненного глиальной тканью. Между макулой и диском в сетчатке уменьшено количество нервных волокон, нейроэпителия и наружного зернистого слоя.

Клиника. В большинстве случаев зрительные функции не страдают. Однако могут быть изменения в границах поля зрения. Офтальмоскопически на диске зрительного нерва, большей частью в его височной половине, недалеко от края, определяется сероватое ограниченное углубление от $^1/_3$ до $^1/_8$ поперечника диска. Иногда на дне ямок, имеющих различную глубину, видны сосуды. Данная аномалия носит стабильный характер. Ямка диска зрительного нерва может сочетаться с дегенерацией макулярной области, колобомой хориоидеи, митральным пороком и т. д.

Лечению не подлежит. Прогноз хороший.

ЗРИТЕЛЬНОГО НЕРВА КОЛОБОМА. Впервые описал De Wecker в 1886 г. Семейный случай частичной колобомы зрительного нерва описал Weyert (1890). Встречается редко. Тип наследования — аутосомно-рецессивный. Возникновение колобом зрительного нерва связано с незакрытием глазной щели и обусловлено наследственным нарушением кровеносной системы, влияющей на морфологию зачатка. Сохранившаяся часть зрительного нерва не изменена. Колобома зрительного нерва может встречаться в сочетании с микрофтальмом, колобомой сетчатки и сосудистой оболочки и др. Гистологически при колобомах зрительного нерва отмечается расширение склерального канала, его смещение, внедрение сетчатки в ствол зрительного нерва, в области диска обнаруживается рудиментарная ткань сетчатки. При колобоме зрительного нерва острота и поле зрения могут быть нормальными или измененными в различной степени.

Клиника. Офтальмоскопически в области диска определяется углубление, овальное или округлое, достигающее глубины до 3 мм, с резко рефлектирующими стенками. Распределение и ход кровеносных сосудов в области колобомы неправильные, иногда они выходят из нижнего края колобомы, иногда по всей окружности края. В области самой колобомы сосудов нет. Изменения не прогрессируют.

Лечение не разработано.

ЗРИТЕЛЬНОГО НЕРВА ПСЕВДОНЕВРИТ — врожденная аномалия диска зрительного нерва. Встречается приблизительно в 0,2% случаев. Описаны семейные случаи. Псевдоневрит у психически больных встречается в 2 раза чаще, чем у здоровых. Предполагается, что псевдоневрит является следствием недостаточного обратного развития диска зрительного нерва в некоторых эмбриональных периодах. При псевдоневрите наблюдается гиперплазия глии и соединительной ткани на диске зрительного нерва.

Клиника. Офтальмологически псевдоневрит напоминает неврит диска зрительного нерва. При этом ткань диска представляется гиперемированной, границы стушеваны, вокруг диска иногда видна радиарная исчерченность. Артерии не изменены, вены могут быть расширенными и извитыми. Нередко как проявление аномалии

развития на диске вместо основных сосудов можно видеть большое количество сосудов ветвящихся, образующих петли. Процесс обычно двусторонний. При псевдоневрите может быть и небольшое выстояние диска зрительного нерва в стекловидное тело. Картина псевдоневрита наблюдается при высокой гиперметропии. При псевдоневрите функции глаза сохранены, офтальмоскопическая картина не меняется.

Дифференциальная диагностика проводится с невритом и застойным соском зрительного нерва первой стадии. Прогноз хороший.

ЗОБА И ГЛУХОТЫ НАСЛЕДСТВЕННЫЙ СИНДРОМ (Пендреда синдром). Описан Pendred в 1896 г. Встречается на Британских островах с частотой 75 : 1 000 000. Наблюдается псевдо-доминантное наследование. В основе заболевания лежит нарушение процессов йодирования тирозина.

Клинически заболевание характеризуется увеличением щитовидной железы, как правило, эутиреоидным. Глухота или тугоухость со снижением восприятия высоких тонов нередко сочетается с расстройствами вестибулярной функции. От 1 до 10% наследственной глухоты связано с синдромом Пендреда. При исследовании крови обнаруживают снижение содержания связанного с белками йода.

Дифференциальный диагноз следует проводить с опухолями щитовидной железы, эндемическим зобом, приобретенной микседемой с расстройствами слуха. В дифференциальной диагностике этого синдрома имеет значение установление быстрого выведения меченого йода из щитовидной железы.

Лечение успешно в случае ранней диагностики заболевания и состоит в назначении гормонов щитовидной железы.

ИЗОВАЛЕРИАНОВАЯ АЦИДЕМИЯ — наследственно обусловленное заболевание, связанное с блоком в обмене изовалериановой кислоты и проявляющееся развитием тяжелой интоксикации. Описано Tanaka и сотр. в 1966 г. Данных о частоте в популяции пока не имеется. Характер энзиматического блока точно не установлен, но доказано, что у больных нарушен процесс превращения изовалерил-СоА в бета-метилкротонил-СоА.

Клиника. Проявляется у детей раннего возраста эпизодами рвоты, развитием метаболического ацидоза, комы, особенно при присоединении интеркуррентных заболеваний или нарушений диеты. Отмечено, что моча и пот больных имеют специфический запах «потных ног». Содержание аминокислот в плазме крови и моче нормально, однако при специальных хроматографических исследованиях обнаруживается высокое содержание изовалериановой кислоты.

Лечение не разработано. Прогноз заболевания не ясен.

ИНТЕРСЕКСУАЛИЗМ ЖЕНСКИЙ ЛОЖНЫЙ. Аномалия характеризуется тем, что развитие генетического и гонадного пола идет по женскому типу, во внутриутробном или в постнатальном периоде имеет место маскулинизация. Это состояние вызвано адреногенетальным синдромом, передающимся по аутосомно-рецессивному типу. Чаще встречается у девочек, у которых диагноз устанавливается сразу после рождения. У больных имеется гиперплазия коры надпочечников, выделяется большое количество андрогенов, в результате чего половые железы остаются в инфантильном состоянии.

Клинической картине преобладают симптомы повышенного выделения андрогенов. Зародышевая вирилизация начинается после 12-й недели внутриутробной жизни и распознается сразу после рождения девочек. Наиболее легкой формой является у них увеличение клитора. В тяжелых случаях — недоразвитие или отсутствие уретро-вагинальной перегородки. Уретра в некоторых случаях проходит через клитор. Половые органы у девочек после рождения начинают развиваться по мужскому типу: клитор достигает 5—7 см в длину, усиленно растут большие половые губы, которые у девочек старшего возраста напоминают мошонку. Матка небольшая; яичники недоразвиты; молочные железы не развиваются. У девочек старше 6 лет становятся заметными изменения кожи. Сальные железы выделяют большое количество секрета. Образуются множественные угри. На определенных участках кожи (околососковые кружки, подмышечные впадины, анально-генитальная область) появляется пигментация серо-коричневого цвета. Волосяной покров на лобке появляется на 2—5-м году жизни. Оволосение распространяется по мужскому типу. Через 2—3 года вырастают волосы в подмышечной области, 8—11 лет — борода, и далее гипертрихоз усиливается. Для адрено-генитального синдрома характерен усиленный рост костей в длину, наиболее интенсивный в 3—8 лет. После 8 лет рост замедляется и не превышает 141—150 см. В результате раннего окостенения эпифизарных зон конечности остаются сравнительно короткими. Сильно развиваются скелетные мышцы, возникает мужское телосложение. Психосексуальная ориентация у девочек и женщин остается женской.

ИНТЕРСЕКСУАЛИЗМ ИСТИННЫЙ. При истинном интерсексуализме в малом тазу может находиться с одной стороны яичник, а с другой — тестикул. Но может быть другой вариант, когда гонада состоит из овариальной и тестикулярной ткани одновременно.

В клинике заболевания могут быть отмечены разнообразные симптомы. Чаще имеется нарушение в строении наружных половых органов, что является основной жалобой родителей. Эти нарушения могут быть в виде „двуполости", гонадоспадии, резкой гипертрофии клитора, в изменении строения больших и малых половых губ, мошонки и т. д. Как первичные половые признаки (яичники, яички), так и вторичные (яйцеводы, матка, влагалище, семенные канальцы), а также и третичные половые признаки (характер телосложения, топография жировой клетчатки, тембр голоса, оволосение лица и головы, развитие молочных желез) могут быть в самых сложных сочетаниях.

Диагноз истинного интерсексуализма сложен. Необходимо прежде всего определить нарушения в строении наружных половых органов, определить психосексуальную ориентацию (если диагноз ставится у детей в возрасте после 2—3 лет), исследовать кариотип и половой хроматин. Необходима гинекография, определение суточной экскреции 17-кето- и 17-оксистероидов, их основных уринарных фракций, суммарного количества эстрогенов и их фракций. Лапаротомия и биопсия гонад позволяют подтвердить диагноз.

Лечение при интерсексуализме сводится прежде всего к определению половой принадлежности, после чего переходят к второму этапу лечения, а именно — коррекции пола нередко с применением хирургических методов лечения, психотерапии, гормональной терапии. Вопрос определения, а вернее выбора пола

при интерсексуализме, очень сложный и не решается только врачом-эндокринологом. Необходима консультация и гинеколога, и уролога, и психоневролога, после чего возможно проведение необходимой хирургической коррекции и применение гормональной терапии с учетом возраста, состояния зон роста, возможностей появления эротизации.

ИНТЕРСЕКСУАЛИЗМ МУЖСКОЙ ЛОЖНЫЙ С ЖЕНСКИМИ ПОЛОВЫМИ ОРГАНАМИ. Хромосомный пол больного — мужской. Наружные половые органы развиты по женскому типу. У детей развиваются молочные железы. Аномалия обычно распознается в период полового созревания: выявляется в связи с отсутствием менструации. Генетический пол мужской, сознание пола — женское.

ИНФАНТИЛИЗМ ПСИХИЧЕСКИЙ. Термин, предложенный в 1864 г. Laseque для обозначения специфического недоразвития психики. В настоящее время психическим инфантилизмом называют сборную группу пограничных расстройств, встречающуюся в относительно самостоятельном виде только в детском и подростковом периоде. Генетическая природа некоторых видов психического инфантилизма безусловна, однако механизмы передачи недостаточно ясны. Синдром психического инфантилизма почти всегда сочетается с физическим инфантилизмом и имеет место у лиц, являющихся родственниками больных олигофренией, психопатией и приобретенным слабоумием. По данным М. И. Буянова, не менее 80% лиц с выраженными формами психического инфантилизма родились от родителей с нервно-психической патологией.

К л и н и ч е с к и больные психическим инфантилизмом занимают промежуточное место между психической нормой, олигофренией и психопатией. В зависимости от этого выделяют гармонический, дисгармонический и органический варианты (Г. Е. Сухарева). Среди госпитализируемых в психиатрические стационары больных синдром психического инфантилизма встречается в чистом виде крайне редко; чаще больные госпитализируются по поводу тех расстройств, которые возникают на фоне психического инфантилизма. Динамика психического инфантилизма в постпубертатном периоде изучена мало.

Большинство больных с гармоническим инфантилизмом в дальнейшем сохраняют эти черты, часть из них оказываются астеническими психопатами; большинство лиц с дисгармоническим инфантилизмом к 30-летнему возрасту являются психопатическими личностями возбудимого и иногда истерического типа. Черты инфантилизма сохраняются у них в той или иной степени на всю жизнь, однако дискуссионным остается вопрос — относить ли пациентов с психическим инфантилизмом к психопатиям или выделять в самостоятельную форму пограничной нервно-психической патологии. Генетика психического инфантилизма в связи с этим определяется теми же закономерностями, которые имеют место при психопатиях.

ИСТЕРИЯ (роль наследственности) — прежнее название группы истерических расстройств, которые в современном понимании подразделяются на истерические психозы, истерический невроз и истерическую психопатию. Возникновение истерических психозов и истерического невроза возможно чаще всего на фоне истерической психопатии или отдельных истерических черт характера. Имеются семейные случаи истерического психоза и истерического невроза,

подчиняющиеся генетическим закономерностям, свойственным истерической психопатии (см.).

ИХТИОЗ ВРОЖДЕННЫЙ (роль наследственности). Формы ихтиоза, проявляющиеся с рождения, в большинстве случаев являются наследственными. Изменения кожи характеризуются гиперемией, шелушением, резко выраженным кератозом, трещинами кожи, мацерацией. В отличие от приобретенных форм часто поражаются большие складки. Заболевание редкое. Описаны семейные случаи. Простой и эпидерматический врожденный ихтиоз наследуется по аутосомно-доминантному типу. По аутосомно-рецессивному типу наследуется «черный» ихтиоз, пластинчатый ихтиоз и гиперкератоз новорожденных злокачественный. Ихтиоз — тяжелое заболевание, протекающее с нарушением всех видов обмена. Резко нарушается кожное дыхание. Быстро развиваются явления общей интоксикации, почечной недостаточности, нарушение щелочно-кислотного равновесия. Большинство аутосомно-рецессивных форм являются летальными.

Лечение. Местное лечение проводится кератолитическими витаминизированными мазями, рыбьим жиром. Внутрь — витамины А, группы В, сердечные средства, вливания глюкозы, плазмы, солевых растворов.

ИХТИОЗА, ОЛИГОФРЕНИИ И СПАСТИКИ НАСЛЕДСТВЕННЫЙ СИНДРОМ (Сьегрена — Ларсона синдром). В 1957 г. Sjögren и Larsson описали сочетание врожденного ихтиоза с олигофренией и спастическими параличами. Заболевание редкое. Наследуется по аутосомно-рецессивному типу. Большинство случаев описано в Северной Швеции, 1,5% населения которой являются гетерозиготными носителями мутантного гена.

Клиническая картина. Ведущим в клинике заболевания является ихтиоз всего тела, за исключением лица, подмышечных впадин, волосистой части головы, ладоней, стоп и промежности. Олигофрения развивается в раннем возрасте. В неврологическом статусе — нарушение походки, высокий мышечный тонус, высокие сухожильные рефлексы, патологические симптомы. Описаны также макулярная дегенерация с резко выраженным снижением зрения, карликовый и гигантский рост больных.

Дифференциальный диагноз у грудных детей следует проводить с ихтиозоформным дерматозом Брока и другими видами ихтиозов.

ИХТИОЗА, ЭПИЛЕПСИИ, ИНФАНТИЛИЗМА ВРОЖДЕННОГО, ИДИОТИИ СИНДРОМ (Руда синдром). Синдром впервые описан Rood в 1938 г. Характеризуется судорогами, идиотией, инфантилизмом и врожденным ихтиозом. Stewart отметил также мышечные атрофии, пигментный ретинит и арахнодактилию. Патологоанатомически: недоразвитие нервных клеток головного мозга, уменьшение их числа, хроматолизис клеток Беца в моторной зоне коры, заметное распространение олигодендроглии во фронтальные области коры, множество двухъядерных нервных клеток обнаружено в черной субстанции, веществе продолговатого мозга. Нерегулярное расположение клеток Пуркинье наблюдалось без уменьшения их числа. Предполагается, что синдром тесно связан с врожденной нейроэктодермальной дисплазией, такой, как туберозный склероз и нейрофиброматоз.

КАРБАМИЛФОСФАТ-СИНТЕТАЗЫ НАСЛЕДСТВЕННАЯ НЕДОСТАТОЧНОСТЬ — заболевание, связанное с нарушением про-

цессов синтеза мочевины в цикле Кребса — Гензелейта. Описано в 1964 г. Freeman и сотр., частота в популяции пока не установлена. Карбамилфосфат-синтетаза является ключевым энзимом, обеспечивающим первый этап синтеза мочевины в присутствии АТФ. При отсутствии этого фермента образование мочевины значительно нарушено, что ведет к развитию гипераммониемии и интоксикации. Недостаточное число наблюдений данной аномалии пока не позволяет определить тип ее наследования.

К л и н и ч е с к и е проявления обнаруживаются в первые недели жизни и характеризуются упорной рвотой, дегидратацией, мышечной гипотонией, угнетением реакций на внешние раздражители вплоть до комы. Состояние улучшается после пероральной или внутривенной регидратации, но ухудшается вновь, если ребенок получает непереносимые количества белка (более 1 г/кг веса). На диете с ограничением белка психофизическое развитие детей происходит вполне удовлетворительно. В периоде интоксикации в крови и ликворе обнаруживается повышение концентрации аммиака, уровень мочевины в крови и моче обычно находится в пределах нормы. Аминокислоты в плазме крови содержатся также в нормальных количествах, кроме глицина, содержание которого может быть повышено.

Д и а г н о з устанавливается на основании клинической картины, определения аммиака в крови. Недостаточность карбамилфосфат-синтетазы определяется при биохимическом или гистохимическом исследовании пунктата печени. Выраженная гипераммониемия выявляется после нагрузки хлоридом аммония.

Л е ч е н и е заключается в ограничении белка в диете (не более 1 г/кг), в проведении регидратационной терапии в периоде криза. Прогноз остается не изученным.

КАРТАГЕНЕРА СИНДРОМ (дизонтогенетические бронхоэктазии, декстрокардия, бронхоэктатическая болезнь, синуиты). Полное описание принадлежит Kartagener (1933), хотя отдельные наблюдения были известны и ранее. В 1968 г. в литературе было описано около 350 случаев синдрома Картагенера. У девочек этот синдром встречается чаще, чем у мальчиков.

К л и н и ч е с к и характеризуется полным или частичным обратным расположением внутренностей, чаще всего сердца, хроническим деформирующим бронхитом и бронхоэктазами, а также синуитами. Вне обострения отмечаются сухой кашель, потливость, быстрая утомляемость, инфантилизм, дыхательная асимметрия грудной клетки. Периоды обострений возникают после простудных заболеваний или без видимых причин. Характерно резкое ухудшение состояния, лихорадка ремиттирующего характера, интоксикация даже в период ремиссий (анемия, лейкоцитоз, ускоренная РОЭ, белок, гиалиновые цилиндры эритроцитов в моче, изменение количества белка в крови). Мокрота вязкая, желтовато-зеленая, без запаха. Жалобы на постоянный кашель, гнойную мокроту, в периоде обострения — гнилостную, ночные поты, плохой сон. У всех больных значительно снижена сопротивляемость по отношению к инфекции. На рентгенограмме — кистообразные просветления бронхов, особенно в нижних долях, затемнение придаточных пазух носа.

Д и ф ф е р е н ц и а л ь н ы й д и а г н о з проводят с бронхоэктатической болезнью, пороками развития органов дыхания.

Лечение в основном симптоматическое и направлено против вторичной инфекции (гамма-глобулин, антибиотики). Прогноз неблагоприятный.

КЕРАТОДЕРМИИ ВРОЖДЕННЫЕ (Дега синдром). Заболевание описано Degas в 1956 г. Врожденная кератодермия характеризуется появлением локальных округлых эритематозных бляшек, иногда довольно больших размеров. В центре элементов отмечается десквамация по крупнопластинчатому типу, скопление больших чешуек напоминает кокарду. В течение $2^1/_2$—3 месяцев процесс разрешается. Часты рецидивы заболевания.

Лечение см. Кератозы.

КЕРАТОЗ НАСЛЕДСТВЕННЫЙ ЛАДОННО-ПОДОШВЕННЫЙ. Кератоз представляет собой аномалию ороговения, выражающуюся усиленной пролиферацией рогового слоя кожи. Кератотические участки располагаются симметрично на ладонях и подошвах, желтоватого или коричневого цвета, поверхность их гладкая или покрыта трещинами. В окружности пораженного участка имеются синебагровая или эритематозная кайма. Гистологически обнаруживается значительное утолщение рогового прозрачного и зернистого слоев. Шиповидный слой состоит из 20—30 рядов клеток. Потовые железы иногда атрофированы. Ладонно-подошвенный кератоз является наследственным заболеванием, родители больного иногда кровные родственники. Ороговение ладоней и стоп, описанное Unna Thost, представляет собой семейный дерматоз, наследуемый по доминантному типу.

Клиника. Заболевание начинается на первом году жизни. Характеризуется плотно прилегающими к коже ладоней и стоп роговыми наслоениями желтоватого цвета, отделенными от здоровой кожи красноватой каймой. Пораженные участки кожи утолщены, покрыты трещинами. Иногда процесс переходит на тыл кистей, стоп и даже на поверхности предплечий и голеней. У части больных отмечается гиперкератоз слизистой оболочки языка и десен. Ногти нередко деформированы, искривлены, утолщены. Потоотделение сохранено и даже несколько повышено. Ладонно-подошвенный кератоз, сочетающийся с ранним выпадением зубов, описан Papillon Lefevre. В 1903 г. Mantoux описал своеобразную наследственную кератодермию, отличительной чертой которой являлось наличие плотных участков ороговения с вдавлением в центре. После отпадения ороговевших образований остаются углубления с плотными ороговевшими стенками. Сочетание ладонно-подошвенного кератоза с гипергидрозом, онихогрифозом и поздним онихолизисом описано Fischer в 1921 г. Заболевание наследуется доминантно. Клиническая картина может часто сочетаться с ранним выпадением волос, ресниц и бровей, дисфункцией щитовидной железы. Siemens в 1922 г. описал форму наследственного ладонно-подошвенного кератоза, сочетающегося с очаговой алопецией. Характерно ороговение ладоней и стоп в форме островков, от которых лучами расходятся полосовидные образования типа омозолелостей. Синдром нередко сочетается с патологией глаз и включает заворот век, изменения роговицы, светобоязнь, слезотечение. Описаны семейные случаи заболевания, мужчины болеют чаще женщин. В 1929 г. Vohwinkel описал доминантно наследуемую форму ладонно-подошвенного гиперкератоза, который неуклонно прогрессирует, ведет к развитию легких контрактур и «шнуровых» борозд на пальцах, приводящих к их ампутации.

Разновидность наследственных кератозов ладоней и стоп, известная в литературе как болезнь острова Меледы, впервые описана в 1826 г. Stulli. Характеризуется восковидными, желтоватого цвета гиперкератотическими утолщениями. Верхние слои эпидермиса, влажные, жирные, выделяют неприятный запах, покрыты черными точками соответственно выводным протокам потовых желез. Заболевание наследуется аутосомно-рецессивно. Родители больных часто кровные родственники. Форма ладонно-подошвенного гиперкератоза без гипергидроза в сочетании с множественными миомами, поражениями подкожно-жировой ткани и складчатым языком, олигофренией описана Hanhart в 1947 г. Описано и доминантное, и рецессивное наследование. Greiter в 1952 г. описал доминантно-наследуемую форму кератоза тыла кистей и стоп, ладоней и подошв в сочетании с лейкокератозом губ, пойкилодермией лица и конечностей.

Дифференциальный диагноз наследственных ладонно-подошвенных кератозов следует проводить с группой профессиональных, инфекционных, климактерических ладонно-подошвенных кератозов.

Лечение комплексное, проводится курсами, назначают большие дозы витамина А — 200 000 ЕД ежедневно в течение 2 недель, витамин С. Местно рекомендуются теплые ванны с добавлением зеленого мыла, 10% салициловая мазь, пластырь из аптечного донника. Первые курсы терапии должны быть направлены на устранение роговых наслоений — кератолитические мази. Затем могут быть рекомендованы редуцирующие мази (5% пирогалловая мазь). В тяжелых случаях может быть рекомендована рентгенотерапия.

КЕРАТОЗ РАССЕЯННЫЙ ЯДАССОНА — ЛЕВАНДОВСКОГО. Заболевание описано Jadasson и Lewandowsky в 1906 г. В патогенезе заболевания ведущая роль принадлежит расстройствам витаминного обмена. Заболевание часто наследуется доминантно.

Клинически проявляется развитием кератодермии кистей и стоп и онихогрифозоподобной аномалией ногтей. Наряду с этим у больных отмечаются лейкоплакия слизистых оболочек, гипергидроз и дисгидроз, дистрофия волос, преждевременное развитие зубов и их быстрое выпадение, усиленный рост трубчатых костей в длину. Интеллект снижен.

В круг заболеваний для дифференциальной диагностики рассеянного кератоза Ядассона — Левандовского следует отнести псориаз, мышьяковый кератоз, некоторые формы ихтиоза, роговую экзему, паракератоз Мибелли и другие кожные синдромы со снижением интеллекта.

Лечение. Терапевтические мероприятия сводятся к длительному назначению витаминов А, B_{12} в больших дозах, а также лучей Букки, теплых мыльных ванн, отшелушивающих мазей (5—10% салициловая кислота), салициловых пластырей, ожиряющих кремов.

КЕРАТОЗ ФОЛЛИКУЛЯРНЫЙ СЕРПИГИНИРУЮЩИЙ ЛЮТЦА. Заболевание описано в 1957 г. Lütz. Относится к группе врожденных гиперкератотических невусов. Наследуется по аутосомно-рецессивному типу. Характеризуется развитием фолликулярных бородавчатых узелков, окрашенных в темный цвет и склонных к медленному росту. Элементы располагаются кольцевидно, отмечается склонность к серпигинизации.

Клинически напоминает фолликулярный и парафолликулярный проникающий гиперкератоз Кирле и внутрисосочковую бородавчатую проникающую эластому Мишора. Гистологически отмечается акантокератотическая гиперплазия, закупорка фолликулов, дегенерация коллагена и гиперплазия эластических волокон.

Дифференциальный диагноз проводят с другими видами кератозов.

Лечение см. Кератозы.

КЕТОАЦИДУРИЯ С УМСТВЕННОЙ ОТСТАЛОСТЬЮ (синдром Ричарда—Рэндла). Описана семья, в которой 5 из 13 детей от кровного брака страдали умственной отсталостью, глухотой, недоразвитием вторичных половых признаков, атаксией и атрофией мускулатуры. В моче обнаруживалось значительное количество кетокислот. Заболевание неуклонно прогрессирует в детстве, но затем останавливается в своем развитии. Патогенез заболевания не ясен.

Лечение не разработано.

КЛАЙНФЕЛЬТЕРА СИНДРОМ. Описан в 1942 г. Kleinfelter, Reifenstein и Albright как первичный пубертатный гипогонадизм. В классическом варианте он включает пять основных симптомов: 1) отсутствие сперматогенеза, 2) нормальное развитие вторичных половых признаков, 3) истинную гинекомастию, 4) повышенное выделение фолликулостимулирующего гормона с мочой, 5) женский генетический пол — наличие полового хроматина в соматических клетках (изредка бывает и мужской генетический пол). При синдроме Клайнфельтера нередко отмечается евнухоидное телосложение, узкая грудная клетка, скудная растительность на лице, отсутствие оволосения на грудной клетке, гинекомастия, евнухоидное ожирение, нижние конечности непропорционально длинные. Встречается с частотой 1 : 300—1 : 400 у новорожденных. Среди умственно дефективных детей — 1 : 100, а среди мужчин со стерильностью — 3 : 100. Выделяют два варианта синдрома Клайнфельтера: эндоморфный и экзоморфный. При эндоморфном варианте имеется внешне нормальное развитие половых органов и вторичных половых признаков, гинекомастия и некоторое отставание в росте. При экзоморфном типе отмечается недоразвитие половых органов, высокий рост, евнухоидные пропорции тела. При первом и при втором типе отмечается азоспермия или значительная олигоспермия. Половой член малых размеров, дряблый, яички небольшие, плотные, безболезненные. Выделяется также вариант синдрома Клайнфельтера без гинекомастии (Nelson, Heller, 1945). При биопсии яичка отмечают три основных патогистологических признака: 1) хорошо развитые, зрелые, иногда гиперплазированные интерстициальные клетки Лейдига, 2) аплазия канальцевого (герминального) эпителия с постоянным наличием клеток Сертоли (иногда они незрелые), 3) небольшое утолщение и гиалинизация собственной оболочки и основной мембраны канальцев. В некоторых случаях клетки Лейдига имели морфологические признаки пониженной андрогенной активности. У таких больных слабо развита мускулатура, скудное оволосение. При варианте, описанном Heller и Nelson (1945), склероз канальцев слабо выражен: имелись отдельные клетки терминального эпителия, стенки канальцев покрыты клетками Сертоли.

Половой хроматин обычно положительный (женский). Уровень фолликулостимулирующего гормона повышен. При синдроме

Клайнфельтера половой хроматин отрицательный (мужской), при ложном синдроме Клайнфельтера гипогонадизм развивается в результате перенесенного в детстве орхита (Toter).

При синдроме Клайнфельтера выявлена аномалия хромосомного аппарата: общее количество хромосом равно 47, дополнительной хромосомой является X. Хромосомный набор, таким образом, имеет формулу 47 XXY. В настоящее время описан ряд хромосомных вариантов синдрома Клайнфельтера: XXXY, XXXXY, XXYY, анеуплоидизм и различные виды мозаицизма, например XY/XXY.

Эти варианты, объединенные под общим названием синдрома Клайнфельтера, имеют и отдельные фенотипические отклонения, по-видимому, связанные с наличием добавочных X-хромосом.

Лечение направлено на обеспечение нормализации физического развития с появлением мужских вторичных половых признаков, обеспечения в дальнейшем возможности половой жизни. Лечение целесообразно начинать не позднее 10—11 лет. Необходима заместительная терапия для развития мужских половых признаков. Назначается метилтестостерон вначале по 5 мг в день, затем по 10—25 мг в день. Рекомендуются витамин E по 100 мг — 200 мг в день, андрогены пролонгированного действия. В возрасте 14—15 лет Toter рекомендует большие дозы тестостерона (до 500—1000 мг в день); проводить такое лечение следует до 20-летнего возраста.

КЛЕНОВОГО СИРОПА ЗАПАХ МОЧИ (Менкеса болезнь) — заболевание аминокислотного обмена, характеризующееся прогрессирующим поражением центральной нервной системы и специфическим запахом мочи. Описано в 1954 г. Menkes и сотр. Частота в популяции, по различным данным, 1 : 100 000 или 3 : 100 000. Наследуется по аутосомно-рецессивному типу. Развитие заболевания связано с наличием энзиматического блока в процессах декарбоксилирования аминокислот с разветвленной цепью — лейцина, изолейцина и валина. При этом данные аминокислоты подвергаются дезаминированию, превращаясь в альфа-кетокислоты (кетоизокапроновую, кетоизовалериановую), что при определенных концентрациях этих кислот ведет к нарушению других обменных процессов (гипогликемия, нарушения синтеза цереброзидов и т. д.).

Клиника. Первые клинические признаки обычно появляются на 3—5-й день жизни. У ребенка возникают рвота, беспокойство, гипертония мышц, вытягивание и скрещивание нижних конечностей, опистотонус, общие судороги, расстройства дыхания и цианоз. Обращает на себя внимание запах мочи (кленового сиропа или отвара овощей). В дальнейшем клиническая картина варьирует по тяжести, наблюдается задержка психического развития, нередко в сочетании с тяжелой неврологической симптоматикой: судорогами, опистотонусом, атаксией.

Диагноз основывается на общеклинических данных, обнаружении специфического запаха мочи, положительной пробе с 2,4-динитрофенилгидразином. Проба Феллинга при этом заболевании может быть положительной. В сыворотке крови и моче в большом количестве обнаруживаются три перечисленные выше аминокислоты и их производные (3-кетокислоты и 3-альфа-оксикислоты). Они придают моче особый запах, от которого произошло название болезни. Иногда в большом количестве выделяется индолмолочная

кислота. Дифференциальный диагноз проводят с фенилкетонурией и другими наследственными аномалиями обмена аминокислот, а также с последствиями родовой травмы.

Л е ч е н и е. Предприняты успешные попытки лечения белковыми гидролизатами, лишенными лейцина, изолейцина, валина. Прогноз при отсутствии диетотерапии неблагоприятный. Заболевание отличается тяжелым течением. Кончается смертью в раннем возрасте.

КЛИППЕЛЯ — ФЕЙЛЯ СИНДРОМ. Описан в 1912 г. Klippel и Feil. Заболевание наследуется чаще по доминантному типу. Эта деформация связана с аномалией развития шейных и верхнегрудных позвонков, которые представлены малодифференцированной костной массой. Различают два типа деформации. При первом типе I позвонок слит с остальной массой шейных позвонков. Общее количество шейных позвонков в данном случае не превышает 4. При втором типе I позвонок синостозирован с затылочной костью, а оставшиеся шейные позвонки образуют одну общую массу, причем высота позвонков снижена. Дети с синдромом Клиппеля — Фейля, как правило, отстают в физическом и умственном развитии от сверстников.

К л и н и ч е с к и эта деформация проявляется характерной триадой симптомов: укорочение шеи, низкая граница роста волос, ограничение движения головы. Укорочение шеи придает больным особый вид: «человек без шеи», «человек-лягушка». В тяжелых случаях подбородок упирается в грудину, а мочки ушей касаются плеч. Ограничение движений головы объясняется в первую очередь недоразвитием шейных позвонков. Отмечаются неврологические расстройства, которые возникают вследствие недоразвития шейного отдела спинного мозга и проявляются парезами, параличами, изменением чувствительности верхних конечностей. С ростом ребенка присоединяются вторичные деформации скелета, снижается вентиляция легких, затрудняется глотание. Возможно сочетание этого синдрома с расщеплением твердого неба, незаращением овального отверстия, межжелудочковой перегородки, добавочными долями легкого.

Л е ч е н и е консервативное: лечебная физкультура, применение воротника Шанца. Прогноз серьезный.

КОЖИ И СЛИЗИСТЫХ ОБОЛОЧЕК ГИАЛИНОЗ УРБАХА — ВИТА. Заболевание описано Urbach и Wieth в 1929 г. Начинается в детском или молодом возрасте как семейный дерматоз и является результатом нарушения обмена липопротеидов с повышением содержания липоидов в крови или при нормальном их уровне. Гистологическая картина характеризуется утолщением дермы, отложением в ней гиалиноподобного вещества, окрашивающегося гематоксилин-эозином в бледно-розовый (цвет гиалома). Гиалиноподобное вещество окружает кровеносные сосуды в виде муфты. В нижних слоях собственно кожи изменения меньше. При окраске на липоиды (шарлахротом и др.) обнаруживаются большие количества липоидного вещества, окрашивающегося в ржаво-коричневатый цвет, в виде мелких капель, расположенных вне клеток. При поляроскопическом исследовании установлено, что это вещество не двоякопреломляющееся (моноаминофосфатиды).

К л и н и ч е с к и при этом заболевании отмечаются узелковые высыпания желтоватого цвета, густо расположенные на коже лба, лица и на слизистых оболочках полости рта, гортани и глотки,

язык утолщается. Поражение глотки ведет к охриплости. В редких случаях узелковые высыпания и небольшие атрофические изменения могут занимать обширные кожные участки. При разрешении узелков на коже остаются мелкие, точечные, атрофические, втянутые рубчики.

Диагноз при наличии обширных поражений кожи и слизистых оболочек не представляет затруднений. Дифференциальный диагноз проводят с коллоид-милиумом, эластической псевдоксантомой, пойкилодермией, порфирией, амилоидозом кожи, пресенильным эластом и другими дистрофическими процессами.

Лечение: курсы витаминотерапии B_2, B_6, B_{15}, кератопластические мази, кремы.

КОКЕЙНА СИНДРОМ — нанизм в сочетании с микроцефалией и кахексией. Заболевание с аутосомно-рецессивным типом наследования, проявляющееся задержкой психического развития, снижением слуха и зрения, неустойчивой походкой. Впервые описано в 1936 г. Cockayne. Патогенез заболевания не известен; предполагается, что в его основе лежат наследственные нарушения обмена. У больных обнаруживаются непропорционально короткое туловище, тонкие черты лица, маленький череп, ограниченная подвижность в суставах, повышенная светочувствительность и старческая дряблость кожи, раннее поседение волос. Характерно также незначительное развитие мускулатуры, отсутствие и слабая выраженность подкожножирового слоя. Могут наблюдаться склеродерматозные или атрофические изменения кожи. Иногда наблюдается гепатоспленомегалия. При специальном исследовании выявляются дегенерация сетчатой оболочки глаз, атрофия зрительных нервов, катаракта, могут обнаруживаться кальцификаты в мозге, остеопороз.

Лечение не разработано. Прогноз не изучен.

КОЛЕННОЙ ЯМКИ КОЖНЫЙ КРЫЛОВИДНЫЙ СИНДРОМ. Заболевание описано Languepin в 1961—1962 гг. Известно как аутосомно-рецессивное, так и доминантное наследование. Основными клиническими чертами заболевания являются крыловидная кожа в области коленной ямки и промежности, нарушения походки, вторичная деформация стоп. Кожные аномалии могут сочетаться с расщеплением верхней губы и твердого неба, синдактилией, расщеплением мошонки, гипоплазией или аплазией наружных половых органов. На коже могут обнаруживаться невусы и пигментные пятна цвета кофе с молоком.

Дифференциальный диагноз следует проводить с хромосомными аберрациями.

Лечение. Показано хирургическое лечение кожных дефектов, пластика твердого неба.

КОЛЛАГЕНОВЫЕ ЗАБОЛЕВАНИЯ, ГЕНЕТИЧЕСКИЕ АСПЕКТЫ. В эту группу включены системная красная волчанка, инфекционный неспецифический полиартрит, дерматомиозит, склеродермия и узелковый периартериит. Эти заболевания были объединены в одну группу Klemperer, Pollack, Bachr (1942) на основании общих морфологических изменений основного вещества соединительной ткани. Достоверных данных о распространении коллагенозов нет. По данным ряда авторов, в США на 1966 г. имелось около 700 000 больных системной красной волчанкой с ежегодной заболеваемостью до 5000; 2,7% населения США страдают инфекционным неспецифическим полиартритом. В Испании на 1000 аутопсий было выявлено 22 случая коллагеновых заболеваний:

инфектартриты — 10 случаев, системная красная волчанка — 8 случаев и дерматомиозит и узелковый периартериит — по 1—2 случая. В настоящее время коллагеновые заболевания характеризуются преимущественно аутоиммунным механизмом повреждения соединительной ткани различных органов и систем, что обусловливает различный характер клинических проявлений, особенности течения заболевания и в конечном итоге его нозологическую форму. С этих позиций наиболее ярко выраженный представитель группы коллагеновых заболеваний — системная красная волчанка — может рассматриваться как аутоиммунный процесс, при котором генетические нарушения обусловливают активацию большого количества «запретных» клонов с выбросом в кровяное русло множества аутоантител. Болеют чаще женщины, лишь при узелковом периартериите в $1^1/_2$—2 раза чаще заболевают мужчины. Отмечается увеличение случаев коллагенозов за последние 20—30 лет, что связано с широким введением вакцинаций, широким применением антибиотиков и т. д.

Из общих клинических проявлений заболеваний можно отметить: длительное прогрессирующее течение с рецидивами; стойкую неправильного типа лихорадку; развитие заболевания после ряда неспецифических «разрешающих» факторов (инсоляция, психическая травма и др.); выраженные нейротрофические нарушения; системность поражения; терапевтический эффект от кортикостероидов и цитостатиков. Описываются наследственно-семейные формы коллагеновых заболеваний. У кровных родственников и близнецов отмечается конкордантность течения заболевания и его клинических проявлений. Исследование хромосомного набора не выявило отклонений от нормы ни в структуре, ни в количестве хромосом. Предполагается, что при коллагенозах речь может идти о генетических нарушениях в иммунной системе, которая начинает неадекватно реагировать на собственные антигены, а также на разнообразные агенты бактериального и неспецифического характера.

Лечение. В настоящее время широко применяются кортикостероиды (преднизолон, преднизон и др.) и цитостатики (имуран, 6-меркаптопурин). Профилактика: наблюдение за членами семей, в которых имеются больные коллагеновыми заболеваниями. Необходимо избегать бесконтрольного применения антибиотиков, строго следить за показаниями к проведению профилактических прививок у детей и т. д.

КОНЕЧНОСТЕЙ ПОРОК РАЗВИТИЯ НАСЛЕДСТВЕННЫЙ (Нейвергелта синдром). Описан Nievergelt в 1944 г. Наследуется по аутосомно-доминантному типу с высокой пенетрантностью мутантного гена. Часто кровное родство родителей. Характеризуется дисплазией локтевого сустава, луче-локтевым синостозом, вывихом и подвывихом лучевой и локтевой кости, дисплазией костей голени с относительным удлинением малоберцовой кости, искривлением стопы, деформацией больших пальцев стопы.

Лечение — хирургическая коррекция.

КОСОГЛАЗИЕ СОДРУЖЕСТВЕННОЕ. Встречается в 1,5—2,5% случаев. О наследственном характере косоглазия известно с времен Гиппократа. По данным разных авторов, у 22—51% больных, страдающих содружественным косоглазием, заболевание носит наследственно-семейный характер. Тип наследования косоглазия — доминантный и рецессивный. Существуют два гена, способствующих развитию косоглазия. Один вызывает дефект эктодермы — поражение

нервной ткани, другой — дефект мезодермы — поражение связок, мышц, предфасциальных укреплений. Переданная по наследству «ранимость» аппарата бинокулярного зрения, еще столь несовершенная в своем анатомическом и функциональном развитии к моменту рождения, легко проявляется под влиянием как внешних, так и внутренних факторов. В качестве причинных факторов косоглазия выступают выпадение или ослабление зрительной рецепции, значительная разница в величине и четкости ретинальных изображений обоих глаз, усиленная аккомодация и конвергенция при гиперметропии, поражение глазодвигательного аппарата, врожденная сенсорная бинокулярная диссоциация.

Преобладающее значение в развитии содружественного косоглазия имеют аномалии рефракции. При сходящемся косоглазии гиперметропическая рефракция встречается в 95,7%, а при расходящемся — миопическая — в 70% случаев. При недостаточной фузионной способности глаз может отклоняться в результате усиленной или ослабленной аккомодации и связанной с нею конвергенции. Поэтому при гиперметропии чаще возникает сходящееся, а при миопии — расходящееся косоглазие. Косоглазие бывает постоянное или периодическое, монолатеральное, когда косит один глаз, или попеременное, альтернирующее; сходящееся конвергирующее, или расходящееся, дивергирующее; суправергирующее, когда одна зрительная ось отклонена кверху, и инфравергирующее, когда одна зрительная ось отклонена книзу. Косоглазие бывает аккомодационным, т. е. исправляется под влиянием медикаментозного паралича аккомодации, назначения соответствующей коррекции очками; неаккомодационным, когда угол отклонения остается постоянным после атропинизации и назначения оптической коррекции; частично аккомодационным, если угол косоглазия уменьшается, но не исчезает. Кроме того, содружественное косоглазие бывает с амблиопией (понижение зрения) и без нее, с нормальной или аномальной корреспонденцией сетчаток.

К л и н и к а. Сходящееся косоглазие развивается в раннем детстве. Почти у 90% детей косоглазие развивается до 7 лет, а к первому году жизни встречается у 10—30% детей. При осмотре у таких детей отмечается отклонение одного глаза при фиксации предмета другим глазом. Оба глаза, косящий и фиксирующий, совершают движения в одинаковом объеме. Бинокулярное зрение отсутствует. Двоения не бывает. У 60—65% косящих детей острота зрения постоянно косящего глаза более или менее снижена, т. е. имеется различной степени амблиопия. С ростом ребенка закрепляются аномальные бинокулярные связи. Самопроизвольное исправление косоглазия наблюдается очень редко. Расходящееся косоглазие появляется в более старшем возрасте.

Д и ф ф е р е н ц и а л ь н ы й   д и а г н о з проводят с паралитическим косоглазием. При последнем наблюдается глазной тортиколлис, двоение, головокружение, отсутствие равенства первичного и вторичного угла девиации, ограничение подвижности глаза в сторону пораженной мышцы.

Л е ч е н и е содружественного косоглазия должно быть направлено не только на устранение косметического дефекта, но и главным образом на восстановление бинокулярного зрения, а затем и стереоскопического. Содружественное косоглазие необходимо начинать лечить как можно раньше. Назначают очки, корригирующие аметропию. При наличии амблиопии проводят прямую или иногда

обратную окклюзию глаза, локальный засвет по методу Кюпперса и др. (плеоптика). Аномальные бинокулярные связи ликвидируются с помощью синоптипных аппаратов (ортоптика). При отсутствии эффекта от плеопто-ортоптического лечения показана операция: теномиопластика, рецессия, частичная миотомия, удлинение, теноррафия, прорафия и др. В послеоперационном периоде необходимы вновь ортоптические мероприятия, в том числе на хейроскопе, зеркальном стереоскопе, разделителе полей зрения и др. Функциональный прогноз в случае аккомодационного косоглазия хороший. При других формах косоглазия бинокулярное зрение восстанавливается примерно в 40% случаев.

«КРИКА КОШКИ» СИНДРОМ (Лежьена синдром). Описан Lejeune в 1966 г. Хромосомная аномалия, характеризующаяся частичной делецией короткого плеча хромосомы 4 или 5. Чаще болеют девочки. Характерный крик детей — «кошачье мяуканье» — происходит вследствие аномалий развития гортани и нижней челюсти. Дети родятся в срок, плохо прибавляют в весе, гипотрофичны. Типичны микроцефалия, гипертелоризм, эпикант, микрогнатия, короткая шея, четырехпалость, мышечная гипотония в сочетании с сохранными сухожильными рефлексами. Синдром сопровождается пороками развития желудочно-кишечного тракта и сердечно-сосудистой системы.

Дифференциальный диагноз следует проводить с другими аномалиями.

Лечение симптоматическое: применяются сердечные препараты, витаминотерапия, переливание крови и плазмы.

КРИПТОФТАЛЬМ. СКРЫТЫЙ ГЛАЗ. Впервые описан Lebender и Manz в 1872 г. Криптофтальм является редким пороком развития. Описано около 50 случаев этой аномалии. Тип наследования — аутосомно-рецессивный. Патогенез криптофтальма не ясен. Характеризуется тем, что кожа лба, не прерываясь, переходит над полостью глазницы и ее содержимым в кожу щек. В типичных случаях отмечается полное, чаще двустороннее, отсутствие глазной щели и структурных элементов век, за исключением расположенной под кожей круговой мышцы и леватора, которые развиваются позже, чем другие составные части век. Глазное яблоко обычно не развито, как правило, сохраняется способность воспринимать свет, иногда видны спонтанные движения глазного яблока. В ряде случаев следов глазного яблока обнаружить не удается, тогда говорят о криптофтальме с анофтальмом. В настоящее время установлено, что роговица при криптофтальме отсутствует, будучи заменена склероподобной фиброзной тканью, непосредственно переходящей в покрывающую глаз кожу. Криптофтальм может быть частичным, при этом наблюдаются различные степени перехода от полной аблефарии к микроблефарии.

Лечение не разработано.

КРИВОШЕЯ МЫШЕЧНАЯ ВРОЖДЕННАЯ. Врожденное заболевание, известное с древности. Деформация встречается в 0,5—2% случаев по отношению к новорожденным. Сущность его составляет врожденная гипоплазия грудино-ключично-сосковой мышцы, разрывающейся при тяжелых родах. С возрастом в области разрыва мышечных волокон образуется рубцовая ткань, отстающая в росте от мышцы на здоровой стороне. Описанные изменения в разном возрасте ребенка клинически проявляются различно. У новорожденных в области грудино-ключично-сосковой мышцы опре-

деляется опухолевидное образование, расположенное в средней или нижней трети ее. Образование округлой формы с четкими границами. Пальпация его может вызывать болевую реакцию ребенка и ограничивать поворот головы в больную сторону. Местных и общих воспалительных явлений при данном заболевании не отмечается. С ростом ребенка поврежденная мышца постепенно придает голове наклонное положение: наклон в больную сторону и поворот в здоровую. При этом мышца четко контурируется под кожей. Вынужденное положение головы приводит к вторичным деформациям скелета. Развивается асимметрия черепа. На больной стороне атрофируется лицевой скелет. Компенсаторно развивается S-образный сколиоз шейного и грудного отдела позвоночника.

Дифференциальный диагноз представляет определенные трудности. Для исключения костной формы кривошеи (см. Клиппеля — Фейля синдром) необходимо рентгенологическое исследование шейного и верхнегрудного отдела позвоночника. Родовая внутричерепная травма со спастическими параличами присуща спастической кривошее. Начало заболевания у детей старшего возраста позволяет исключить вторичные формы кривошеи, появляющиеся при воспалительных заболеваниях в области шеи, таких, как неспецифические миозиты, туберкулезное поражение шейного отдела позвоночника, ревматизм. Необходим в ряде случаев осмотр окулиста для исключения астигматизма, который может вызвать компенсаторную кривошею.

Лечение детей первого года жизни консервативное и должно начинаться сразу по установлении диагноза. Оно включает массаж мышц шеи и лица, лечебную физкультуру и физиотерапию (УВЧ, электрофорез с йодистым калием, парафиновые аппликации). Важное значение имеет лечение положением. Этому также способствуют ватно-марлевые повязки — по типу «воротника», мешочки с песком, подкладываемые с больной стороны. При безуспешности консервативной терапии, а также при позднем обращении рекомендуется оперативное лечение. Оптимальный срок операции — 2—3 года. Наиболее распространенными методами операции являются операция Микулича и Гагена — Торна. В послеоперационном периоде голова фиксируется в положении гиперкоррекции, т. е. наклонена в здоровую сторону и повернута в больную. Эта фиксация вместе с массажем и лечебной физкультурой продолжается до полной перестройки тканей в области операции. Прогноз при успешном лечении благоприятный.

КРИПТОРХИЗМ (от criptos — скрытый и orchis — яичко) — двустороннее или одностороннее отсутствие яичек в мошонке. Частота распространения крипторхизма колеблется в пределах 0,18—0,3%, однако у детей крипторхизм встречается чаще: у новорожденных — в 30%, причем у недоношенных в 7 раз чаще, чем у доношенных (Meyer), а в возрасте до 14 лет — в 3% случаев. Крипторхизм может наблюдаться у нескольких членов одной и той же семьи, что позволяет предположить наследственное предрасположение. В зависимости от места задержки яичка на пути опускания различают внутрибрюшинный и паховой крипторхизм. Следует также различать ложный крипторхизм (псевдокрипторхизм) — неустойчивое положение яичка, на которое можно воздействовать изменением положения тела или температурой. Ложный крипторхизм может быть связан с повышенным кремасторным рефлексом. Крипторхизм следует отличать от монорхизма и анорхизма — истинного от-

сутствия одного или двух яичек, более редкой формы заболевания. Одно яичко находится в стороне от обычно совершаемого им пути (под кожей в паховой области, у основания полового члена, в промежности). Аномалия характеризуется другими особенностями и называется эктопией. В патогенезе крипторхизма придается значение механическим и гормональным факторам. Опускание яичка зависит от правильной закладки путей опускания, наличия материнского гонадотропина и нормальной ткани яичка. В экспериментах на неполовозрелых обезьянах было установлено, что введение гонадотропного гормона передней доли гипофиза быстро приводит к опусканию яичек в мошонку. В крови женщины с 7-й недели до IX месяца беременности, именно в тот период, когда происходит опускание яичка плода, содержится большое количество гонадотропных гормонов. Крипторхизм нередко является причиной бесплодия. Сперматогенная функция неопустившихся, дегенеративно измененных яичек, безусловно, нарушена, но в потенциальном смысле она сохраняется сравнительно продолжительное время. После оперативного опускания яичка сперматогенная функция не всегда восстанавливается, остаются олиго- и азооспермия.

Клиника крипторхизма довольно ясно выражена. Лишенная яичка мошонка имеет уменьшенные размеры, депигментирована, прижата к промежности. Отсутствующее в мошонке яичко может быть найдено у наружного отверстия пахового канала или в другом его участке.

Лечение. Для лечения крипторхизма предложены оперативные и консервативные методы. Оперативное лечение заключается в выделении и мобилизации яичка с сосудами и семенным протоком и последующей его фиксации в мошонке различными способами. Для консервативного лечения в настоящее время применяется хорионический гонадотропин. При сопутствующих нарушениях со стороны других эндокринных желез назначается соответствующее корригирующее лечение. Для выбора метода лечения практический интерес представляет диагностика механических препятствий, так как обычным пальпаторным методом далеко не всегда удается обнаружить даже грубые анатомические изменения, в частности фиброзную перегородку у наружного пахового кольца.

КСАНТИНУРИЯ — редкое заболевание пуринового обмена, при котором в моче больных обнаруживаются большие количества ксантина. Известно с 1817 г. (Marcet), когда впервые была доказана возможность образования ксантиновых камней. До 1963 г. в литературе было описано 30 случаев заболевания. Соотношение больных мужского и женского пола составляет 5 : 1. Во всех описанных наблюдениях пробанды являлись единственными членами семей — носителями данной аномалии, поэтому тип наследования точно не установлен. Развитие заболевания связывается с недостаточной активностью фермента ксантиноксидазы, под влиянием которой в норме ксантин превращается в молочную кислоту.

Клиническая картина определяется развитием почечнокаменной болезни (рецидивирующая гематурия, боли в поясничной области). В некоторых случаях проявлением болезни у детей служило ночное недержание мочи. При лабораторном исследовании обращает на себя внимание отсутствие мочевой кислоты в сыворотке крови и крайне низкая ее экскреция с мочой. Специальными методами устанавливается повышение концентрации ксантина и гипоксантина в плазме крови.

Л е ч е н и е состоит во введении больших количеств жидкости и щелочных растворов, а также в ограничении мясной пищи в диете. Прогноз определяется тяжестью поражения почек в связи с почечнокаменной болезнью и возможным развитием пиелонефрита.

КСАНТОМАТОЗ КРАНИАЛЬНЫЙ (Ханда — Шюллера — Кристиана болезнь) Hand в 1893 г., Schüller в 1915 г., Christian в 1919 г. описали редкое заболевание, характеризующееся поражением плоских костей, экзофтальмом, несахарным диабетом. Описаны семейные случаи заболевания. Тип наследования — аутосомно-рецессивный. Заболевание начинается обычно в возрасте до 10 лет, реже в молодом и более позднем возрасте, мужчины болеют в 2 раза чаще женщин. В основе заболевания лежит нарушение обмена холестерола и инфильтрация лимфоидными и плазматическими клетками плоских костей, твердой мозговой оболочки и кожи. Накопление холестерина обнаруживается в клетках паренхиматозных органов.

К л и н и к а. Ведущими клиническими симптомами являются экзофтальм, эндокринные нарушения, половое недоразвитие, в коже мелкие желтоватые узелки (фолликулярные и себорроидные), отек десен, расшатывание зубов, часто переломы трубчатых костей. В неврологическом статусе — поражение лицевого нерва, снижение слуха, нистагм, мозжечковые расстройства, пирамидная симптоматика. При исследовании крови обнаруживают повышение холестерола и липопротеинов и различной степени гипохромную анемию. На рентгеновских снимках черепа и других костей—очаги остеопороза неодинаковой интенсивности с неровными контурами («череп типа географической карты»). Турецкое седло расширено. В костном мозге значительное количество ретикулярных клеток с отложением холестерина. Течение заболевания прогрессирующее.

Д и а г н о з ставят на основании клинических симптомов, биопсии узлов кожи и рентгенологических данных. Дифференциальный диагноз следует проводить с эозинофильной гранулемой, болезнью Нимана — Пика, врожденным сифилисом.

Л е ч е н и е — показано применение диеты с ограничением липидов, в некоторых случаях показана рентгенотерапия.

«КУРЧАВЫХ ВОЛОС» БОЛЕЗНЬ. Menkes и соавт. в 1962 г. описали 5 мужчин двух поколений одной семьи, имевших курчавые волосы, лишенные пигмента. Отмечалось очаговое выпадение волос, тяжелая умственная отсталость, эпилепсия и микроцефалия. Патогенез остается неясным. У больных обнаруживается незначительная общая аминоацидурия, в крови повышен уровень глютаминовой кислоты. В мозге выявляются признаки дегенерации серого вещества и вторичные изменения белого вещества, диффузная церебральная атрофия.

Л е ч е н и е не разработано.

ЛАКТАТ-АЦИДОЗ НАСЛЕДСТВЕННЫЙ. Заболевание связано с нарушением обмена пировиноградной и молочной кислот и проявляется в раннем детском возрасте тяжелым ацидозом с выраженными дыхательными нарушениями. Впервые описано в 1962 г. Hartmann и сотр. В литературе проведены единичные наблюдения болезни, но имеются основания предполагать, что оно не является редким. Патогенез лактат-ацидоза неясен. Наиболее вероятна точка зрения, согласно которой лактат-ацидоз обусловлен блоком в обмене пировиноградной кислоты в связи с возможными ферментативными дефектами в цикле Кребса. Остается открытым вопрос, представляет ли собой лактат-ацидоз истинную энзимопатию или

сущность болезни сводится к запаздыванию с созреванием ферментных систем, также генетически обусловленному.

К л и н и к а. Заболевание проявляется уже с первых дней жизни расстройствами дыхания, полипноэ, диспноэ, иногда астмоподобными состояниями. Отмечается склонность к респираторным инфекциям, развившаяся бронхопневмония протекает вяло. Приступы диспноэ могут сочетаться с обезвоживанием и комой. У многих детей наблюдаются судороги, не всегда связанные с дыхательными расстройствами, отмечены проявления спазмофилии. У детей выявляется задержка психомоторного развития, мышечная гипотония. Иногда обнаруживаются увеличенные размеры печени, селезенки, хотя эти признаки не типичны. В крови резко снижены стандартные бикарбонаты (до 6 мэкв/л), pH крови достигает крайних значений — 6,78 при норме 7.35—7,45. Содержание молочной кислоты повышено до 10—12 мэкв/л (90—180 мг%) при норме 1—2 мэкв/л. Содержание пировиноградной кислоты также повышено до 8—10 мг% вместо нормальных 1—2 мг%. Соотношение уровней молочной и пировиноградной кислот может оказаться нормальным. Сахар крови чаще повышен. Гипоксия при использовании специальных методов (оксигемометрия) может не обнаруживаться.

Л е ч е н и е основано на постоянном введении растворов бикарбоната натрия (12 мэкв/кг/24 часа); при явлениях спазмофилии глюконат кальция внутривенно. Показано применение кокарбоксилазы, тиамина, пантотеновой кислоты. Прогноз зависит от тяжести ацидоза, состояния компенсаторных механизмов и от своевременности распознавания. Обычно с возрастом наступает улучшение и даже полное исчезновение кризов, однако описаны и летальные исходы.

ЛАКТОЗЫ НЕПЕРЕНОСИМОСТЬ НАСЛЕДСТВЕННАЯ. Описана в 1959 г. Schwarz, Horler. Заболевание нередко наблюдается у нескольких детей одной семьи. Иногда клинически здоровые родители состоят в кровном родстве, у детей отмечаются те или иные пороки развития. Данных о частоте этого заболевания нет. Морфологические изменения отмечаются в печени (жировая дегенерация) и почках (дегенерация почечных канальцев). Заболевание обусловлено нарушением обмена углеводов при расщеплении лактозы на глюкозу и галактозу вследствие недостаточности лактазы в кишечнике. Это проявляется уменьшенным гидролизом лактозы в кишечнике, которая всасывается в значительных количествах в кровь с последующей лактозурией и нарушением функции почек (гипераминоацидурия). Нерасщепленная в кишечнике лактоза обусловливает повышение осмотического давления в его просвете, увеличение содержания воды. Ферментативное расщепление лактозы сменяется бактериальным, что ведет к развитию диареи.

К л и н и ч е с к и е проявления развиваются в первые недели после рождения, как только ребенок начинает принимать материнское или коровье молоко. Основные симптомы: беспокойство, рвота, диарея, вздутие живота, обезвоживание, гипотрофия и атрофия. Диарея упорная, не поддающаяся лечению обычными средствами, что важно учитывать при дифференциальной диагностике.

Д и а г н о з с т а в я т на основании хроматографического обнаружения значительных количеств (5—18 г%) лактозы в моче или при проведении нагрузки лактозой, приводящей к значительной лактозурии. Уменьшение или исчезновение лактозурии и гипераминоацидурии после исключения из пищи продуктов, содержа-

щих лактозу, также способствует диагностике заболевания. Дифференциальный диагноз проводят с острыми расстройствами пищеварения инфекционной и неинфекционной природы, врожденными аномалиями желудочно-кишечного тракта, муковисцидозом, а также непереносимостью к другим сахарам.

Л е ч е н и е. Единственным методом лечения этого заболевания является удаление из пищи лактозы, замена молока глюкозой, соевым молоком и пр. Прогноз серьезен при поздней диагностике заболевания. Дети погибают в результате атрофии и развития вторичных осложнений. С увеличением возраста детей наблюдается постепенное улучшение, обусловленное возрастной ферментной адаптацией. Если врожденная недостаточность лактозы не является полной, может наступить выздоровление. Больные диареей невыясненной этиологии с длительным течением должны обследоваться с целью выявления возможной непереносимости лактозы или других сахаров.

ЛЕГКИХ ФИБРОЗ СЕМЕЙНОЙ ИДИОПАТИЧЕСКИЙ ДИФФУЗНЫЙ. В части случаев идиопатического диффузного фиброза легких прослеживается семейный характер заболевания с доминантным типом наследования.

К л и н и ч е с к а я к а р т и н а. Основные симптомы — одышка, цианоз, которые постепенно и неуклонно нарастают и приводят к развитию легочного сердца и правожелудочковой недостаточности. При рентгенографическом исследовании обнаруживают диффузные изменения в виде мелкосетчатого фиброза. Обычно развивается в пожилом возрасте. Курение способствует развитию болезни.

Д и ф ф е р е н ц и а л ь н ы й д и а г н о з проводят с хронической пневмонией, протекающей по типу пневмосклероза, с врожденными аномалиями развития сердечно-сосудистой системы, милиарным туберкулезом легких, легочной формой саркоидоза Бека, синдромом Гаммана — Рича (у детей).

Л е ч е н и е малоэффективно. Показаны средства симптоматической терапии. Прогноз неблагоприятный.

ЛЕГОЧНО-ПОЧЕЧНЫЙ СИНДРОМ НАСЛЕДСТВЕННЫЙ (Гудпасче синдром) — сочетанное поражение легких и почек. Описано в 1919 г. Goodpasture. В 1964 г. в литературе было описано 53 случая, в том числе у 2 детей 9 и 12 лет. Патогенез заболевания не известен. При гистологическом исследовании легких обнаруживаются внутриальвеолярные геморрагии, альвеолярные утолщения, скопления сидероцитов. Гистологическая картина почек сходна с различными проявлениями диффузного гломерулонефрита.

К л и н и ч е с к и проявляется легочными кровотечениями, кровохарканьем, диффузным поражением почек с гематурией, протеинурией, развитием почечной недостаточности. По клиническим проявлениям синдром Гудпасче сходен с идиопатическим легочным гемосидерозом и узелковым периартериитом.

Л е ч е н и е неэффективно. Прогноз неблагоприятный, больные погибают от легочной или почечной недостаточности.

ЛЕЙКОЦИТОВ АНОМАЛИЯ АЛЬДЕРА. Впервые описана Alder в 1937 г. Встречается очень редко, до настоящего времени описано около 65 случаев. Тип наследования данной патологии не установлен. В последнее время возникновение этого симптомокомплекса связывают с врожденными расстройствами метаболизма полисахаридов. Сущность симптомокомплекса представляет анома-

лия зернистости лейкоцитов. В нейтрофилах отмечается необычайно крупная черная зернистость, в эозинофилах — фиолетовая, а в моноцитах и лимфоцитах — азурофильная. В связи с выраженной зернистостью ядра этих клеток в окрашенных мазках крови вырисовываются неясно. Размер клеток увеличен. Со стороны эритропоэза и мегакариоцитопоэза изменений не наблюдаются. Эта аномалия лейкоцитов в большинстве случаев встречается при болезнях накопления — гаргоилизме, липоидозах и др. Встречаются так называемые частичные носители, у которых патологические грануляции обнаруживаются или в нейтрофилах (нейтрофильный тип), или в лимфоцитах (лимфоцитный тип), или в моноцитах (моноцитный тип).

Л е ч е н и е не проводится. Прогноз благоприятный.

ЛЕЙКОЦИТОВ АНОМАЛИЯ ИОРДАНА. Описана в 1953 г. Jordans. Это врожденное состояние, наследуемое по аутосомно-рецессивному типу. Характерной особенностью аномалии является наличие вакуолизации протоплазмы гранулоцитов, моноцитов и иногда лимфоцитов в периферической крови и костном мозге. В литературе имеется описание 2 семей с данной аномалией: у 2 братьев, которые страдали прогрессивной мышечной дистрофией (Jordans) и у 2 сестер, имеющих проявления ихтиоза (Rosenszajn). Предполагается, что аномалия Иордана является вторичной и развивается в ответ на тяжелые метаболические расстройства.

ЛЕЙКОЦИТОВ АНОМАЛИЯ МЕЯ—ГЕГГЛИНА. Наследственный характер аномалии впервые отметил Hegglin в 1945 г. Морфология ее была известна значительно раньше: она описана May в 1909 г. Наследуется по доминантному типу. В литературе описано 26 случаев этого заболевания. Данная аномалия состоит в том, что все лейкоциты, в особенности нейтрофилы и эозинофилы, содержат тельца Князькова — Дэле — ограниченные базофильные участки, лишенные зернистости, и сопровождается образованием гигантских тромбоцитов и тромбопенией — до 4000—30 000. Нередко эритробластоз.

К л и н и ч е с к и заболевание может проявляться геморрагическим синдромом с удлинением времени ретракции кровяного сгустка и нормальным временем кровотечения и свертываемости.

Д и ф ф е р е н ц и а л ь н ы й д и а г н о з следует проводить с другими геморрагическими синдромами. Прогноз благоприятный.

ЛЕЙКОЦИТОВ НЕЙТРОФИЛЬНЫХ ГИПЕРСЕГМЕНТАЦИЯ ЯДЕР ВРОЖДЕННАЯ. Впервые описана Undritz в 1939 г. Наследуется по аутосомно-рецессивному типу. Аномалия встречается, вероятно, довольно часто. Однако в настоящее время тщательно изучены только 4 семьи. Встречается гетерозиготная и гомозиготная форма болезни. У лиц с этой аномалией преобладают гранулоциты с 4 и более сегментными ядрами, образуя сдвиг лейкоцитарной формулы вправо, встречающейся при анемии Аддисона — Бирмера, мегалобластической анемии грудных детей и реже при других заболеваниях. Сдвиг вправо наиболее выражен при гомозиготном состоянии. В костном мозге лиц с этой аномалией встречаются множественные гигантские метамиелоциты, которые являются предшественниками многодольчатых гранулоцитов. Врожденная гиперсегментация не дает клинических симптомов.

Л е ч е н и е не проводится.

ЛЕЙКОЦИТОВ ПЕЛЬГЕРОВСКАЯ ЯДЕРНАЯ АНОМАЛИЯ (конституциональная аномалия гранулоцитов, наследственная ано-

малия сегментации ядер лейкоцитов). В 1928 г. Pelger описал передаваемое по наследству своеобразное изменение ядер гранулоцитов, у которых значительно нарушена способность к сегментации. Пельгеровская аномалия лейкоцитов не является редким феноменом, частота ее среди населения составляет 1 на 1000—1500 человек; описана в Финляндии, Германии и Японии. Доказан наследственный характер пельгеровской аномалии, передающейся по аутосомно-доминантному типу. Пенетрантность аномалии близка к 100%. Чаще встречается гетерозиготная форма, случаи гомозиготного носительства описаны исключительно редко. Природа специфического фермента, ответственного за сегментацию ядер лейкоцитов, остается неизвестной. Возможно, что при пельгеровской аномалии лейкоцитов имеется не выпадение функции структурного гена, индуцирующего синтез специфического фермента, ответственного за сегментацию ядер лейкоцитов, а нарушение регуляторного гена.

Пельгеровская аномалия не вызывает каких-либо патологических нарушений в организме. Пельгеровские нейтрофилы обладают нормальной способностью к фагоцитозу, количество их в периферической крови нормально. В периферической крови среди гранулоцитов преобладают палочкоядерные клетки — до 20—50% с ядрами в виде эллипса, боба, чаще двухсегментные формы. Трисегментноядерные нейтрофилы встречаются лишь единичные (1—3 на 100 нейтрофилов). Эти клетки отличаются от нормальных короткими перемычками между сегментами и комковатым строением хроматина ядра.

Картина крови представляет выраженный левый сдвиг («ложный сдвиг влево», «псевдорегенеративная белая картина крови»). Ядра пельгеровских нейтрофилов выглядят короткими, сжатыми, с пикнотическим, грубопятнистым хроматином. Типично наличие так называемых постнуклеарных хроматиновых обломков, окруженных более светлой зоной. Считается, что это обложенные хроматином остатки ядрышек молодых миелоидных клеток. При отсутствии полиморфизма ядер зернистость в пельгеровских лейкоцитах мелкая, обычная для зрелых нейтрофилов. Следовательно, при пельгеровском варианте форма ядра отстает от его структурного развития: структура ядра старая, но форма его юная. Описанные особенности свойственны также эозинофилам и моноцитам. Не отражается пельгеровская аномалия на эритроидном и мегакариоцитарном ростках кроветворения. В костномозговом пунктате обнаруживаются также последовательные стадии пельгеровских лейкоцитов. Начиная со стадии миелоцита, иногда метамиелоцита, наблюдается тенденция к преждевременной конденсации ядерного хроматина, которая совершается без параллельной сегментации ядра.

При *дифференциальном диагнозе* с хроническим миелолейкозом на пельгеровскую аномалию лейкоцитов указывает преобладание в крови характерных бисегментоядерных и зрелых нейтрофилов с круглым ядром при нормальном лейкоцитозе и нормальном содержании остальных форменных элементов крови.

Наряду с пельгеровской аномалией, носящей семейно-наследственный характер, описываются приобретенные формы гипосегментации ядер нейтрофилов — «пельгероиды» — при острых и хронических миелолейкозах, эритромиелозе, при хроническом туберкулезном бронхоадените. Прогноз при данной аномалии благоприятный.

ЛЕЙКОЦИТОВ АНОМАЛИЯ ЧЕДИАКА, ШТЕЙНБРИКА И ХИГАШИ. Впервые описана в 1943 г. Céser, а затем Steinbrinck (1948), Chediak (1952) и Higashi (1954). В литературе собрано около 20 случаев этой аномалии, которую наблюдали исключительно у детей. Наследуется по аутосомно-рецессивному типу. Родители больных часто кровные родственники. У фенотипически здоровых гетерозиготных носителей обнаруживали зернистость в лимфоцитах. Патологически отмечается инфильтрация гистиоцитами, незрелыми лимфоидными клетками печени, селезенки, лимфатических узлов костного мозга, почечных канальцев и нервных клеток.

Сущность аномалии заключается в качественных изменениях всех форм лейкоцитов и состоит из значительного увеличения размеров гранул гранулоцитов, лимфоцитов и моноцитов (до 4 μ). В нейтрофилах гранулы слабо окрашиваются в бледно-розовый цвет, в других лейкоцитах — в интенсивный азурофильный; причем центральная часть их имеет более темную окраску. Отмечаются также изменения в строении хроматина ядер этих клеток. Со стороны красной крови и тромбоцитов изменений не обнаруживается. Наряду с этими изменениями у лиц с аномалией Хедиака, Штейнбрика и Хигаши имеются проявления альбинизма, фотофобии, гепатоспленомегалии, лимфоаденопатии; они легко заболевают тяжелой ангиной, гнойным плевритом, воспалением легких, сепсисом.

Л е ч е н и е антибиотиками, сульфаниламидами и гормонами вызывает лишь временное улучшение. Прогноз неблагоприятный. Как правило, дети погибают в возрасте до 10 лет в связи с развивающимся сепсисом. Преждевременная смерть у носителей этой аномалии зависит, вероятно, от понижения защитной функции лейкоцитов и особенно нейтрофильных гранулоцитов.

ЛЕЙКОЗЫ (генетические аспекты). О роли генетических факторов в развитии некоторых случаев лейкозов, опухолевая природа которых в настоящее время признается большинством авторов, свидетельствует учащение заболеваемости лейкозом среди родственников больных (Videbalk, 1947), возможность поражения нескольких детей в одной семье (Anderson, 1951; Jonson, Peters, 1957; Steinberg, 1960, и др.) и однояйцевых близнецов (П. С. Осипов, Н. А. Бирг, 1965; Guasch, 1964, и др.). Предполагается, что тип наследования при лейкозах может быть доминантным с низкой пенетрантностью (Heath, 1965; Gunz, 1966), аутосомно-рецессивным с высокой (Anderson, 1961) или малой пенетрантностью (И. А. Кассирский, 1967). Однако существует мнение, что роль генетических факторов в развитии лейкозов определяется наследованием не доминантного или рецессивного «лейкозного» гена, а конституциональных признаков, облегчающих развитие этого заболевания (макросомия с гиперфункцией вилочковой железы, врожденная патология обмена триптофана с накоплением в организме эндогенных лейкозных агентов — некоторых метаболитов этой аминокислоты и т. п.). Хромосомные изменения как при остром, так и при хроническом лейкозе связаны с проявлением соматической мутации в кроветворных клетках, имеющей место при заболеваниях этой группы. Они обнаруживаются в остром периоде болезни и исчезают при наступлении ремиссии. При остром лейкозе они характеризуются анеуплоидией и структурными нарушениями хромосом. Последние чаще всего обнаруживаются в группе C, D, E, F (B. C. Попниколов, 1969). Характер анеуплоидии зависит от цитоморфологического варианта острого лейкоза — при лимфобластном чаще наблюдается

полиплоидный набор хромосом, при миелобластном — диплоидный или гиподиплоидный. При хроническом миелолейкозе обнаруживаются специфические хромосомные изменения в одной из аутосом 21-й пары в виде делеции (или транслокации) длинных плеч. Такая измененная хромосома была названа филадельфийской (Ph) по имени города, где ее впервые в 1961 г. обнаружили Tough с соавт.

ЛЕЙКОДИСТРОФИИ (прогрессирующие склерозы мозга) — наследственно-дегенеративные заболевания нервной системы, обусловленные генетическим дефектом энзимов, участвующих в метаболизме липидов, преимущественно миелина, и характеризующиеся прогрессирующим распадом миелина и вторичной гибелью нервных клеток. Название болезни дано Bielshowsky и Henneberg в 1928 г. при описании семейных форм прогрессирующих диффузных склерозов мозга. В мировой литературе к 1960 г. описано немногим более 120 случаев лейкодистрофий, половина из которых имела семейный характер. Основным типом наследования лейкодистрофий является аутосомно-рецессивный, реже может иметь место рецессивный, сцепленный с полом тип.

Головной мозг поражается диффузно, симметрично страдают оба полушария, ствол головного мозга, мозжечок. Значительные изменения постоянно обнаруживаются в пирамидных путях. Нередко в процесс вовлекается спинной мозг. Гистологически лейкодистрофии характеризуются распадом миелина и в ряде случаев накоплением образующихся при распаде веществ в паренхиматозной ткани, глии или макрофагах. Серое вещество изменяется в меньшей степени. В мозговой ткани выявляется наличие глобоидных клеток, спонгиозное состояние промежуточных участков между белым и серым веществом головного мозга и некоторые другие изменения, присущие отдельным формам лейкодистрофий. В основе генеза лейкодистрофий лежит генетически обусловленный дефект энзимов, ответственных за обмен липидов, входящих в состав миелина, что приводит к его ускоренному преждевременному распаду («дисмиелинизация»). Продукты нарушенного обмена липидов могут накапливаться не только в мозге, но и в других органах, крови и ликворе (Е. И. Гусев, А. И. Берестов, 1970). При классификации лейкодистрофий учитываются гистологические особенности отдельных форм, биохимические и клинические признаки лейкодистрофий. Основными формами лейкодистрофий являются: метахроматическая лейкодистрофия Шольца — Гринфильда, глобоидно-клеточная лейкодистрофия Краббе, лейкодистрофия Галлевордена — Шпатца, суданофильная лейкодистрофия Пелицеуса — Мерцбахера, спонгиозная дегенерация белого вещества мозга — болезнь Канавана — ван Богарта — Бертрана; лейкодистрофия с наличием диффузной волокнистой формации Розенталя — болезнь Александера.

Различают также отдельные редкие и атипичные формы лейкодистрофий.

Метахроматическая форма лейкодистрофии описана Sholz в 1925 г. и Grienfield в 1933 г. Заболевание характеризуется диффузными очагами демиелинизации. В головном мозге, в белом веществе мозга и периферических нервах обнаруживаются метахроматические вещества, представляющие сульфатидные липиды. Аналогичные вещества могут выявляться в нервных клетках мозга, сетчатке глаза, внутренних органах (канальцах почек и др.). При метахроматической лейкодистрофии установлена инактивация энзима арилсульфатазы А, что приводит к серьезным нарушениям в обмене сульфатидов.

Арилсульфатаза А представляет термолабильную фракцию цереброзидной сульфатазы, уменьшение активности которой при метахроматической лейкодистрофии обнаружено Mehl и Jatzkewitz в 1965 г.

Клинически заболевание характеризуется возникновением первых симптомов в возрасте 2—3 лет. Обнаруживаются спастический парапарез или тетрапарез, атактический синдром, судороги. Прогрессирует снижение интеллекта, нарушается речь; зрение и слух снижаются. Позднее выявляются бульбарные и псевдобульбарные симптомы, тетраплегия, децеребрационная ригидность. В ликворе обычно белково-клеточная диссоциация. При дополнительных исследованиях обнаруживаются диффузные изменения на ЭЭГ, метахроматические включения при биопсии периферических нервов. Характерным признаком является снижение или отсутствие сульфатазы А в моче, положительный тест при окрашивании осадка мочи толуидиновым синим (появление золотисто-коричневых телец, видимых под микроскопом). Указанные признаки подтверждают диагноз метахроматической формы лейкодистрофии.

Дифференциальный диагноз проводится с детским церебральным параличом. Неуклонное течение заболевания с присоединением новых симптомов и дополнительные специфические признаки позволяют рано ставить правильный диагноз.

Прогноз при метахроматической лейкодистрофии неблагоприятный: больные погибают спустя несколько лет, чаще в возрасте 3—7 лет, от интеркуррентных инфекций.

Глобоидно-клеточная форма лейкодистрофии описана в 1908 г. Beneke и в 1916 г. Krabbe. Основные изменения обнаруживаются в обмене цереброзидов, следствием чего является диффузный склероз мозга. В отличие от болезни Гоше цереброзиды при глобоидно-клеточной лейкодистрофии в качестве основного углеводного компонента содержат галактозу. Страдает преимущественно белое вещество головного и спинного мозга. В свежих участках демиелинизации отмечается скопление глобоидных клеток, клетки крупные, многоядерные, содержат большое количество цереброзидов. Работами Austin, Lenfeldt (1965) доказано адвентициально-гистиоцитарное происхождение клеток.

Клиническая картина заболевания характеризуется началом в грудном возрасте (4—5 месяцев и позже). Проявляется раздражительностью, плаксивостью ребенка, приступами крика и судорог. В неврологическом статусе отмечается дистония мышц с тенденцией к гипертонии, позднее мышечная ригидность, бульбарный синдром, нарастает деменция, снижение слуха. На глазном дне обнаруживается атрофия сосков зрительных нервов. В ликворе умеренно повышается количество белка.

Диагноз глобоидно-клеточной лейкодистрофии основывается на развитии заболевания в раннем детском возрасте, сочетании указанных выше клинических симптомов и неуклонном прогрессировании процесса. Течение болезни крайне злокачественное, быстро наступает летальный исход.

Лейкодистрофия Галлевордена—Шпатца описана в 1922 г. Hallevorden и Spattz. Авторы наблюдали 5 детей в одной семье. Патологоанатомически заболевание характеризовалось преимущественным поражением стриопаллидарной системы. Клетки бледного шара и черного вещества содержали большое количество железосодержащего пигмента. Менее выраженные изменения наблюдались в ганг-

лиозных клетках других отделов мозга, выявлялись очаги демиелинизации. Данные явления свидетельствуют о значительных нарушениях пигментного и липидного обмена. Первые симптомы заболевания обнаруживаются в возрасте 7—12 лет: возникают полиморфные гиперкинезы мышц лица, туловища и конечностей. В последующем отмечаются ригидность мышц, замедление темпа и ограничение объема движений, атактический синдром, деменция, иногда судороги, в поздних стадиях — бульбарные расстройства. Заболевание медленно прогрессирует, длительность его составляет от 10 до 30 лет.

Первые случаи **суданофильной формы лейкодистрофии** описали в 1885 г. Palizeus и в 1911 г. Merzbacher. Морфологически выявляется диффузная демиелинизация головного и спинного мозга при относительной сохранности осевых цилиндров, что обусловливает пестроту гистологической картины.

Лейкодистрофия формы Пелицеуса — Мерцбахера отличается началом в возрасте 5—10 месяцев и медленным прогрессированием. Чаще поражаются мальчики. Характерными симптомами являются нистагм (горизонтальный, вертикальный и ротаторный), дрожание головы, координаторные расстройства. По мере течения заболевания повышается мышечный тонус, снижается интеллект, обнаруживаются гиперкинезы или паркинсоноподобный синдром, атрофия зрительных нервов. В ликворе может несколько повышаться количество белка и клеток. Болезнь довольно быстро прогрессирует в первые годы, но в дальнейшем могут наблюдаться ремиссии, течение становится медленным, иногда наблюдаются стационарные формы. Больные иногда доживают до 30—40 лет.

Спонгиозная дегенерация белого вещества мозга (болезнь Канавана — ван Богарта — Бертрана) отнесена к лейкодистрофиям вследствие наследственной природы заболевания и преимущественного поражения белого вещества мозга. Мозговая ткань резко гидрофильна, наблюдается значительная демиелинизация. В демиелинизированной ткани резко снижены или отсутствуют фосфолипиды, цереброзиды и сфингомиелины. Возможно нарушение процессов миелинизации еще при внутриутробном развитии ребенка (Blackwood, Cumings, 1957). Мальчики болеют чаще девочек. В большинстве случаев при рождении ребенка отмечаются адинамия и анорексия, часто клонико-тонические судороги. Спустя несколько месяцев выявляется снижение тонуса мышц шеи и повышение его в конечностях, что придает своеобразную позу больному. Из других симптомов следует назвать гидроцефалию, атрофию сосков зрительных нервов, гиперкинезы, глазодвигательные расстройства, деменцию. Довольно быстро теряется слух, зрение. Возникает состояние децеребрационной ригидности, картина бульбарного синдрома. При люмбальной пункции могут быть отмечены повышение давления ликвора, увеличение белка. На краниограмме — явления гидроцефалии. Летальный исход наступает до 2 лет.

Дифференциальный диагноз проводят с болезнью Тея — Сакса (см.). Диагностике способствует обнаружение первых симптомов при спонгиозной дегенерации с рождения, сочетание гипотонии мышц шеи с гипертонусом мышц конечностей, отсутствие вишнево-красного пятнышка в макулярной области и др.

Лейкодистрофия с диффузной волокнистой формацией Розенталя (болезнь Александера) — крайне редкое заболевание. Характеризуется диффузными скоплениями гиалина в мозговой ткани,

представляющими продукты распада миелина. Весьма возможно, что изменения обмена миелина вторичны и происходят вследствие нарушений формирования астроцитами глиальных фибрилл (Alexander, 1949). Клиническая картина: заболевание возникает в грудном возрасте (в случае Alexander — в 7 месяцев), отмечаются гидроцефалия, судорожные приступы, слабоумие, двигательные расстройства.

Дифференциальный диагноз следует проводить с врожденными опухолями головного мозга и дефектами развития ликворных путей.

Лечение лейкодистрофий до настоящего времени не эффективно. Применяется симптоматическая терапия: дегидратационные и противосудорожные средства, назначаются препараты, снижающие мышечный тонус, и др. Делаются попытки применения препаратов, влияющих на обмен веществ: ферментов, гормонов и т. д. При проведении медико-генетической консультации оправданы рекомендации о прекращении дальнейшего деторождения в семьях, где имелись случаи лейкодистрофии. Прогноз неблагоприятный, летальный исход нередко наступает в первые годы жизни.

ЛЕНТИКОНУС. Первое описание заднего лентиконуса — аномалии формы хрусталика — дал Meyer в 1888 г. Описаны семейные случаи лентиконуса. Тип наследования и патогенез не установлены. Лентиконус связывают с ненормальным ходом отшнурования хрусталикового пузырька от наружной эктодермы или недоразвитием зонулярных волокон. Гистологическое исследование показывает наличие гомогенной массы между капсулой и нормальным веществом хрусталика.

Клиника. Для лентиконуса характерно выпячивание передней или задней поверхности хрусталика. На задней и передней поверхности хрусталика имеется конусообразный выступ. Острота зрения снижена из-за различной степени преломления зон хрусталика. Иногда этот выступ бывает шаровидным и называется лентиглобусом. Внутренний лентиконус выявляется методом биомикроскопии в самой толще хрусталика, может быть в передних или задних отделах, иногда одновременно. Лентиконус чаще бывает односторонним. В проходящем свете воспринимается как диск, напоминающий каплю масла в воде. Часто осложняется катарактой. Зрение постепенно падает до светоощущения.

Лечение: экстракция хрусталика. Прогноз относительно благоприятный.

ЛЕПРЕЧАУНИЗМ (синдром Доногу — Ушида) — заболевание, развивающееся во внутриутробном периоде только у девочек и связанное с аномалиями развития эндокринной системы. Впервые описано Donahue и Uchida в 1954 г. Предполагается наследственная природа и аутосомно-рецессивный тип наследования, ограниченный полом.

Клиническая картина. При рождении выражена общая дистрофия, маленькое лицо и кажущиеся большими уши, глаза, нос. Экзофтальм, глаза расставлены, большие низко сидящие уши. Гирсутизм, увеличенные молочные железы, клитор, малые половые губы. Характерна также гиперплазия и фолликулярные кисты в яичниках, гиперплазия островкового аппарата поджелудочной железы. Возможно накопление гликогена и железа в печени. Отмечается гипертрофия и кальциноз почек.

Лечение не разработано. Прогноз неблагоприятный.

ЛИПОГРАНУЛЕМАТОЗ ДИССЕМИНИРОВАННЫЙ ВРОЖДЕННЫЙ (Фарбера синдром). Впервые описан Farber в 1952 г. В основе лежат врожденные нарушения липоидного обмена и мукополисахаридов с патологическим отложением атипичных мукополисахаридно-липопротеидных комплексов. Патологоанатомически обнаруживают своеобразные «пенистые клетки», которые инфильтрируют ткани внутренних органов и нервной системы.

Клинические симптомы появляются после рождения — врожденная хрипота, затруднения при глотании, рвота, одышка, затрудненное дыхание. Подкожные и внутрисуставные гранулемы окружены зоной гиперемии, часты контрактуры. Печень увеличена. Рентгенологически определяются множественные очаги деструкции скелета. Заболевание неуклонно прогрессирует. Смерть наступает на 1—2-м году жизни.

Дифференциальный диагноз проводят с различными видами липоидозов.

Лечение не разработано.

ЛИПОИДОЗЫ ПЛАЗМАТИЧЕСКИЕ (гиперлипидемии) — группа заболеваний, общим биохимическим проявлением которых служит повышение концентрации жиров и липоидов в плазме крови. Эти заболевания наследуются по аутосомно-рецессивному или аутосомно-доминантному типу.

Гиперлипидемия первого типа (семейная гиперхиломикронемия, идиопатическая гиперлипемия, эссенциальная семейная гиперлипемия). Патогенез данного типа гиперлипидемии изучен недостаточно. Предполагается, что гиперхиломикронемия и гиперлипидемия связаны с недостаточностью липопротеинлипазы, а также изменением структуры липопротеинов или нарушением процессов распада хиломикронов. Одним из характерных признаков является увеличение размеров печени и селезенки. Часто наблюдаются кишечные колики, которые связаны с растяжением капсулы печени и селезенки и нередко сопровождаются лихорадкой и лейкоцитозом. При повышении концентрации жиров и липоидов в крови более 1500 мг% на коже сгибательных поверхностей конечностей, спины и ягодиц появляются ксантомы. Ксантомы при идиопатической гиперлипемии окружены зоной гиперемии, однако при длительном существовании ксантом воспалительная реакция постепенно исчезает. Если концентрация липидов в крови падает, ксантомы исчезают, оставляя после себя пигментированное пятно. Течение болезни доброкачественное.

Гиперлипидемия второго типа по клиническим проявлениям во многом сходна с гиперлипидемией первого типа, однако в отличие от нее при гиперлипидемии второго типа не наблюдается болей в животе и высыпания ксантом. Основными признаками болезни служат гепатомегалия и задержка ребенка в физическом развитии.

Гиперлипидемия третьего типа (семейная гипербеталипопротеинемия, семейная гиперхолестеролемия и гипертриглицеридемия). Возможно существование нескольких разновидностей этого типа гиперлипидемии. При осмотре больных на коже туловища, лица, конечностей обнаруживаются плоские или бугристые ксантомы — образования желтого, иногда коричневого цвета. Ксантомы располагаются также на сухожилиях, часто на ахилловом, на сухожилиях разгибателей рук. Отложения липидов находят на веках (ксантелазмы), на роговице глаз. Возникновение липоидных образований в сосудах (атероматоз) может вести к появлению симптомов стено-

кардии и даже к развитию инфаркта миокарда. Атероматоз клапанного аппарата сердца сопровождается развитием недостаточности кровообращения, при этом отложение липоидов в стенках сосудов не определяется их концентрацией в плазме крови. Активность липопротеинлипазы не изменена. Углеводы пищи индуцируют развитие гиперлипидемии.

Гиперлипидемия четвертого типа в клинической картине имеет много сходных черт с гиперлипидемией третьего типа. При биохимическом исследовании устанавливается преимущественное повышение концентрации триглицеридов, тогда как уровень холестерола лишь слегка превышает норму. Гиперлипидемия индуцируется углеводами пищи. Активность липопротеинлипазы — в норме; при специальных исследованиях обнаруживается гиперпребеталипопротеинемия.

Гиперлипидемия пятого типа (смешанный тип гиперлипидемии) характеризуется повышением содержания хиломикронов и липопротеинов в крови. Клинические проявления болезни у части больных отсутствуют, в ряде случаев отмечаются кишечные колики и ксантомы, нередко — выраженные признаки сахарного диабета. Гиперлипидемия индуцируется приемом сахара.

Лечение гиперлипидемий основывается на снижении содержания жира и углеводов в диете, хотя при идиопатической гиперхолестеролемии ограничение содержания холестерола в пище не увенчалось успехом. Более обнадеживающие результаты дала замена животных жиров пищи растительными, которые богаты высшими полиненасыщенными жирными кислотами. Снижение содержания холестерола и общих липидов в плазме отмечено при лечении линетолом, делипином, а также большими дозами никотиновой кислоты. Перспективно применение ионообменных смол типа холестирамина, которые препятствуют резорбции холестерина в толстом кишечнике. Проявления стенокардии требуют соответствующего лечения: применение средств, улучшающих коронарное кровообращение.

ЛИЦА КОЛОБОМА — косая боковая щель, идущая от угла глаза к верхней губе. Наблюдаются различные варианты — от небольшой расщелины у угла глаза до полного расщепления всех тканей и проникновения в полость носа. Встречаются односторонняя и двусторонняя колобома. Возможно сочетание колобомы с незаращением губы, неба, макростомией.

Хирургическое лечение колобомы предпринимается в возрасте около 1 года.

ЛОУРЕНСА — МУНА — БАРДЕ — БИДЛЯ СИНДРОМ. Впервые описали Laurence и Moon в 1866 г., Biedle в 1920 г. Bardet в 1923 г. дали полное клиническое описание синдрома.

Клиника. Основными признаками этого врожденного синдрома являются ожирение, дегенерация сетчатки, генитальная гипоплазия, полидактилия и умственная отсталость. Синдром, по-видимому, наследуется по аутосомно-рецессивному типу; семейные случаи составляют 80%. Классический синдром встречается редко, но отдельные признаки обнаруживаются среди сиблингов в одной семье или в поколении. У членов этих семей часто отмечаются выкидыши и ранняя детская смертность. Синдром в 2 раза чаще встречается у лиц мужского пола. Кроме основных клинических признаков, может иметь место акроцефалия, синдактилия, карликовость или гигантизм, атрезия анального отверстия, глухота,

аномалии зубов и др. Многочисленны офтальмологические аномалии — дегенерация сетчатки, микрофтальм, катаракты, атрофия соска зрительного нерва, сходящееся косоглазие, гемералопия, нистагм. Острота зрения постепенно снижается и может приводить к слепоте. У взрослых больных имеются признаки недостаточности функций гипофиза: недоразвитие молочных желез, аменорея у женщин, гинекомастия, импотенция и азоспермия у мужчин. Уровень обменных процессов в организме снижен, что является выражением гормонального дисбаланса. Смерть в раннем детстве от интеркуррентных инфекций.

Лечение симптоматическое, показаны анаболические гормоны. Прогноз зависит от выраженности клинических признаков болезни.

ЛУЧЕВОЙ ГОЛОВКИ КОСТИ ВЫВИХ ВРОЖДЕННЫЙ. Впервые описан в 1830 г. Dupuytren и Loir. По данным Mordej, этот порок составляет 0,34—0,96% всех ортопедических заболеваний. Девочки страдают в 3 раза чаще, чем мальчики.

Клиника. Заболевание проявляется вывихом головки лучевой кости кпереди, кзади или кнаружи. Деформация вызывает ограничение движений в локтевом суставе. Ограничение движений зависит от смещения головки лучевой кости кпереди, кзади или кнаружи. Соответственно может быть ограничено сгибание или разгибание. Часто ограничены ротационные движения.

Диагноз. Для правильной диагностики очень важно рентгенологическое обследование. Возможно сочетание этой аномалии с гипоплазией надколенника и недоразвитием или полным отсутствием ногтей на пальцах рук и ног.

Лечение хирургическое. При ограничении движений в суставе (особенно сгибания или разгибания) хороший результат дает резекция головки лучевой кости. В послеоперационном периоде необходимы лечебная физкультура, массаж, тепловые процедуры. Прогноз благоприятный.

МАКРОСТОМИЯ — врожденное незаращение угла рта вследствие незакрытия лицевой щели. Аномалия выглядит как большой рот. В тяжелых случаях расщелина может доходить до уха и сопровождаться недоразвитием мышц, а иногда и всей половины лица. Дети страдают от раздражения кожи вследствие слюнотечения, так как угол рта постоянно открыт.

Лечение. Дефект устраняется оперативным путем. Операция заключается в пластике угла рта местными тканями. Прогноз благоприятный.

МАЛЬТОЗЫ И ИЗОМАЛЬТОЗЫ НЕПЕРЕНОСИМОСТЬ НАСЛЕДСТВЕННАЯ. Описана в 1963 г. Auricchio с сотр. Причиной заболевания является отсутствие ферментов, расщепляющих продукты частичного гидролиза гликогена и крахмала, так как мальтоза и изомальтоза являются продуктами его гидролиза. В некоторых случаях непереносимость изомальтозы сопровождается непереносимостью сахарозы. Вследствие отсутствия в кишечнике таких больных мальтозы и изомальтозы образуются продукты неполного расщепления крахмала, которые обусловливают развитие основного симптома болезни — диареи.

Диагноз и дифференциальный диагноз проводится с другими диареями.

Лечение состоит в устранении из пищи крахмала и назначении дрожжевой α-амилазы и сахарозы (инвертазы). Прогноз

благоприятный, так как лишение крахмала может быть заменено дачей моносахаридов.

МАНИАКАЛЬНО-ДЕПРЕССИВНЫЙ (ЦИРКУЛЯРНЫЙ) ПСИХОЗ. Маниакально-депрессивный психоз как самостоятельное заболевание был впервые выделен Kraepelin. В семьях больных нередко имеется наследственная отягощенность аффективными расстройствами, периодическими и циркулярными формами психозов. Частота заболеваемости маниакально-депрессивным психозом составляет 0,4% в популяции. У полусибсов заболевание встречается в 16,7%, у сибсов — в 23%. Конкордантность двуяйцевых близнецов 26,3%, у однояйцевых близнецов конкордантность по маниакально-депрессивному психозу составляет 95,7%. Kallman предполагает неполное аутосомно-доминантное наследование.

Клиника. Заболевание характеризуется чередованием периодов нарушенного настроения (депрессия, мания) с периодами психического здоровья.

Между маниакальными и депрессивными периодами (фазами) наблюдаются обычно светлые промежутки. Возможны состояния, когда встречаются только маниакальные или только депрессивные фазы. Длительность фаз различная: от недель до ряда лет. Промежутки между фазами также весьма различны: от нескольких дней до многих лет. Иногда течение маниакально-депрессивного психоза непрерывное, без светлых промежутков.

Клиническая картина депрессивной фазы отличается тоскливым настроением, двигательной заторможенностью и медленностью мышления. Маниакальная фаза проявляется немотивированно повышенным настроением, двигательным возбуждением и ускорением ассоциативного мышления. Фазы маниакально-депрессивного психоза заканчиваются восстановлением психического здоровья без дефекта в интеллектуальной сфере.

Лечение определяется фазой заболевания. В маниакальную фазу назначают нейролептики — аминазин, галоперидол. Депрессивные фазы лечат мелипромином (тофранилом, имизином). Больные подлежат стационарному лечению. В период ремиссии показана поддерживающая терапия.

МАРФАНА БОЛЕЗНЬ (арахнодактилия; акромакрия, долихостеномелия; врожденная мезодермальная дистрофия, Денни — Марфана синдром). Заболевание характеризуется арахнодактилией в сочетании с различными глазными, скелетными и висцеральными дефектами.

Marfan в 1896 г. впервые описал скелетные аномалии. Salle в 1912 г. отметил сочетание глазных и сердечных аномалий со скелетными. Заболевание наследуется по аутосомно-доминантному типу. Оба пола поражаются с одинаковой частотой. У больных может отмечаться изменение экскреции с мочой отдельных аминокислот. В моче больных обнаруживается повышенное количество оксипролина—аминокислоты, входящей в состав коллагена и не найденной в составе других белков организма. Эти данные могут свидетельствовать о том, что в процессе роста значительное количество коллагеновых волокон развивается не полностью или разрушается. Вследствие этого страдает развитие скелета, связочного аппарата. Гистологически отмечаются фрагментация, расщепление, истончение, местами полное исчезновение эластических волокон, замещающая их фиброзная ткань, богатая тучными клетками с явлениями мукоидизации и метахромазии.

К л и н и к а. Многие симптомы обнаруживаются при рождении. Характерные признаки болезни Марфана заключаются в изменениях со стороны следующих систем: костно-суставная система — долихоцефалия, готическое небо (часто сочетается с высоким голосом), прогнатизм, кифоз, иногда со сколиозом и сращением поясничных позвонков, воронкообразная или килевидная грудная клетка, удлинение конечностей, арахнодактилия, разболтанность суставов — иногда с рекурвацией коленных суставов, плоскостопие. Сердечно-сосудистая система поражается в 40—60% случаев: выявляются аневризма аорты и другие аномалии артерий, дефекты клапанов и перегородки. Смешанные дефекты мягких тканей: атрофические борозды, скудный подкожножировой слой, грыжи, слабость связок и сухожилий, большие некрасивые уши. Нередки дефекты легких и эктопия почек. Большинство больных имеют патологию со стороны глаз: эктопия хрусталиков, миопия, косоглазие, нередко катаракта и колобома радужной оболочки. Рентгенологически при болезни Марфана отмечается диффузный остеопороз метафизарных отделов костей, редкая трабекулярная сеть в губчатом веществе, истончение кортикального слоя, часто — наличие зон толчкообразного роста в метафизах, шпорообразные пяточные кости, широкие межреберные промежутки, острый эпигастральный угол.

Л е ч е н и е. Проводится общеукрепляющее лечение. Назначаются препараты аминокислот, витамины группы В. При необходимости ношение корригирующих очков. В случае вторичной глаукомы вследствие эктопии хрусталика проводится оперативное лечение. При выраженной деформации грудной клетки показана торакопластика. Прогноз зависит от тяжести сердечно-сосудистых нарушений и прогрессирования болезни.

МАТКИ АПЛАЗИЯ. При этой аномалии развития матка может полностью отсутствовать, что наблюдается редко, или представляет собой сплошной небольшой тяж или двурогий рудимент без полости, что часто сочетается с аплазией влагалища и другими уродствами развития.

МАТКИ РАЗДВОЕННОЙ РАЗВИТИЕ. Часто сочетается с пороком развития влагалища. Степень выраженности данной аномалии зависит от уровня и протяженности неслияния мюллеровых ходов. Различают следующие типы раздвоенного развития матки: двойную и двурогую двушеечную матку с нормальным влагалищем, двурогую одношеечную матку с нормальным влагалищем, матку с полной перегородкой, матку с частичной перегородкой, седловидную или сердцевидную матку, однорогую матку, матку с добавочным атрезированным рогом.

К л и н и к а. Указанные пороки развития протекают бессимптомно в период детства. Симптомы проявляются чаще в период полового созревания и в период половой зрелости. Иногда обнаруживаются случайно при профилактическом осмотре, во время беременности, во время родов или в послеродовом периоде, во время аборта. В период полового созревания могут отмечаться позднее наступление менструации, боли во время менструации. В период половой зрелости: невозможность половой жизни, бесплодие, привычные выкидыши, преждевременные роды, поперечное положение плода, слабость родовой деятельности, кровотечение в последовом и послеродовом периодах.

Л е ч е н и е оперативное. Для предупреждения осложнений

во время беременности и родов операции следует производить в период половой зрелости.

МАТКИ ШЕЙКИ АТРЕЗИЯ. Встречается атрезия вагинальной части шейки матки, при этом во влагалище шейка не определяется, и имеется отверстие в своде, ведущее в матку. Частичная врожденная атрезия шейки матки — непроходимость — локализуется в области канала шейки, проявляется в период полового созревания, когда возникает гематометра.

Л е ч е н и е оперативное.

МАФФУЧИ СИНДРОМ — врожденный синдром, клиническая картина которого характеризуется развитием односторонней глубокой кавернозной ангиомы верхних конечностей в сочетании с дисхондроплазией пальцев. В клиническом отношении заболевание сходно с синдромами Клиппеля — Треноне и Вебера, но отличается от них рентгенологическими характерными дисхондропластическими изменениями костей.

Л е ч е н и е гемангиом проводится хирургическим или флебосклеротическим способом. Отмечено самопроизвольное обратное развитие и кальцификация очагов поражения.

МЕЗЕНХИМАЛЬНАЯ ДИСПЛАЗИЯ С ПОРОКАМИ РАЗВИТИЯ СОЕДИНИТЕЛЬНОЙ ТКАНИ. Синдром описан в 1951 г. Gardner. Наследуется по аутосомно-доминантному типу с различной пенетрантностью мутантного гена. Заболевание развивается на 2—3-м десятилетии жизни.

К л и н и ч е с к а я к а р т и н а. Ведущими симптомами являются множественный полипоз толстого кишечника со склонностью к злокачественному перерождению, опухолевые разрастания в брыжейке. В костях черепа множественные остеомы и остеофибромы. «Львиное лицо» больных обусловливается локализацией опухолей в мягких тканях. В коже — дермоидные кисты, фибромы и лейомиомы. У больных наблюдается раннее выпадение зубов.

Д и ф ф е р е н ц и а л ь н ы й д и а г н о з следует проводить с болезнью Педжета, акромегалией, множественным полипозом кишечника.

Л е ч е н и е симптоматическое.

МЕТИЛМАЛОНОВАЯ АЦИДЕМИЯ — врожденное нарушение обмена, сопровождающееся ацидозом, гиперглицинемией, гиперлактатемией. Наряду с этим отмечалась выраженная кетонурия, гиперглицинурия, метилмалоновая ацидурия, низкий уровень бикарбонатов, повышенный уровень метилмалоновой кислоты. Заболевание проявляется с первых дней жизни. У новорожденных периодически возникает рвота, обезвоживание; обнаруживается мышечная гипотония, общая вялость, отставание в весе, увеличение печени. Считают, что дефект обмена при метилмалоновой ацидемии и кетотическом типе гиперглицинемии, видимо, один и тот же. Имеется также сходство с ацидозом у детей раннего возраста, вызванным гиперлактатемией. Дефект обмена восстанавливается к концу второго года жизни.

МИАСТЕНИЯ (Эрба — Гольдфлама болезнь, астено-бульбарный паралич) (роль наследственности). Первое описание синдрома принадлежит Erb (1878). Goldflam дал подробное описание в 1893 г. Синдром характеризуется птозом, страбизмом, обычно полной наружной офтальмоплегией, слабостью жевательных мышц, дисфальгией, дисфонией, быстрой мышечной истощаемостью. Описаны семейные случаи. Женщины поражаются более часто (2 : 1). Возраст больных варьирует в широких пределах. В литературе описаны случаи рождения детей от матерей, страдающих миастенией.

К л и н и ч е с к а я   к а р т и н а. Наиболее характерным симптомом является мышечная слабость, возникающая после движений и напоминающая паралич. В процесс сначала вовлекается группа наружных глазных мышц, позже развиваются бульбарные симптомы (дисфагия, дизартрия). Шейные группы мышц и мышцы конечностей также могут поражаться. Данные биохимического исследования обнаруживают значительную креатинурию. Содержание калия в мышцах высокое, а в сыворотке крови снижено. Мышечная биопсия не обнаруживает патологии. Электромиографическое исследование выявляет миастеническую реакцию.

Д и а г н о с т и к е помогает проба с антихолинэстеразными препаратами, после подкожной инъекции восстанавливаются мышечные движения. Патогенетический дефект находится в мионевральном соединении — имеет место нарушение метаболизма ацетилхолина. Большое значение в патогенезе заболевания придается патологии вилочковой железы, а также аутоиммунным реакциям. Течение заболевания хроническое с периодическими ремиссиями. Смерть наступает от сердечной и дыхательной недостаточности. Дифференциальный диагноз следует проводить с полиневритами различной этиологии и прогрессирующей мышечной дистрофией.

Л е ч е н и е включает холинергические и антикурареподобные средства (оксазил, прозерин, неостигмин и пиродостигмин). Тимэктомия показана при неэффективности терапии. В некоторых случаях бывает полезен кортизон.

МИГРЕНЬ (гемикрания) (роль наследственности). Мигрень характеризуется повторными приступами головной боли, локализующимися обычно в одной половине головы. Частота мигрени, по данным разных авторов, колеблется в довольно широких пределах, в среднем от 1,5 до 5,4 на 10 000 населения, чаще болеют женщины. Начало симптомов наиболее часто в возрасте до 16 лет. Все авторы придают большое значение наследственности, указания на которую определяются в 50—85% случаев мигрени. При анализе родословной нередко обнаруживается сочетание мигрени и эпилепсии. В большинстве случаев наследуется доминантно. В развитии приступов мигрени имеют значение вазомоторные расстройства и эндокринные. Полагают, что в основе головной боли лежит увеличение амплитуды пульсации в артериях, особенно в височной. Снимает головную боль назначение эрготамина, вызывающего снижение пульсационной волны. ЭЭГ подтверждает зависимость головных болей от состояния гемодинамики.

К л и н и к а. Отмечаются периодические приступы головной боли, чаще односторонней. Интенсивность головной боли вариабельна. В тяжелых случаях головные боли сочетаются с возбуждением, рвотой, тошнотой, светобоязнью, чувствительными расстройствами. Отмечаются также напряжение мышц живота, цианоз конечностей, головокружение, тремор, бледность, сухость во рту и другие симптомы. В большинстве случаев симптомы держатся от 6 до 18 часов. Неврологические симптомы отмечаются на противоположной головной боли стороне, повышение сухожильных рефлексов, чувство расстройства и т. д. При длительном течении мигрени у больных могут быть эквиваленты, характеризующиеся чувствительными расстройствами, дисфориями. На высоте приступа определяются изменения на ЭЭГ и РЭГ, некоторые биохимические изменения в крови (катехоламины и др.).

Офтальмоплегическая форма мигрени характеризуется локализацией боли в лобном отделе, поражаются глазодвигательные нервы на стороне головной боли. Часто связана с аневризмой виллизиева круга вблизи кавернозного синуса.

Дифференциальный диагноз следует проводить с органическими поражениями мозга, с пороками развития сосудов, аневризмами и опухолью, врожденными аномалиями ликворных путей и др. Течение вариабельно. Ремиссии наиболее часто наблюдаются в период беременности и менопаузы.

Лечение: в период приступа мигрени назначаются анальгетики, смесь аспирина, кофеина, кодеина, препараты белладонны, снотворные средства. В межприступный период показано общеукрепляющее лечение, широкое применение седативных препаратов, физиотерапия — токи Бернара, гальванизация шейных симпатических узлов.

МИКРОЦЕФАЛИЯ ИСТИННАЯ, СЕМЕЙНАЯ. Психопатологическая картина микроцефалии настолько типична, что она может рассматриваться как самостоятельная клиническая форма олигофрении. Основное место в клинической картине занимают симптомы интеллектуального дефекта, достигающего обычно значительной степени (идиотия, глубокая имбецильность). Психическое недоразвитие при микроцефалии носит диффузный, тотальный характер. Отмечается не только резко выраженный дефект познавательной деятельности, но и недоразвитие личности в целом. При большой выраженности нарушений познавательных процессов относительно лучше сохраняются непосредственные эмоции. Эти больные проявляют достаточное чувство симпатии в отношении окружающих, они радушны, приветливы, адекватно реагируют на радостные и печальные события. В этом отношении им помогают характерные для них эмоции, живость, богатство выразительных движений, повышенная подражательность. В зависимости от особенностей темперамента, степени активности и подвижности нервных процессов принято делить микроцефалию на две группы: торпидную и эретическую. Больные первой группы отличаются вялостью, малой подвижностью, безучастностью к окружающему. Деятельность у них крайне ограничена, носит пассивноподражательный характер. Больные микроцефалией эретической группы встречаются значительно чаще. Поведение больных характеризуется чрезмерной подвижностью, суетливостью, стремлением к деятельности. Движения их ловкие и несколько усиленные. Больные хорошо лазают, но у них страдают точные, направленные движения. Благодаря хорошей подражательной способности, механической памяти, живости эмоций микроцефалы этой группы относительно неплохо овладевают навыками правильного поведения, приобретают некоторую практическую ориентировку, что позволяет им лучше адаптироваться в социальной среде, в семье, в отличие от церебропатических микроцефалов, у которых наряду с грубым психическим недоразвитием, глубоко страдают эмоциональная сфера, навыки и деятельность.

Дифференциальный диагноз от других форм олигофрении проводится на основании характерного для микроцефалии сочетания физических, антропологических, неврологических, рентгенологических и психопатологических данных.

Лечение см. Олигофрения.

МИОГЛОБИНУРИЯ ПАРОКСИЗМАЛЬНАЯ (Мейера — Бетца синдром). Пароксизмальная идиопатическая миоглобинурия отно-

сится к гетерогенной группе заболеваний. Впервые описана в 1910 г. Meyer и Betz. Заболевание относится к наследственным нарушениям обмена. Приблизительно половина всех случаев заболевания носит семейный характер. Чаще болеют мужчины.

Патологические изменения находят главным образом в мышцах: дегенерация волокон, вакуолизация, некрозы. Эти нарушения касаются главным образом базофильных нитей. Имеются изменения в канальцах почек.

Клиническим проявлением заболевания служит возникновение параличей соматических мышц и бульбарной мускулатуры на фоне высокой температуры. Приступ начинается с сильных болей в мышцах конечностей, мышечной слабости, в редких случаях развивается полный паралич конечностей. Сухожильные рефлексы отсутствуют. На фоне приступа развивается почечная недостаточность, олигурия и миоглобинурический почечный шок. Смерть может быть следствием паралича дыхательных мышц, сердца и общей азотемии. Заболевание носит периодический характер, каждый приступ сопровождается полным выздоровлением.

Диагноз ставят путем определения в моче миоглобина спектральным или электрофоретическим методом с применением миоглобиновой антисыворотки. В сыворотке крови имеется значительное повышение лактатдегидрогеназы, альдолазы, глютаминпировиноградной трансаминазы. Дифференциальный диагноз следует проводить с пароксизмальными миоплегиями другой этиологии (миастения, болезнь Гамсторпа).

Лечение симптоматическое и общеукрепляющее.

МИОЗИТ ОССИФИЦИРУЮЩИЙ ПРОГРЕССИРУЮЩИЙ (Мюнхмейера синдром). Синдром описан Münchmeyer в 1869 г. Наследуется по аутосомно-доминантному типу с различной экспрессивностью мутантного гена. Чаще болеют мальчики. В патогенезе заболевания имеет значение нарушение дифференциальной соединительной ткани мышечных перегородок. При патологоанатомическом исследовании определяется разрастание фасциальной соединительной ткани и вторичная прогрессирующая метаплазия волокнисто хрящевых элементов.

Клиника. Заболевание проявляется после рождения или в раннем детском возрасте. Характеризуется постепенно распространяющимся в каудальном направлении «окостенением» мышц. При пальпации мышцы плотные болезненные. Отмечается вынужденное положение больных: негнущийся «бамбуковый» позвоночник, ограничение движений в суставах, фиксированное положение нижней челюсти, ее малоподвижность. Вследствие невозможности жевания развивается резкая общая гипотрофия. Описан также мышечно-гидроматозный тип с локализацией очагов кальциноза вокруг суставов и подкожный тип с преимущественной локализацией очагов в подкожной клетчатке. Смерть наступает от интеркуррентных заболеваний.

Дифференциальный диагноз следует проводить с интерстициальным кальцинозом, прогрессирующим дерматомиозитом, гипопаратиреоидизмом, анкилозирующим спондилартритом.

Лечение симптоматическое.

Миоклонус наследственный — наследственное заболевание; начинается в возрасте до 20 лет. Характеризуется быстрыми неритмичными сокращениями мышц или отдельных мышечных пучков. Одинаково часто встречается у мужчин и женщин. Наследуется по

аутосомно-доминантному типу. Миоклонии чаще бывают в мышцах лица, туловища или проксимальных отделов конечностей. Во сне миоклонии исчезают, а при эмоциональном напряжении усиливаются. Отличается доброкачественным течением. Некоторый терапевтический эффект может быть получен от применения седативных средств.

МИОКЛОНУС-ЭПИЛЕПСИЯ (Унферрихта — Лундборга болезнь). Описана Unverricht и Lundborg в 1891 г. Заболевание носит наследственно-семейный характер, наследуется по аутосомно-рецессивному типу, часто кровное родство родителей. Дегенеративные изменения обнаруживаются в мозжечке и экстрапирамидной системе и представляют собой разрастание фиброглии с включениями телец Лафора — Глюка, по своему строению напоминающих животный гликоген.

Клиника. Начинается в детстве с миоклонических подергиваний, судорог, чаще в проксимальных отделах мышц конечностей, туловища, лица и глотки, обычно большие припадки, появляющиеся преимущественно ночью. Заболевание сопровождается прогрессирующим снижением интеллекта, эмоциональной ограниченностью, негативизмом, нарушением правильного восприятия окружающего. В неврологическом статусе может быть повышение мышечного тонуса вплоть до ригидности, олигокинезия и брадикинезия, амимия. Нередко эндокринные расстройства в форме ожирения. Вариант клинического течения с изменениями сетчатки называется болезнью Лафора — Унферрихта. Течение заболевания прогрессирующее. Иногда встречаются абортивные формы.

Дифференциальный диагноз следует проводить с энцефалитами различной этиологии, эпилепсией, кожевниковской эпилепсией.

Лечение. Показана противосудорожная терапия.

МИОПИЯ, БЛИЗОРУКОСТЬ — аномалия рефракции, при которой фокус параллельных лучей соединяется перед сетчаткой. Миопия среди европейцев встречается примерно у 2% новорожденных и 15% взрослых. Среди японцев миопия достигает 85%. Тип наследования аутосомно-рецессивный и аутосомно-доминантный. Развитие миопии происходит в основном за счет несоответствия между удлинением (ростом) передне-задней оси глаза и преломляющей силой его оптической системы. Усилению миопии способствуют напряженная зрительная работа на близком расстоянии, особенно при плохих санитарно-гигиенических условиях, наследственная предрасположенность, слабость соединительной ткани, эндокринные нарушения, инфекции и интоксикации, неполноценное питание и др. Тяжелая близорукость представляет собой наследственный абиотрофический процесс, склероз хориоидеи, начинающийся в хориокапиллярном слое и характеризующийся исчезновением кровеносных сосудов, гипоксией и атрофией наружных слоев сетчатки, усиленной пигментацией.

Клиническая картина миопии характеризуется понижением зрения вдаль, которое улучшается оптической коррекцией вогнутыми стеклами. При усиленной работе на близком расстоянии может развиться мышечная астенопия (боли в глазах, в области висков, тошнота и пр.). Миопия с возрастом постепенно прогрессирует. Прогрессирующая миопия может осложниться центральным хориоретинитом, кровоизлияниями в области желтого пятна, помутнениями стекловидного тела и т. д. При некорригиро-

ванной очками миопии вследствие чрезмерной работы внутренних прямых мышц глаза и отсутствия импульса к аккомодации бинокулярное зрение расстраивается и может развиться расходящееся косоглазие. По классификации Б. Л. Радзиховского, миопию принято различать по величине (слабая, средняя, высокая), динамике развития (стабильная, прогрессирующая), клиническому течению (склеральная, склерохориопапиллярная, склерохориоретинальная, тотальная).

Диагноз миопии устанавливается скиаскопией после циклоплегии. Кроме скиаскопии, применяют рефрактометрию на рефрактометре Гартингера и большом электрическом офтальмоскопе БО-58. У новорожденных детей без циклоплегии определяется почти всегда миопия. Ложная миопия возникает также в предшкольном и школьном возрасте. В дифференциальной диагностике важен метод эргографии.

Лечение миопии заключается в своевременном назначении соответствующей коррекции. Лекарственная терапия при прогрессирующей миопии — витамины B_2, C, P, E, A, K, препараты кальция, глюкозы, йодистые препараты, пилокарпин, адреналин, атропин, тканевые и сосудорасширяющие средства, оксигенотерапия, микроэлементы и пр. При отслойке сетчатки при близорукости показано оперативное лечение. В последнее время при близорукости высокой степени применяют операции, направленные на уменьшение кривизны роговицы и даже экстракцию хрусталика, делают пластику и укрепление склеры по А. П. Нестерову. Прогноз при тяжелой осложненной близорукости очень серьезный. Профилактика близорукости должна проводиться уже в родильном доме. Если новорожденный эмметроп или даже гиперметроп в 1,0 D, то таких детей надо брать на диспансерное наблюдение как потенциальных миопов.

МИОТОНИЯ ВРОЖДЕННАЯ (Томсена болезнь). Заболевание описано Thomsen (1876) у многих членов его семьи в 5 поколениях. Наследуется по аутосомно-доминантному типу. Патологоанатомически находят утолщение мышечных волокон и сильное ветвление в них нервных окончаний. В патогенезе заболевания основную роль играет нарушение синаптической передачи вследствие дефекта мышечных мембран.

Клиника. Заболевание может начинаться с рождения со спазмом мускулатуры лица, языка и глотательной мускулатуры. Спазмы усиливаются при умываниях ребенка холодной водой и кормлении холодной пищей. В более позднем возрасте развиваются мышечные гипертрофии с повышенной механовозбудимостью мышц. Функциональные мышечные расстройства проявляются мышечным спазмом при целенаправленных движениях. При электромиографии выявляется миотоническая реакция мышц на гальванический ток.

Дифференциальный диагноз следует проводить с миотонической дистрофией.

Лечение: применение препаратов хинина; кальция, АКТГ. Назначаются гальванические процедуры с кальцием и хинином. В диете — ограничение калия.

МОЗГА ПРОМЕЖУТОЧНОГО НАСЛЕДСТВЕННО-СЕМЕЙНЫЙ СИНДРОМ (акромегалоидный гигантизм семейный, Берардинелли синдром). Синдром представляет семейное гормонально-обменное заболевание с гиперфункцией гипофиза.

Клиническая картина. Заболевание начинается в раннем детском возрасте, характеризуется быстрым ростом детей

и развитием акромегалоидного гигантизма, гипертрофией скелетной мускулатуры, атрофией подкожножировой ткани по типу липодистрофии, гепатоспленомегалией с жировой инфильтрацией печени и развитием цирроза, кардиомегалией, гиперпигментацией кожи и помутнением хрусталика. В моче увеличение 17-кетостероидов. В крови — гиперлипемия (сыворотка крови молочного цвета).

Дифференциальный диагноз следует проводить с болезнью Лоуренса — Муна — Барде — Бидля, липоидозами, опухолями гипофиза.

МОЗГОВЫХ СОСУДОВ ОБЫЗВЕСТВЛЕНИЕ НАСЛЕДСТВЕННОЕ (Фара синдром). В 1931 г. Fahr описал семейное заболевание, сопровождающееся ранним обызвествлением сосудов, васкуляризирующих внутреннюю капсулу и подкорковые узлы. Возраст больных 20—30 лет. Патологоанатомически определяются дегенеративное поражение в области подкорковых ганглиев и в меньшей степени других отделов нервной системы, изменения сосудов с их обызвествлением.

В клинике ведущими симптомами являются прогрессирующее слабоумие, экстрапирамидный симптомокомплекс, спастические параличи и парезы, эпилептиформные припадки.

Диагноз ставят на основании рентгенологических данных: внутримозговые обызвествления («мозговые камни»).

Дифференциальный диагноз следует проводить с токсоплазмозом, болезнью Штурге — Вебера, хореей Хантингтона, туберозным склерозом.

Лечение. Проводят противосудорожную терапию; назначают препараты, снижающие мышечный тонус, витамины.

МОЗЖЕЧКОВАЯ ДИССИНЕРГИЯ МИОКЛОНИЧЕСКАЯ (Ханта синдром). Прогрессирующая мозжечковая диссинергия описана Hunt в 1921 г. Характеризуется интенционным тремором, начинающимся в руках и постепенно распространяющимся на другие отделы. Атактический тремор меньше в покое. Тремор сочетается с миоклонусом и эпилепсией, может быть диссинергия, дисметрия, адиадохокинез, гипотония мышц, нистагм. При патологоанатомическом исследовании находят дегенерацию красного и зубчатого ядер мозжечка. Hunt также наблюдал этот синдром в сочетании с атаксией Фридрейха. Считают, что синдром может быть вызван первичной атрофией зубчатых ядер мозжечка.

Дифференциальный диагноз следует проводить с болезнью Фридрейха и миоклонус-эпилепсией.

МОЗОЛИСТОГО ТЕЛА АГЕНЕЗИЯ ВРОЖДЕННАЯ. Описана Alpers, Grant в 1931 г. Аномалия сочетается с множественными дефектами развития мозга, включающими расширение задних рогов боковых желудочков, микроцефалию, гидроцефалию. Обнаруживаются задержка умственного и физического развития, судорожные приступы, параличи и парезы. У взрослых наблюдаются атаксия, зрительные агнозии и снижение интеллекта.

Лечение симптоматическое.

МОЗОЛИСТОГО ТЕЛА ДЕГЕНЕРАЦИИ СИНДРОМ. Marchiafava, Bignami описали в 1903 г. редкий синдром, проявляющийся снижением интеллекта, психическими расстройствами и изменениями двигательной сферы. Синдром встречается только среди мужчин, наиболее часто в Италии. Патологоанатомически выявляется первичная дегенерация и некроз медиальных частей мозолистого тела, микроскопически — демиелинизация пораженных областей.

Клиника. Заболевание начинается чаще после 30 лет с апатии, депрессии, сменяющейся возбуждением и агрессией. Нередко могут иметь место асоциальное поведение и сексуальные отклонения. Отмечаются изменение мышечного тонуса и рефлексов, тремор, дизартрия, преходящие гемипарезы. В терминальных стадиях заболевания — судороги, коматозное состояние. Течение заболевания неуклонно прогрессирующее. Могут иметь место кратковременные спонтанные ремиссии. Смерть наступает через 2—5 лет от начала заболевания.

Диагноз. Клинический диагноз крайне труден. Дифференциальный диагноз следует проводить с группой демиелинизирующих заболеваний, опухолями мозолистого тела.

Лечение симптоматическое.

МОЗГА ПОЛИДИСТРОФИЯ ПРОГРЕССИРУЮЩАЯ (семейная дегенерация серого вещества). Синдром описан в 1931 г. Alpers. Патологоанатомически характеризуется исчезновением ганглиозных клеток, пролиферацией микроглии и астроглии. Описаны семейные случаи заболевания. Большинство авторов считают, что заболевание наследуется по аутосомно-рецессивному типу.

Клиника. Начало болезни обычно с судорог в раннем детстве. Прогрессирование неврологической симптоматики характеризуется слепотой, спастикой, миоклонусом и деменцией. Смерть наступает при явлениях децеребрации.

Лечение симптоматическое.

МРАМОРНАЯ БОЛЕЗНЬ (остеопетроз семейный, болезнь Альберса — Шенберга, остеосклероз врожденный диффузный) — заболевание костной системы. Описано в 1904 г. Albers и Schönberg. Проявляется в различных клинических вариантах. Частота в популяции 1 : 100 000. Различают злокачественную и моносимптомную формы. Патогенез болезни не выяснен. **Злокачественная** форма проявляется уже в грудном возрасте задержкой роста, иногда спонтанными переломами костей, значительной анемией, увеличением размеров печени и селезенки. Тип наследования злокачественной формы — аутосомно-рецессивный. Известна также **моносимптомная** — доброкачественная форма, выявляемая только при рентгенологическом исследовании, при котором обнаруживаются аморфный склероз костей, иногда поперечная или продольная исчерченность. Костномозговой канал не выявляется, трубчатые кости приобретают сходство с «дубинкой». Возможна комбинация мраморной болезни и рахита. Эта форма наследуется доминантно. Заболевание необходимо дифференцировать от болезни Педжета, идиопатической гиперкальциемии, гипервитаминоза D, врожденного сифилиса, рахита, остеопластического карциноза, лейкоза и анемий.

Лечение не разработано. Прогноз неблагоприятный при злокачественной форме, смерть наступает в раннем возрасте из-за недостаточности костного мозга и геморрагического синдрома. Прогноз в случаях моносимптоматической формы благоприятен.

МУКОПОЛИСАХАРИДОЗЫ (гаргоилизм, множественный дизостоз, липохондродистрофия, болезнь Гурлера — Пфаундлера — Гунтера) — группа наследственных заболеваний соединительной ткани, характеризующаяся сочетанным поражением опорно-двигательного аппарата, внутренних органов, глаз и нервной системы. Первые случаи заболевания описаны Thompson в 1900 г., Hunter в 1919 г. и Hurler в 1919 г. Название «гаргоилизм» было дано заболеванию из-за сходства гротескных черт больных с фигурами уродцев,

украшающих храм Нотр-Дам в Париже. Заболевание довольно редкое, в мировой литературе описано немногим более 600 случаев. Основной тип наследования — аутосомно-рецессивный, форма Hunter передается по рецессивному, сцепленному с полом типу. При патологоанатомическом исследовании обнаруживаются изменения во многих органах: печени, почках, сердце, аорте и др. Значительно страдает мозг, вес его уменьшен или увеличен, выявляется умеренная гидроцефалия, утолщение твердой мозговой оболочки. В костях обнаруживаются нарушения энхондрального окостенения, разрастания кровеносных сосудов в хряще, накопление в его клетках мукополисахаридов (гликозамингликанов) и липоидов. Эти же вещества откладываются в виде мелкозернистой массы в клетках мозга и периферических ганглиях, сетчатке глаза. Нервные клетки выглядят набухшими, ядро их сдвинуто к периферии, нисслевское вещество разрушается. Гомогенные зернистые массы откладываются в паренхиматозных клетках печени, ретикулярных клетках селезенки, эпителии извитых канальцев почек, клетках склеры и роговицы глаза. В основном веществе соединительной ткани выявляется накопление только гликозамингликанов. Происходит дезорганизация основного вещества, утолщение коллагеновых волокон. Молекулярной основой дефекта соединительной ткани является нарушенный обмен гликозамингликанов. Возможно, что заболевание возникает вследствие мутации гена, контролирующего синтез полисахаридов, или нарушается связь полисахаридов с белковым комплексом, что сопровождается избыточным накоплением гликозамингликинов в органах. Сдвиги в липидном и других видах обмена носят, очевидно, вторичный характер.

Клиническая картина заболевания принимает характерный вид обычно через несколько месяцев после рождения. Черты лица становятся грубыми, выражен экзофтальм, гипертелоризм. Череп деформирован и увеличен в размерах, лоб нависает над лицом, переносица запавшая, нос широкий, губы толстые, язык большой. С возрастом эти особенности становятся более выраженными. Больные значительно отстают в росте. Шея и конечности короткие, пальцы короткие и широкие, выражен гипертрихоз. Отмечаются паховые и пупочные грыжи, деформация грудной клетки и позвоночника, контрактуры крупных и мелких суставов. Нередко обнаруживаются гепатоспленомегалия, пороки сердца. Больные обычно вялы и заторможены, интеллект снижен. Офтальмологическое исследование обнаруживает помутнение роговицы иногда только с помощью щелевой лампы, застойные диски зрительных нервов. При рентгенологическом исследовании устанавливаются деформации костей черепа, уплотнение костей свода и основания. Черепные швы растянуты, края их истончены. Турецкое седло уплощено, вход в него расширен. Пястные кости и фаланги пальцев деформированы, структура их грубопетлистая. В трубчатых костях — нарушение энхондрального и перихондрального окостенения. В поясничном отделе позвоночника часто выявляется кифоз, тела позвонков становятся клювовидными. Электрокардиографически отмечаются признаки диффузного поражения миокарда, изменение ритма сердечной деятельности. При биохимическом исследовании устанавливается избыточное выведение с мочой кислых гликозаминов. По клиническим особенностям заболевания, биохимическим изменениям и типу наследования принято различать 6 типов мукополисахаридозов. **Первый тип — синдром Гурлер** отличается резкими деформа-

циями скелета и черепа, люмбальным кифозом, тугоподвижностью многих крупных и мелких суставов, гепатоспленомегалией, тяжелой степенью олигофрении, помутнением роговицы, часто катаром верхних дыхательных путей, пневмонией. Течение болезни — наиболее злокачественное из всех типов мукополисахаридозов. Больные живут не более 10—12 лет. Смерть наступает от легочно-сердечной недостаточности. В моче содержатся большие количества дерматансульфата и гепарансульфата. Наследуется по аутосомно-рецессивному типу. **Второй тип — синдром Гунтера** — характеризуется умеренно выраженными костными деформациями, отсутствием поясничного горба. У больных обнаруживается незначительная умственная отсталость, тугоухость. Помутнение роговицы незначительное или отсутствует, может выявляться атрофия дисков зрительных нервов, пигментный ретинит. Течение болезни более легкое. Больные нередко живут до 30—35 лет. С мочой выводятся дерматансульфат и гепарансульфат, но в несколько меньших количествах, чем при синдроме Гурлер. Тип наследования — рецессивный, сцепленный с полом. **При третьем типе — синдроме Санфилиппо** — костные и соматические изменения выражены нерезко, снижение интеллекта значительное. Помутнение роговицы не отмечается. В моче много гепарансульфата. Наследуется синдром Санфилиппо по аутосомно-рецессивному типу. **Четвертый тип — синдром Моркио** — примечателен отсутствием снижения интеллекта, помутнения роговицы, гепатоспленомегалии и гротескных черт лица. Отмечаются значительные деформации скелета, особенно грудной клетки, в моче — большое количество кератансульфата. Наследуется по аутосомно-рецессивному типу. **При пятом типе — синдроме Шейе** — характерны костные деформации, контрактуры крупных и мелких суставов, «когтистая лапа», интеллект нормален или незначительно снижен, помутнение роговицы умеренное. С мочой выводится много дерматансульфата. Наследуется по аутосомно-рецессивному типу. **При шестом типе — синдроме Марото — Лами** — больные карликового роста, выражены костные изменения и помутнение роговицы, интеллект существенно не изменен. В моче содержится много дерматансульфата. Наследуется также по аутосомно-рецессивному типу.

Л е ч е н и е больных мукополисахаридозами представляет трудную задачу. Делаются попытки использования гормональных препаратов: АКТГ, преднизолона и др. В ряде случаев показано применение тиреоидина, учитывая признаки гипофункции щитовидной железы. Предлагалось лечение тиреоидином в сочетании с облучением гипофиза. Отмечен некоторый эффект от использования высоких доз витамина А. Применяются сердечные и другие симптоматические средства.

МЫШЕЧНАЯ АТРОФИЯ СПИНАЛЬНАЯ ПРОКСИМАЛЬНАЯ ВРОЖДЕННАЯ (Кугельберга — Веландера болезнь). Спинальная мышечная атрофия проксимальная врожденная выделена Kugelberg и Welander в 1954 г. Заболевание наследуется по аутосомно-рецессивному типу. Описаны семейные случаи. Оба пола поражаются с одинаковой частотой. При патологоанатомическом исследовании определяются дегенеративные изменения в клетках передних рогов спинного мозга, атрофия мышечных волокон, разрастание соединительной ткани.

К л и н и к а. Первые симптомы заболевания — атрофии проксимальных отделов конечностей и фасцикулярные подергивания,

появляющиеся на первом году жизни. Заболевание медленно прогрессирует и дает развернутую клиническую картину к 8—10 годам. Обнаруживаются резкая задержка психического и физического развития, отсутствие сухожильных рефлексов, вторичные деформации позвоночника. Электромиографическое исследование устанавливает измененную переднероговую активность спинного мозга.

Диагноз ставят на основании раннего начала заболевания, медленного прогредиентного течения, характерных электромиографических изменений, результатов мышечной биопсии. Дифференциальный диагноз следует проводить с болезнью Верднига — Гоффмана и другими формами прогрессирующих мышечных дистрофий, гликогенозом, травматическими повреждениями спинного мозга, миозитом.

Лечение проводится по принципам, указанным при лечении миопатий. Важна профилактика вторичных инфекций.

МЫШЕЧНОЙ ГИПЕРТРОФИИ И УМСТВЕННОЙ ОТСТАЛОСТИ ВРОЖДЕННЫЙ СИНДРОМ (де Ланж синдром). Bruk в 1889 г., De Lange в 1934 г. дали подробное описание заболевания, первые симптомы которого появляются при рождении и характеризуются мышечной гипертрофией, экстрапирамидными нарушениями и различными пороками развития. При патологоанатомическом исследовании определяются истинная гипертрофия скелетных мышц, слабость мышц пищевода и кишечной стенки, разнообразные варианты недоразвития и уродства мозга (полигирия, микрогирия, полости в белом веществе мозга и таламусе).

Клинически при рождении ребенка обнаруживаются мышечная гипертония, цианоз и мраморность кожи, в дальнейшем — задержка нервно-психического и физического развития, низкий рост, нарушение процессов оссификации ядер окостенения и прорезывания зубов. Отмечаются симметричные гипертрофии многих скелетных мышц, диспластические черты: большая голова, большие уши, язык. Гипертония и мышечная ригидность более выражены в сгибателях рук и ног. Характерна поза больного: голова запрокинута, руки согнуты в локтевых суставах, пальцы сжаты в кулак. Ахилловы рефлексы отсутствуют. По мере роста умственная отсталость и задержка статического развития становятся все более выраженными. Дети рано умирают.

Диагноз ставят на основании симметричных мышечных гипертрофий, мышечной гипертонии в сочетании с диспластическими чертами и умственным недоразвитием. Дифференциальный диагноз следует проводить с наследственно-дегенеративными заболеваниями нервно-мышечной системы, болезнью Дауна, трисомией группы D и E.

МЫШЕЧНАЯ ГИПОПЛАЗИЯ ВРОЖДЕННАЯ (Краббе синдром). Заболевание описано Krabbe в 1946 г. Характеризуется врожденным недоразвитием мышечной ткани. Мышцы плохо определяются при пальпации. Заболевание иногда сочетается с другими аномалиями. Сухожильные рефлексы сохранены. Статические функции развиваются с задержкой, но имеется тенденция к улучшению. Электровозбудимость мышц и нервов не нарушена. Обнаруживается креатининурия при отсутствии креатинурии.

Дифференциальный диагноз следует проводить с прогрессирующими мышечными дистрофиями.

Лечение: применение средств, улучшающих обмен веществ в мышечной ткани (АТФ, глютаминовая кислота, метионин),

анаболические гормоны и витаминотерапия. Показаны лечебная физкультура и массаж.

МЫШЕЧНАЯ ДИСТРОФИЯ МИОТОНИЧЕСКАЯ (Куршмана—Штайнерта — Баттена болезнь). Curschmann, Steinert, Batten в 1906 г. описали заболевание, характеризующееся миотонией, амиотрофией и эндокринными расстройствами. Заболевание встречается с частотой 1 : 100 000 в популяции. Наследуется, как правило, по аутосомно-доминантному типу. Нередко передается лицами, имеющими моносимптомные формы. Мужчины поражаются в 5 раз чаще женщин. При патологоанатомическом исследовании определяются дегенеративные изменения мышечных волокон с разрастанием соединительной ткани. Характерно удлинение центрально расположенных ядер мышечных клеток, атрофия желез внутренней секреции, особенно половых желез. Патогенез заболевания не известен. Миотонический компонент обусловлен дефектом мионевральной пластинки и избыточным накоплением ацетилхолина.

К л и н и к а. Заболевание может начинаться в любом возрасте. Первым симптомом является трудность расслабления мышц, вызываемая механическими, эмоциональными и холодовыми факторами. Часто поражаются мышцы рук и ног и мимическая мускулатура. Степень выраженности миотонии варьирует. Характерны атрофии мышц лица — лицо удлиненное с заостренными чертами, в более поздних стадиях выявляется атрофия мышц конечностей и туловища. Характерно снижение зрения вследствие развивающейся катаракты, которая обнаруживается во всех случаях заболевания. Часто отмечаются психические расстройства — слабоумие, чувство страха, придирчивость, раздражительность, недоверчивость. У мужчин ранняя импотенция и облысение, у женщин — менопауза. Электромиография выявляет миотоническую реакцию мышц с длительным расслаблением. Биохимическое исследование обнаруживает гипогликемию, глюкозурию. Гормональный профиль свидетельствует о гипофункции желез внутренней секреции. Течение заболевания медленно прогрессирующее. Двигательные функции у больных сохраняются долго.

Д и ф ф е р е н ц и а л ь н ы й д и а г н о з следует проводить с миотонией, миопатиями, синдромом Мебиуса.

Л е ч е н и е: препараты хинина, кальция, гормональная (АКТГ) и симптоматическая терапия. В диете целесообразно резко ограничить продукты, содержащие калий (картофель и др.).

МЫШЕЧНЫЕ ДИСТРОФИИ ПРОГРЕССИРУЮЩИЕ (миопатии, прогрессирующие мышечные дистрофии) — группа наиболее распространенных наследственных нервно-мышечных заболеваний. Подробное клинико-морфологическое описание первых случаев было сделано Duchenne и Cruveilhier (1853), Erb (1882), Landouzy, Dejerine (1886), Grüfe (1868), В. К. Ротом (1890, 1895). Заболевания описаны во всех странах мира с частотой 4 на 100 000 населения; 35—40% наблюдений имеют семейный характер. Различные формы прогрессирующих мышечных дистрофий могут передаваться по аутосомно-доминантному, аутосомно-рецессивному и сцепленному с полом типам. При патологоанатомическом исследовании выявляется следующее: мышцы истончены, часть волокон замещена жировой и соединительной тканью. В миоплазме — постепенная вакуолизация и гиалиновая дегенерация, в сарколемме — увеличение ядер и формирование их в цепочку. При электронной микроскопии выявляется изменение структуры мембран мышечных клеток, сущест-

венных изменений в нервной системе не находят. В основе патогенеза прогрессирующих мышечных дистрофий лежат нарушения метаболизма мышечных клеток. Биохимические исследования биопсированных мышц больных установили изменения нуклеиновых кислот, белков и ферментов. Использование меченых аминокислот в эксперименте на мышах с наследственной мышечной дистрофией чистой линии Re/129 выявило значительное преобладание ускоренного распада белков мышц над измененным их синтезом.

Клиника. Ведущими клиническими симптомами заболеваний этой группы являются мышечная слабость, утомляемость при легких физических нагрузках, симметричные мышечные атрофии. Рано выявляются снижение или отсутствие сухожильных рефлексов, гипотония мышц, в более поздних стадиях — костные деформации, контрактуры. Расстройств чувствительности, координации и функции тазовых органов не отмечается. Постоянно выражены вегетативно-трофические расстройства.

Описаны различные формы прогрессирующих мышечных дистрофий. **Ювенильная форма Эрба — Рота** характеризуется началом в молодом или детском возрасте. Наследуется по аутосомно-рецессивному типу. Поражаются оба пола, мальчики болеют несколько чаще девочек. Заболевание обычно начинается с атрофии мышц тазового пояса и проксимальных отделов конечностей, псевдогипертрофии икроножных мышц. Рано угасают сухожильные рефлексы. Характерным является симптом «крыловидных лопаток», «свободных надплечий», «осиная талия», переваливающаяся походка («утиная»), вставание в несколько этапов («лесенкой»). Интеллект обычно не страдает. Течение медленное, но неуклонно прогредиентное. Степень двигательных расстройств зависит от возраста, в котором появляются первые клинические симптомы. **Псевдогипертрофическая форма Дюшена** поражает преимущественно мальчиков. Основной тип наследования заболевания — рецессивный, сцепленный с полом. Клинические симптомы обнаруживаются нередко в первые годы жизни: походка приобретает характер «утиной», больные испытывают трудности при подъеме по лестнице, часто падают. Характерным являются значительные псевдогипертрофии икроножных мышц, нередко дельтовидных, ягодичных и др. У отдельных больных с псевдогипертрофической формой Дюшена выявляются снижение интеллекта, эндокринные расстройства, синдром Иценко — Кушинга, адипозо-генитальная дистрофия. Заболевание неуклонно прогрессирует и быстро приводит к обездвиженности больных.

Плече-лопаточно-лицевая форма Ландузи — Дежерина наследуется по аутосомно-доминантному типу, болезнь начинается в 20—30 лет с атрофии мышц лица и плечевого пояса. Лицо гипомимично, типично лицо «сфинкса», атрофия круговой мышцы рта обусловливает поперечную улыбку. Глаза полностью не закрываются, лагофтальм. В последующем отмечается поражение других мышечных групп. Течение заболевания медленное, долго сохраняются двигательные функции.

Описаны более редкие формы прогрессирующих мышечных дистрофий. **Офтальмоплегическая форма** характеризуется поражением мышц глазного яблока, что сопровождается птозом, ограничением движений глазных яблок и т. д. Наряду с этим отмечается вовлечение в патологический процесс мышц туловища и конечностей, иногда мышц, иннервируемых каудальной группой черепно-мозговых нервов (**бульбарно-офтальмоплегическая форма**). Забо-

левание может наследоваться по аутосомно-рецессивному или аутосомно-доминантному типу.

При **дистальной форме** миопатии атрофии мышц начинаются с дистальных отделов конечностей, мелких мышц кисти и стоп, позднее вовлекаются в процесс мышцы голеней и предплечий. Чувствительные расстройства отсутствуют. Наследуется заболевание по аутосомно-рецессивному типу. Особую редкую форму представляет **немалиновая миопатия**. Заболевание проявляется при рождении значительной гипотонией мышц и мышечной слабостью. Тип наследования аутосомно-рецессивный. При электронномикроскопическом исследовании обнаруживают дегенерацию мышечных волокон, эозинофильные и кристаллические включения в саркоплазме. Заболевание может иметь стационарный характер или медленно прогрессирует. Дети развиваются со значительной физической задержкой. Диагноз уточняется с помощью биопсии мышц.

Описаны атипичные и смешанные формы прогрессирующих мышечных атрофий. Лабораторные исследования обнаруживают в моче уменьшение креатинина и появление креатина. Весьма характерно избыточное содержание в моче отдельных заменимых и незаменимых аминокислот. В сыворотке крови повышается ряд ферментов: креатинфосфокиназа, альдолаза, трансаминаза и др. Указанные изменения особенно выражены при форме Дюшена. На электромиограмме обнаруживается умеренное снижение вольтажа, реакция перерождения отсутствует. На электрокардиограммах — признаки диффузного поражения миокарда.

Д и а г н о з прогрессирующих мышечных дистрофий ставится на основании характерной клинической картины болезни, доминирования двигательных расстройств и прогредиентного течения. В ряде случаев диагнозу помогают анамнестические данные, наличие в семье аналогичного заболевания. Дифференциальный диагноз следует проводить с вторичными формами миопатий, последствиями полиомиелита, сирингомиелией, боковым амиотрофическим склерозом и с группой коллагеновых заболеваний.

Л е ч е н и е комплексное и предусматривает назначение препаратов, влияющих на различные звенья обмена веществ и улучшающих нервно-мышечную проводимость. Целесообразно применение метионина, глютаминовой кислоты, аденозинтрифосфорной кислоты (АТФ), анаболических гормонов. Значительное место в терапии отводится витаминам группы В и Е. Широко применяются антихолинэстеразные препараты: прозерин, галактамин и средства, влияющие на проводимость в вегетативных ганглиях (пахикарпин). Лечение проводится курсами длительностью 1—2 месяца. Каждый курс лечения включает препараты, влияющие на обмен веществ, нервно-мышечную проводимость и витамины. Широко используется дозированная лечебная физкультура и физиотерапия (грязелечение, воротник по Щербаку, занятия в бассейне, массаж, дыхательная гимнастика). Профилактика прогрессивных мышечных дистрофий тесно связана с ранней диагностикой и выявлением состояния гетерозиготного носительства, для чего используются биохимические и электрофизиологические методы исследования (исследование ферментов и аминокислот у родителей и близких родственников больных и т. д.).

МЫШЦ ЭКСТРАОКУЛЯРНЫХ ФИБРОЗ ВРОЖДЕННЫЙ ОБЩИЙ — редкое заболевание, описанное Brown в 1950 г. Тип наследования аутосомно-доминантный. Имеется врожденная аплазия

и фиброз мышц, тенонова капсула структурно изменена и сращена со склерой. Заболевание часто носит семейный характер. Поражение двустороннее. Уже у новорожденных отмечается сужение глазной щели, глазные яблоки расположены на 20—40° ниже горизонтальной плоскости. Отсутствуют функции приведения и отведения глаз. Голова откинута назад. Отмечается выраженная ригидность конъюнктивы. Зрительные функции, как правило, не страдают.

Лечение хирургическое.

Прогноз относительно благоприятный.

НАДПОЧЕЧНИКОВ КОРЫ ОПУХОЛИ ВРОЖДЕННЫЕ. Врожденная опухоль коры надпочечников относится к исключительно редким заболеваниям. Гистологически опухоль представляет собой разрастание клеток клубочковой зоны, отмечается аденоматозный рост элементов сетчатой и пучковой зоны, клеточный атипизм опухоли.

Клинически опухоль коры надпочечников проявляется при рождении избыточным весом больных, лунообразным лицом, короткой шеей, гипертрихозом и жесткими волосами на лобке, грубым голосом, у девочек может иметь место гипертрофия клитора. Диагноз ставят на основании изменения содержания в моче 17-кетостероидов, преднизолоновой пробы и пневмоперитонеума. Дифференциальный диагноз следует проводить с адрено-генитальным синдромом.

Лечение оперативное.

НАНИЗМ ГИПОФИЗАРНО-ЦЕРЕБРАЛЬНЫЙ (наследственно-семейные формы). Заболевание описано Hanhart в 1925 г. Предполагается, что тип наследования — аутосомно-рецессивный. В основе заболевания лежит генетически обусловленный дефект развития гипофизарно-гипоталамической области. При патологоанатомическом исследовании определяется недоразвитие ядер гипоталамуса и передней доли гипофиза. В патогенезе заболевания играет роль недостаточное образование гормонов роста и гонадотропного гормона.

Клиника. Больные маленького роста с правильными пропорциями тела. Характерно преждевременное увядание кожи лица, раннее появление морщин. Больные замкнуты, негативны. Интеллект, как правило, не страдает. В ряде случаев имеют место явления гипотиреоза — избыточное отложение жира, отечное лицо. Вторичные половые признаки отсутствуют. У девочек матка определяется в виде тяжа, придатки не прощупываются, молочные железы не развиты, у мальчиков половые железы очень малы, оволосения лобка не наступает. На рентгенограмме отмечается задержка развития костей: ядра окостенения появляются с большим опозданием. Эпифизарные центры подвергаются со временем оссификации. Зоны роста остаются открытыми неопределенное время или закрываются только у взрослых. В крови обнаруживается снижение щелочной фосфатазы и неорганического фосфора, снижение гемоглобина и эритроцитов, лимфоцитов.

Диагноз гипофизарного нанизма основывается на данных анамнеза (резкая задержка роста с 2—3-летнего возраста), характерной рентгенологической картины и определения гормонального профиля мочи (тиреотропный гормон и гонадотропный). Дифференциальный диагноз следует проводить с микседемой, болезнью Дауна, прогерией.

Лечение: применение анаболических стероидов — ретаболила и дураболина, а также тиреоидина. Лечение необходимо проводить на фоне полноценного питания.

НЕБА НЕЗАРАЩЕНИЕ. Незаращение неба (расщелина неба, «волчья пасть») встречается приблизительно у 1 ребенка на 2000 родившихся. Возникновение данной аномалии объясняется задержкой развития небных отростков, вследствие чего они не достигают сошника и не происходит их соединения. От стадии прекращения развития неба зависят клинические формы, среди которых различают неполные расщелины неба, не доходящие до переднего края челюсти, и полные — с незаращением альвеолярного отростка челюсти. Этот вид порока развития сочетается с незаращением верхней губы. Расщелины неба наблюдаются как односторонние, так и двусторонние. При двустороннем полном незаращении неба в центре расщелины видны сошник и хоаны. Неполное незаращение неба распространяется чаще на все мягкое небо. Иногда расщеплена только uvula, в некоторых случаях имеется незаращение мягкого и частично твердого неба. Распознавание расщелин неба не представляет затруднений.

Клинические проявления зависят от протяженности расщелины — чем расщелина больше, тем они более выражены. В тяжелых случаях грудное вскармливание становится невозможным, речь таких детей трудно понять. Кроме того, постоянное раздражение и травмы открытой полости носа нарушают правильное дыхание и способствуют инфицированию дыхательных путей.

Лечение. Устранить указанные недостатки можно двумя путями — консервативным (применение обтуратора) и оперативным (уранопластика). Ношение обтуратора способствует правильному развитию речи. Большое значение имеют занятия с логопедом. Оперативное лечение показано в возрасте от 4 до 6 лет. Предварительно необходимы санация полости рта и носоглотки. Цель операции — путем устранения расщелины и формирования подвижного мягкого неба создать условия для правильной фонации и разобщить ротовую и носовую полости. В послеоперационном периоде необходимо продолжение обучения у логопеда. Прогноз благоприятный.

НЕВРИТ ГИПЕРТРОФИЧЕСКИЙ ИНТЕРСТИЦИАЛЬНЫЙ (Дежерина — Сотта). Dejerine и Sotta в 1893 г. описали редкое заболевание, характеризующееся гипертрофией нервных стволов, видимой на глаз и определяемой пальпаторно, сочетающейся с двигательными и чувствительными нарушениями. Заболевание носит наследственный характер и передается по аутосомно-доминантному типу. Не исключены спонтанные мутации. При патологоанатомическом исследовании выявляется резкая гипертрофия шванновской оболочки, сдавливающая осевые цилиндры и вызывающая дегенерацию аксонов и нервных корешков. Наблюдается также дегенерация задних столбов и мозжечковых путей.

Клиника. Начало заболевания — в возрасте до 20 лет. Чаще болеют лица мужского пола. Изменения нервных стволов внешне напоминают тромбофлебит. Больные часто жалуются на локальные боли, расстройства чувствительности непостоянного характера, постепенно развивающуюся мышечную атрофию. При неврологическом исследовании находят значительные утолщения периферических нервных стволов, эквиноварусную деформацию стоп, кифосколиоз, расстройства чувствительности, выпадение сухожильных рефлексов, координаторные расстройства. Позднее могут отмечаться нистагм, вялая реакция зрачков на свет. Нередко кожные невусы и подкожные нейрофибромы. При исследовании спинномозговой жидкости — некоторое повышение белка. На

электромиограмме — снижение электровозбудимости и реакция перерождения. Течение заболевания медленно прогрессирующее, возможны пароксизмы и ремиссии.

Дифференциальный диагноз необходимо проводить с амиотрофией Шарко — Мари, нейрофиброматозом Реклингаузена, дистальной формой прогрессирующих мышечных дистрофий, полиневритами различной этиологии.

Лечение: витамины B_1, B_{12}, E; АТФ, прозерин, нивалин, физиотерапия, электрогимнастика, массаж, лечебная физкультура. Следует избегать охлаждения, тяжелой физической нагрузки. При деформации стоп показано ношение ортопедической обуви.

НЕВРОЗ НАВЯЗЧИВЫХ СОСТОЯНИЙ (роль наследственности)—психическое нарушение, относящееся к категории пограничных расстройств. Имеет психогенное происхождение. Встречается чаще всего у психопатических личностей тормозного типа (психопаты-астеники, психастеники, шизоиды). Носит иногда семейный характер. Генетически подчиняется тем же закономерностям, что и психопатии, на фоне которых имеет место невроз навязчивых состояний.

НЕВУС СЕМЕЙНЫЙ ПИГМЕНТНЫЙ (Блоха — Сульцбергера синдром). Описан Bloch и Sulzberger в 1925 г. Наследуется, как правило, по рецессивному, сцепленному с полом типу. Чаще болеют лица мужского пола. Заболевание относится к группе множественных пороков развития.

Клиника. Проявляется в раннем детском возрасте. Характеризуется очагами гиперпигментации кожи темно-коричневого или стального цвета с преимущественным расположением на боковых поверхностях туловища. Иногда бывают также буллезные, веррукозные и эритематозные высыпания. Участки гиперпигментации постепенно атрофируются. К другим симптомам относятся алопеция, дистрофия ногтей, гипоплазия зубов, аномалии их расположения и прикуса. Глазные симптомы включают помутнение роговицы и хрусталика, перемещение пигмента в роговице, атрофию зрительного нерва, птоз, микрофтальмию, голубые склеры. В неврологическом статусе имеют место микроцефалия, эпилептиформные судороги, атаксия, снижение интеллекта.

Дифференциальный диагноз следует проводить с другими пороками развития эктодермы, а также кожными заболеваниями — красным плоским лишаем, буллезным эпидермолизом.

Лечение симптоматическое.

«НЕГНУЩЕГОСЯ ЧЕЛОВЕКА» СИНДРОМ (прогрессирующая мышечная ригидность и спазм). Синдром описан Moersch и Woltman в 1956 г. и состоит в постепенно нарастающей мышечной ригидности и болезненных мышечных спазмах. Патологоанатомические исследования мозга и мышц аномалий не выявили. Возраст больных в среднем от 30 до 50 лет. Начало заболевания чаще постепенное — в течение нескольких месяцев, иногда развитие быстрое — в течение нескольких дней или недель. Мышцы туловища поражаются в первую очередь, в некоторых случаях ригидность начинается с мышц шеи и конечностей. Поражение симметричное. Мышцы живота становятся чрезвычайно твердыми, резко ограничена подвижность позвоночника. От хронического тетануса заболевание отличается тем, что не бывает спазмов жевательных мышц. Течение неуклонно прогрессирующее.

Лечение. Показано назначение препаратов, снижающих мышечный тонус, витаминотерапия. Прогноз неблагоприятный.

НЕЙРОДЕРМИТ (роль наследственности). В литературе имеются указания на наследственную передачу нейродермита. Родители или родственники больных нейродермитом часто страдают зудящими дерматозами, экземой, крапивницей и другими аллергическими заболеваниями. Роль генетических факторов подтверждается наличием сходных иммунологических сдвигов (иммуноглобулиновая фракция) у больных и их фенотипически здоровых родственников.

В клинической картине диффузного нейродермита преобладает инфильтрация с лихенизацией на фоне эритемы неостровоспалительного характера. Морфологическая картина характеризуется появлением эпидермо-дермальных папул, часто по цвету не отличающихся от остальной кожи, местами сливающихся в участки сплошной папулезной инфильтрации. Кожа в очагах поражения часто гиперпигментируется, в области очагов поражения и вне их в результате сильного зуда имеются множественные экскориации, кожа сухая, кое-где шелушится. Своеобразную форму диффузного нейродермита представляет «атопический дерматит» Бенье. Заболевание начинается большей частью в детском возрасте, являясь продолжением детской экземы («экссудативного диатеза»).

Дифференциальный диагноз следует проводить с себорейной экземой, болезнью Гартнупа, фенилкетонурией, болезнью Айриса, медикаментозными дерматитами и др.

Лечение — десенсибилизирующая, седативная терапия, электросон, гипноз, физиологические дозы стероидных гормонов. Местно — стероидные мази.

НЕЙТРОПЕНИЯ ПЕРИОДИЧЕСКАЯ НАСЛЕДСТВЕННАЯ, ЦИКЛИЧЕСКАЯ ГРАНУЛОЦИТОПЕНИЯ; ЦИКЛИЧЕСКИЙ, РЕЦИДИВИРУЮЩИЙ АГРАНУЛОЦИТОЗ. Впервые заболевание описано Leabe в 1910 г. В настоящее время известно около 50 случаев периодической нейтропении, которая встречается в любом возрасте, в том числе и у грудных детей. Наследуется по аутосомно-рецессивному и аутосомно-доминантному типу.

Клиника. К типичным симптомам болезни относится рецидивирующая гранулоцитопения, которая продолжается 4—10 дней и повторяется через строго определенное время у одного и того же больного (через 2—3—4 недели). Периодам гранулоцитопении сопутствуют различные клинические симптомы: резкое ухудшение общего состояния больных, подъем температуры, появление гнойных и септических осложнений. Исследование костного мозга в период нейтропении показывает ослабление гранулоцитопоэза в виде замедленного созревания гранулоцитов и уменьшения количества сегментоядерных форм.

В периоды ремиссии больные чувствуют себя хорошо, при рецидивах лейкопении состояние их резко ухудшается. По поводу патогенеза заболевания не существует единого мнения. Придают значение инфекции, эндокринным нарушениям, дефициту факторов лейкоцитов, повышенному разрушению лейкоцитов в селезенке.

Дифференциальному диагнозу помогает наличие четких циклов, возникающих вне всякой связи с внешними влияниями, а также выявление эозинофилии и моноцитоза в периферической крови и костном мозге.

Лечение сводится к применению антибиотиков, переливанию крови и лейкоцитной массы, а также АКТ и кортикостероидов. В некоторых случаях возможен эффект от удаления селезенки.

НЕЙТРОПЕНИЯ ДЕТСКАЯ ПОСТОЯННАЯ НАСЛЕДСТВЕННАЯ (детский генетический агранулоцитоз, синдром Костмана). Описана впервые Kostman в 1956 г. в Швеции. Встречается редко, чаще наблюдается в Скандинавских странах. Заболевание наследуется по аутосомно-рецессивному типу. Патогенез заболевания изучен неполно. По-видимому, в основе болезни лежит наследственный дефицит ферментов, ответственных за нормальное созревание клеток нейтрофильного ряда, причем выпадение функции относится к этому переходу промиелоцитов в более зрелые формы.

Клиника. Заболевание характеризуется появлением в первые недели и месяцы жизни гнойничковых поражений слизистых оболочек и кожи. Возникают множественные фурункулы, абсцессы подкожной клетчатки, тяжелый стоматит, блефариты. Довольно часто бывают абсцессы легких. В периферической крови почти полностью отсутствуют нейтрофилы, однако количество лейкоцитов не снижено за счет повышения содержания моноцитов и эозинофилов. В костном мозге почти полностью отсутствуют все элементы нейтрофильного ряда, за исключением промиелоцитов, удельный вес которых часто повышен (10—12%). Содержание в крови эритроцитов и тромбоцитов и их предстадий в костном мозге при этом заболевании нормально или слегка повышено.

Диагноз ставят на основании упорно появляющихся гнойных поражений различных органов, возникающих без видимой причины, при резком снижении нейтрофилов в крови. Отмечается своеобразная «диссоциация»: множественные гнойники при отсутствии нейтрофилеза. Дифференциальный диагноз проводят с разнообразными агранулоцитозами, парциальной формой гипопластической анемии, которые в большинстве случаев бурно начинаются и связаны с приемом медикаментов, обладающих свойством гаптенов.

Течение наследственной нейтропении не изменяется в связи с приемом лекарственных средств. Характерным является наличие в костном мозге и периферической крови эозинофилии и моноцитоза. Увеличение содержания в костном мозге моноцитов, иногда их молодых форм, дает основание для подозрений на ретикулез. Уточняет диагноз сохранность красного и мегакариоцитарного ростков, отсутствие прогрессирования гематологических показателей, отсутствие увеличения селезенки.

Лечение. Некоторый эффект может быть получен от переливания свежецитратной плазмы. Прогноз тяжелый, непосредственной причиной смерти больных часто является септическая инфекция.

НЕЙТРОПЕНИЯ ДОБРОКАЧЕСТВЕННАЯ (БЕССИМПТОМНАЯ) НАСЛЕДСТВЕННАЯ (семейная нейтропения). Заболевание описано César в 1943 г., а затем Bausser и Neyde в 1947 г. Наследуется по аутосомно-доминантному типу. Имеет хроническое течение и характеризуется небольшой постоянной лейкопенией (2000—3000), уменьшением содержания нейтрофилов до 30—35%. Состав костного мозга нормален или может отмечаться умеренная гипоплазия белого ростка.

Отчетливых клинических проявлений болезни нет, в некоторых случаях отмечается склонность к рецидивам различных инфекций, общая слабость.

Диагноз основывается на данных исследования крови.

Лечение симптоматическое. Прогноз благоприятный.

НЕЙРОФИБРОМАТОЗ (болезнь Реклингаузена). В 1882 г. Recklinghausen описал заболевание, проявляющееся при рождении

или в детском возрасте пигментными пятнами на коже и опухолями по ходу нервных волокон. Заболевание наследуется по аутосомно-доминантному типу, описаны семейные случаи. Частота заболевания 1 : 2000 (частота мутаций 1 : 10 000). Мужчины болеют несколько чаще. В основе нейрофиброматоза лежит аномалия развития эктодермы и мезодермы. При гистологическом исследовании опухоли обнаруживаются нервные клетки и соединительнотканные элементы (нейрофиброма).

Клиника. Первые симптомы заболевания характеризуются появлением на коже светло-коричневых пятен. Под ними по ходу нервов обнаруживаются плотные опухолевые образования различной величины, не связанные с другими тканями. Опухоли могут располагаться по ходу длинных периферических и черепномозговых нервов. Часто двустороннее поражение VIII пары и зрительных нервов. При исследовании нервной системы обнаруживаются расстройства чувствительности — парестезии, гипестезии, реже боли. Двигательные расстройства обычно отсутствуют или слабо выражены. При внутримозговой форме нейрофибромы обычно расположены в полушариях и черве мозжечка, реже — в полушариях мозга; их клиническое течение характерно для внутримозговых опухолей. Глазные симптомы встречаются при этом заболевании почти у 20% больных и иногда бывают единственным признаком нейрофиброматоза. На веках наблюдаются плексиформные нейрофибромы в виде диффузной опухоли, в которой прощупываются плотные извилистые тяжи. Иногда они сочетаются с гемигипертрофией лица, буфтальмом, вторичной глаукомой. В конъюнктиве, склере и радужной оболочке нейрофибромы имеют вид узелков, валикообразных утолщений, а в роговице представляются небольшими инфильтратами и полосками. Относительно часты мелкие узелки и бляшки розовато-желтого и белого цвета в сетчатке и на диске зрительного нерва. В позднем периоде возникает застойный диск. Очень редкой локализацией нейрофибром оказывается сосудистая оболочка глаза. Наряду с множественными признаками нейрофиброматоза возможны и отдельные симптомы: опухоль конъюнктивы, узелки радужной оболочки, глаукома. Поражение костей глазницы (остеодистрофия) в виде дефекта с опухолевидным разрастанием цилиарных нервов, а также поражение зрительного нерва ведет к экзофтальму. Описаны варианты течения заболевания с локализацией нейрофибром в загрудинном пространстве, ретроперитонеально. Сочетание болезни Реклингаузена с червеобразной атрофией кожи, пороками сердца и приступами брадикардии описано в 1940 г. Godfried и др.

Диагноз ставят на основании выявления пигментных пятен, опухолей кожи и периферических нервов в совокупности с очаговой неврологической симптоматикой и глазными изменениями. Дифференциальный диагноз следует проводить с заболеваниями периферических нервов, с группой факоматозов, опухолями и кистами орбит и глазного яблока.

Лечение: хирургическое удаление опухоли, симптоматическая терапия.

НЕФРОНОФТИЗ ФАНКОНИ (ювенильный нефронофтиз) — заболевание почек («чахотка нефрона») с прогрессирующим развитием почечной недостаточности. Описано в 1951 г. Fanconi с соавт. В 1964 г. было описано 13 семей, члены которых были предрасположены к заболеванию нефронофтизом. Наследуется по аутосомно-рецессивному типу. Патогенез не выяснен. Гистологическая картина

почечной ткани сходна с изменениями, наблюдающимися при диффузном гломерулонефрите: гиалинизация гломерул и базальной мембраны, круглоклеточная инфильтрация в интерстиции, атрофия эпителия канальцевого аппарата с фокальной гиперплазией. Предполагается, что в первую очередь поражается петля Генле и позднее развивается недостаточность клубочков.

Клиническая картина характеризуется постепенным началом в возрасте 1—6 лет и проявляется полидипсией, полиурией, гипоизостенурией, отставанием в физическом, иногда и в умственном развитии. Болезнь прогрессирует, постепенно развивается уремия. Характерно отсутствие артериальной гипертонии. При обследовании больных находят умеренную анемию, снижение клиренса эндогенного креатинина, ацидоз, резко выраженную гипокалиемию, белок в моче при скудном мочевом осадке. Возможно сочетание заболевания почек с ретинитом, поражением костной системы.

Лечение малоэффективно. Учитывая большое значение расстройств обмена калия, предлагают назначать его препараты, что может задержать прогрессирование почечной недостаточности. Прогноз неблагоприятный, больные погибают через несколько лет от начала заболевания.

НИЛЬСОНА СИНДРОМ. Описан в 1934 г. Nielsen. Представляет собой сочетание синдрома Клиппеля — Фейля с двусторонней крыловидной кожей.

Лечение оперативное. Оптимальным сроком оперативного лечения можно считать возраст 3—5 лет. Операция сводится к устранению кожных складок путем перемещения встречных треугольных лоскутов. Прогноз для жизни благоприятный.

НИМАНА — ПИКА БОЛЕЗНЬ (сфингомиелиноз). Относится к группе тезауризмозов (болезней накопления) и характеризуется значительной гепатоспленомегалией, тяжелым поражением нервной системы, задержкой общего развития ребенка. Впервые болезнь описана Nieman в 1914 г. Pick в 1922 г. дал детальную характеристику болезни, указав на ее отличия от болезни Гоше. К настоящему времени описано более 100 случаев болезни Нимана — Пика. Наследование болезни происходит по аутосомно-рецессивному типу. Мальчики и девочки болеют одинаково часто. Нередко отмечается кровное родство между родителями, имеются семейные случаи болезни Нимана — Пика, сочетание в одной семье болезни Нимана — Пика и амавротической идиотии Тея — Сакса. Патогенез болезни связывается с нарушением синтеза сфингомиелина, в составе которого отмечается избыточное количество одних жирных кислот и недостаток других. Возможно, определенное значение имеют нарушения процессов распада сфингомиелина, что приводит к его избыточному накоплению в ретикуло-эндотелиальных клетках различных органов и тканей.

При патологоанатомическом исследовании определяется значительное увеличение печени и селезенки, имеющих желтую окраску, пятнистый рисунок легких, увеличение надпочечников, содержащих большие количества липидов. Микроскопически в селезенке, печени, почках, надпочечниках, лимфатических узлах, костном мозге и некоторых других органах обнаруживаются клетки Пика. Это довольно крупные клетки, имеющие размер от 20 до 50 мк и содержащие одно или много ядер. Протоплазма клеток содержит вакуоли, придающие клеткам характерный пенистый вид. Пенистость клеток

образуется вследствие растворения липидных субстанций при фиксировании препарата. Гистологические изменения обнаруживаются в ганглиозных клетках головного мозга и сетчатой оболочки глаза. Количество сфингомиелина в различных органах резко увеличивается.

Клинически болезнь Нимана — Пика проявляется обычно в грудном возрасте, чаще в первое полугодие. Имеются единичные описания возникновения клинических признаков болезни в более старшем детском и даже молодом возрасте. Начальными симптомами болезни являются потеря аппетита, резкое похудание ребенка, задержка психофизического развития. Живот больного значительно увеличивается вследствие гепатоспленомегалии. При пальпации печень и селезенка представляются плотными, гладкими, безболезненными. Позднее развивается асцит, часто возникают бронхопневмонии. Лимфатические железы в большинстве случаев увеличиваются. Кожные покровы выглядят восковидными, блестящими, обнаруживаются участки пигментации. Неврологически в начальных стадиях болезни выявляются двигательные расстройства центрального характера: парезы конечностей, повышение тонуса мышц и сухожильных рефлексов, пирамидные знаки. В более поздних стадиях характерна гипотония мышц, отсутствие сухожильных рефлексов. Развивается идиотия, слепота и глухота. На глазном дне у многих больных могут обнаруживаться атрофия сосков зрительного нерва, вишнево-красное пятнышко овальной формы в макулярной области. По сравнению с таковой при амавротической идиотии Тея — Сакса пятнышко несколько меньших размеров. При лабораторных исследованиях устанавливается гипохромная анемия умеренной степени, нередко — лейкопения. Содержание сфингомиелинов в плазме крови не изменено. Большое значение имеет обнаружение клеток Пика в пунктатах костного мозга, селезенки, лимфатических узлов и периферической крови. Болезнь Нимана — Пика обладает злокачественным течением. Большинство детей погибают в первые 2 года жизни от легочно-сердечной недостаточности, интеркуррентных инфекций.

Дифференциальный диагноз проводят с болезнью Гоше (см.), циррозом печени, лимфогранулематозом и некоторыми другими болезнями. Диагноз основывается на сочетании типичных клинических симптомов: поражение внутренних органов и нервной системы, изменения глазного дна и наличие клеток Пика в различных органах.

Лечение болезни Нимана — Пика в настоящее время неэффективно. С сомнительным эффектом применялись гормональные препараты (АКТГ, тиреодин, гормоны), переливание крови, экстракты печени, ферменты и др. Спленэктомия не дает положительных результатов. В целях профилактики родителям, имеющим ребенка с болезнью Нимана — Пика, целесообразно воздержаться от дальнейшего деторождения.

НИСТАГМ-МИОКЛОНИЯ (Ленобля — Обино синдром). Описан Lenoble и Obino в 1906 г. Заболевание несколько чаще встречается у мужчин. Описаны наследственные и семейные формы. Патологоанатомически обнаруживают диффузные неспецифические изменения сосудов и глии головного мозга. Патогенез синдрома не известен.

Клиника. Синдром характеризуется врожденным нистагмом, фасцикулярным подергиванием мышц, тремором, сосу-

дистыми расстройствами, повышением сухожильных рефлексов. Мышечные подергивания появляются спонтанно или являются результатом холодового или механического раздражения. В некоторых случаях наблюдается тремор головы и конечностей.

Лечение не разработано. Симптоматически применяются витамины группы B, седативные средства.

НИСТАГМ (наследственно-семейный и врожденный). Тип наследования рецессивный, связанный с полом. Нистагм наблюдается иногда у нескольких членов одной семьи.

Врожденный нистагм может сочетаться с резким снижением зрения. Он возникает при микрофтальме, колобоме сосудистого тракта, аниридии, катаракте, резко выраженной аметропии, слепоте на цвета, при тапеторетинальных дегенерациях центрального и периферического типа, при аномалиях строения лицевого скелета и т. д. Нистагм, сочетающийся с понижением зрения, называют осложненным в отличие от неосложненного, при котором нет понижения зрения. Причина неосложненного нистагма лежит во врожденных изменениях глазодвигательного аппарата или центральной нервной системы. Врожденный нистагм бывает обычно горизонтального типа, маятникообразным. Иногда нистагм бывает ротаторный, диагональный и вертикальный, реже диссоциированный и монокулярный. Монокулярный нистагм у детей сопровождается качательными движениями головы. Амплитуда колебаний при нистагме обычно меньше при взгляде прямо и увеличивается при крайних отведениях глазных яблок. Поражение носит стойкий характер и в течение жизни не меняется.

Лечение малоэффективно. Применяют ретропозицию горизонтальных мышц на стороне медленного компонента с одновременной резекцией сухожилия этих мышц. Прогноз относительно благоприятный.

НОРРИ СИНДРОМ. Впервые описал Norrie в 1927 г. В литературе описано около 70 случаев. Тип наследования рецессивный, сцепленный с полом. Болезнь обнаруживается у новорожденных, исключительно у мальчиков. Часты семейные случаи. Заболевание обусловлено пороком развития внутренних оболочек глазного пузыря. Страдают, как правило, оба глаза. Иногда это заболевание сочетается с глухотой и умственной отсталостью. У больных полная слепота, ретролентально располагаются опухолевые массы желтоватого цвета, напоминающие псевдоглиому. Затем развивается катаракта, увеит, атрофия глазного яблока, помутнение роговиц.

Дифференциальный диагноз необходимо проводить с псевдоглиомой, ретинобластомой, увеитом, ретролентальной фиброплазией. Прогноз неблагоприятный.

ОВАЛОЦИТОЗ (элиптоцитоз) — состояние эритроцитов, имеющих овальную форму. Наследуется как доминантный признак. У людей, имеющих в крови эритроцитов до 80—90% овальной формы, какой-либо специфической патологии не выявляется, в связи с чем элиптоцитоз считается безвредной для организма аномалией. Однако в литературе имеются сообщения о том, что у 12% людей, имеющих овалоцитоз, в периоде новорожденности или в первые 1—2 месяца жизни может выявляться гемолитическая анемия в легкой форме, лечение которой проводится гемотрансфузиями. Терапевтический эффект может быть получен также в результате спленэктомии.

ОЖИРЕНИЕ КОНСТИТУЦИОНАЛЬНОЕ (роль наследственности). К ожирению как нозологической форме относятся случаи заболевания, при которых повышенное отложение жира не является следствием другого заболевания. Ожирение возникает в результате нарушений нейро-эндокринной регуляции обмена веществ, ведущего к избыточному депонированию жира. В развитии ожирения большое значение имеют наследственные и конституциональные факторы. При изучении родословных больных ожирением в их семьях отмечается наличие как близких, так и отдаленных родственников, страдающих ожирением и некоторыми другими болезнями обмена (сахарным диабетом, подагрой и др.). По данным Mayer, дети страдают ожирением в 10% случаев при нормальном весе родителей, в 40% случаев — если оба родителя страдают ожирением. По данным Vamberová, когда оба родителя имеют нормальный вес, то мальчики с ожирением рождаются в 15,6% случаев, если полный отец — мальчики рождаются полными в 21,1%, если полная мать — в 17%, если полные оба родителя — в 46,3%. Когда родители имеют нормальный вес, то дочери с ожирением рождаются в 13,4% случаев, если тучный отец — в 17,1%, если полная мать — в 22,5%, если же полные оба родителя — в 46,7%. Таким образом, тучность или наклонность к ней, по всей вероятности, передается генами, локализованными в аутосомах. Реализация в фенотип в определенной мере зависит от пола.

Лечение: применение специальной диеты с ограничением сладких, мучных блюд. Занятия лечебной физкультурой.

ОКСАЛОЗ. В 1925 г. Lepoutre выявил двусторонние камни в почках ребенка 4½ лет, состоявшие из оксалата кальция. В 50-х годах было высказано предположение о связи почечнокаменной болезни с наследственным дефектом обмена веществ. Тип наследования — аутосомно-рецессивный. Мужчины болеют чаще женщин (3 : 2). При оксалозе процесс переаминирования глицина осуществляется нормально, но продукт, образовавшийся в результате этой реакции — глиоксиловая кислота, не может окисляться до муравьиной кислоты и CO_2, а единственным путем метаболизма оказывается превращение в щавелевую кислоту. В результате концентрация оксалатов в крови повышается, увеличивается их выведение с мочой (до 53—230 мг в сутки). Так как даже у здоровых людей моча представляет собой пересыщенный раствор оксалата кальция, повышение концентрации этой соли в провизорной и окончательной моче ведет к выпадению кристаллов из раствора.

Клиническая картина оксалоза характеризуется наличием камней в мочевыводящих путях, развитием пиелонефрита и почечной недостаточности. Достоверным признаком оксалоза считается обнаружение кристаллов оксалата кальция в пунктатах костного мозга.

Лечение почечнокаменной болезни на почве оксалоза осуществляется хирургическими методами. Снижение экскреции щавелевой кислоты наблюдается при лечении бензоатом натрия, фитином в высоких дозах. Прогноз определяется тяжестью пиелонефрита и почечной недостаточности, развивающихся на почве оксалоза.

ОРОТАЦИДУРИЯ — заболевание обмена пиримидинов, впервые описано в 1959 г. Huguley и сотр. Патогенез его связывается с отсутствием энзимов, обеспечивающих превращение оротовой

кислоты в уридин-5-фосфат. Тип наследования — аутосомно-рецессивный.

Проявляется у детей раннего возраста задержкой физического и нервно-психического развития, а также тяжелой анемией гипохромного типа с микроцитозом.

Лечение. Предприняты относительно успешные попытки лечения больных глюкокортикоидами и пиримидиннуклеотидами (уридиловая и цитидиловая кислоты). Прогноз еще не изучен.

ОСТЕОКЛАЗИЯ С МАКРОКРАНИЕЙ СЕМЕЙНАЯ (Бэкуина — Эйджера синдром). Заболевание описано в 1956 г. Наследуется по аутосомно-рецессивному типу. Описаны семейные случаи.

Клиника. Заболевание начинается в раннем детстве. Характеризуется задержкой статического развития, искривлениями костей конечностей, чаще нижних, патологической ломкостью костей и спонтанными переломами. На третьем году жизни четко выявляются утолщения костей черепа, в результате чего увеличивается диаметр черепа.

Диагноз ставят на основании рентгенологического исследования: утолщение костей свода черепа и трубчатых костей, искривление их, микропереломы, псевдокистозные образования. В крови отмечается увеличение щелочной фосфатазы, гипохромная анемия. В костном мозге — остеобластическая гиперплазия. Дифференциальный диагноз следует проводить с мраморной болезнью, синдромом ван дер Хеве, болезнью Педжета, врожденным сифилисом, тяжелым рахитом.

ОСТЕОСКЛЕРОЗ СИСТЕМНЫЙ НАСЛЕДСТВЕННЫЙ С МИОПАТИЕЙ (Камурати — Энгельмана синдром). Описан Camurati и Engelman в 1922—1929 гг. Имеются семейные случаи заболевания. Тип наследования — аутосомно-доминантный.

Клинически характеризуется миопатическими симптомами, снижением мышечного тонуса, отсутствием сухожильных рефлексов, изменением походки и прогрессирующей диафизарной дисплазией, выражающейся в удлинении конечностей. Нередко увеличиваются в размерах кости черепа и нижняя челюсть. Вследствие гиперостоза черепа могут развиваться глухота, паралич лицевого нерва по периферическому типу. Рентгенологически обнаруживаются склероз, решетчатоподобные структурные изменения компактного вещества кости. Эпифизы и метафизы костей не поражаются.

Дифференциальный диагноз проводят с прогрессирующими мышечными дистрофиями, гиперостозами других видов.

Лечение. При лечении больных используются препараты, улучшающие нервно-мышечную проводимость, АТФ, витамины B_1, B_6, B_{12}. Показано применение массажа, лечебной физкультуры.

ОТКРЫТЫЙ АРТЕРИАЛЬНЫЙ ПРОТОК. Составляет 17% врожденных пороков сердца. Считается, что в 1—2% случаев открытый артериальный проток является наследственно обусловленным и передается аутосомно-доминантным путем. В литературе описаны семьи, в которых несколько членов в разных поколениях страдали этим заболеванием. Артериальный проток, являясь необходимым элементом внутриутробного кровообращения, перестает функционировать в первые часы после рождения, и масса циркулирующей крови из легочной артерии направляется в сосуды малого круга кровообращения. Происходит так называемое функциональное закрытие артериального протока. Полная анатомическая

облитерация протока происходит к 5—6-му месяцу внутриутробной жизни.

ПАРАЛИЧ ПЕРИОДИЧЕСКИЙ ГИПОКАЛИЕМИЧЕСКИЙ СЕМЕЙНЫЙ (Вестфаля болезнь, пароксизмальная миоплегия). Westphal в 1885 г. описал пароксизмальный вялый паралич мышц туловища и конечностей и отметил семейный характер болезни. Мужчины болеют чаще женщин (3 : 1). Описаны как рецессивный, так и доминантный тип наследования.

Клиническая картина заболевания вариабельна. Начало заболевания обычно между 20 и 40 годами. Предвестниками приступа являются слабость мышц конечностей, парестезии и вегетативные расстройства (повышенная потливость и др.), нарушения со стороны желудочно-кишечного тракта. Приступы, как правило, бывают ночью, широко варьируют по тяжести, продолжительности и частоте, у женщин протекают легче, чем у мужчин. Приступ проявляется внезапным вялым параличом различных мышечных групп, чаще в нижних конечностях, отсутствием сухожильных рефлексов, снижением тонуса мышц. Имеются дыхательные расстройства — диспноэ, цианоз, внезапное расширение границ сердца, тахикардия, систолический шум. Сознание затемнено. Количество калия в крови в момент приступа резко падает. На электрокардиограмме: после преходящего увеличения волны T и уменьшения комплекса QRS исчезает волна P и возникает стирание сегмента T, в дальнейшем — серии низких двухфазных комплексов T.

Диагностике болезни способствует установление в момент приступа низкого содержания калия в крови больных, на электромиограмме — отсутствие активности. Исследование электровозбудимости выявляет отсутствие ответа на фарадический и гальванический ток. Известны также нормокалиемическая форма пароксизмального паралича, при которой уровень калия в крови не меняется, и гиперкалиемическая — семейная эпизодическая адинамия.

Лечение. Для лечения гипокалиемического паралича в момент приступа применяются препараты калия — 10% раствор хлористого калия перорально, прозерин. Вне приступа — диета, богатая калием (картофель, чернослив, творог, изюм); инъекции АТФ.

ПАРАЛИЧ ПЕРИОДИЧЕСКИЙ ГИПЕРКАЛИЕМИЧЕСКИЙ СЕМЕЙНЫЙ (Гамсторпа болезнь, адинамии-гиперкалиемии синдром) — форма периодического паралича, сочетающегося с гиперкалиемией. Описан Gamstorp в двух скандинавских семьях. Заболевание наследуется по аутосомно-доминантному типу. Обычно встречается у детей в возрасте до 5 лет, чаще у мальчиков.

Клинические проявления характеризуются внезапными приступами слабости в нижних конечностях. В некоторых случаях бывает полная потеря тонуса. Больной не может дойти до кровати, поднять головы, двигать челюстью, кашлять или глубоко дышать. Чувствительные расстройства отсутствуют. Частота приступов варьирует от нескольких в день до нескольких в год, длительность — от нескольких минут до нескольких часов. В светлый промежуток никаких патологических изменений не обнаруживается. Лабораторные исследования показывают увеличение калия в сыворотке крови с максимальным содержанием его на высоте приступа. Избыток калия вызывает деполяризацию клеточных мембран, уменьшение его идет параллельно исчезновению клинических

проявлений. Изучение крови в некоторых случаях обнаруживает легкое увеличение общих оснований (щелочность) и умеренную гликемию. На электроэнцефалограмме во время приступа отмечаются тахикардия, изменение зубца *T*.

Дифференциальный диагноз необходимо проводить с семейным периодическим параличом, сопровождающимся гипокалиемией. Помочь постановке диагноза могут нагрузочные тесты с калием, вызывающие приступ адинамии через 10—15 минут. В период между приступами больные здоровы. Количество приступов с возрастом уменьшается.

Лечение: внутривенное введение кальция и глюкозы, инсулин — подкожно. Прогноз благоприятный.

ПАРАПЛЕГИЯ СПАСТИЧЕСКАЯ СЕМЕЙНАЯ (Эрба — Шарко — Штрюмпеля болезнь). Спастическая семейная параплегия описана Erb и Charcoat в 1875—1876 гг. Strümpell в 1868 г. отметил семейный характер болезни и назвал ее гередитарным спастическим семейным параличом. Заболевание редкое. Мужчины поражаются более часто, чем женщины. Описаны доминантный и рецессивный типы наследования. Характеризуется развитием в раннем детстве спастики и слабости в нижних конечностях. Патологические изменения представлены дегенерацией пирамидных путей в боковых и передних столбах спинного мозга, особенно в люмбальных и грудных отделах, изредка в стволе головного мозга. В меньшей степени могут поражаться пучки Голля и мозжечковые пути.

Клиника. Начало заболевания — в раннем возрасте либо в пубертатном периоде. Первым симптомом является слабость и скованность в ногах, походка затруднена, больной ходит на носках, имеется варусная и эквиноварусная деформация стоп. Коленные и сухожильные рефлексы повышены, отмечаются клонусы, нет чувствительных расстройств, сфинкторы не нарушены. В редких случаях выявляются легкие чувствительные расстройства, атаксия, нистагм.

Дифференциальный диагноз следует проводить с рассеянным склерозом, опухолью спинного мозга, миелитом, спинной сухоткой и другими заболеваниями спинного мозга. Течение заболевания медленно прогрессирующее. Иногда присоединяется поражение мышц туловища и верхних конечностей.

Лечение: препараты, уменьшающие мышечный тонус (тропацин, мелликтин и др.), курсы витаминотерапии группы В, общеукрепляющая терапия, хвойные ванны, ортопедическое лечение.

ПЕНТОЗУРИЯ ЭССЕНЦИАЛЬНАЯ — врожденный аутосомно-рецессивный дефект обмена с частотой 1 : 50 000. В основе заболевания лежит инактивация L-ксилулозы, следствием которого является постоянное выведение с мочой 2—4 г L-ксилулозы независимо от характера принятой пищи.

Клинические проявления заболевания отсутствуют. Идентифицирование углевода мочи проводят с помощью хроматографии. Прогноз хороший, лечения не требуется.

ПЕРИОДИЧЕСКАЯ БОЛЕЗНЬ. Reimann в 1948 г. описал 6 случаев этого заболевания в Сирии. В настоящее время заболевание описано во многих странах мира, но чаще болеют арабы, евреи и армяне. Описаны семейные случаи с аутосомно-доминантным типом наследования. В патогенезе заболевания ведущее значение придается эндокринному дисбалансу и вегетативной дисфункции. Во время приступа меняется содержание ацетилхолина и гистамина в крови,

меняется экскреция 17-оксикортикостероидов, имеется повышенный распад серотонина.

Клиника. Заболевание обычно начинается в детском возрасте. Протекает в виде периодически повторяющихся кризов длительностью от нескольких часов до 7—10 дней. Характерной чертой заболевания является диссоциация между тяжестью состояния во время пароксизма и отсутствием каких-либо отклонений вне приступа. Описаны различные варианты периодической болезни. Абдоминалальгия периодическая характеризуется острыми болями внизу живота с иррадиацией в грудную клетку, часто наблюдается рвота. Больных нередко оперируют по поводу острого живота, но не находят никаких изменений. В крови во время приступа может быть лейкоцитоз и повышенная РОЭ. Другим вариантом клинического течения являются гипертермические кризы, характеризующиеся внезапным подъемом температуры до 39—40°. Гипертермия сохраняется при амидопириновой пробе. Заболевание может характеризоваться периодическими артральгиями, иногда имеет место интермиттирующий гидрартроз. Возможно сочетание малярийноподобных приступов с ознобом, пароксизмальных висцеральных болевых кризов с симптомами поражения серозных оболочек. В качестве редкого симптома при периодической болезни описывают рецидивирующий ангионевротический отек и геморрагическую пурпуру. Заболевание может ограничиваться одной из описанных форм или иметь смешанную картину.

Диагноз ставят на основании цикличности приступов заболевания, благоприятного течения и отсутствия каких-либо отклонений в межприступном периоде.

Дифференциальный диагноз следует проводить с прободной язвой желудка, острой кишечной непроходимостью, почечнокаменной болезнью.

Лечение симптоматическое. Прогноз для жизни благоприятный.

ПИКА БОЛЕЗНЬ (синдром Пика, синдром афазии — агнозии — апраксии) — психическое заболевание, встречающееся преимущественно в старческом и пожилом возрасте. Описана в 1892—1908 гг. Pick. Чаще встречается у женщин. По-видимому, имеется аутосомно-доминантный тип наследования. Описан случай болезни Пика у однояйцевых близнецов. Выделены семейные формы: Schenk проследил 22 человека из 4 поколений одной семьи, среди которых 14 страдали болезнью Пика. Патологоанатомически отмечаются выраженные признаки атрофии паренхимы тех или иных участков коры. Микроскопически определяется выпадение нервных клеток в 1—3 слоях коры. Локализация атрофии чаще в лобных долях или височных слева. Средний возраст начала болезни Пика 55 лет, продолжительность болезни 6 лет, очень редко свыше 10 лет. При болезни Пика слабоумие развивается постепенно.

Клиника. Выделяется две формы болезни: при первой форме в поведении и характере больного исподволь исчезает чувство стыда, такта, появляется тупая эйфория с импульсивностью, экспансивностью, сексуальной гиперактивностью. При второй форме нарастает апатия, оскудение речи, мышления, временами наблюдается моторное возбуждение, больные рассеянны, невнимательны, совершают грубые ошибки, не могут выполнить элементарные движения. Развивается моторная афазия. По мере нарастания изменений личности сужаются интересы больного, усиливается безучаст-

ность, малоподвижность, эмоциональная тупость, аспонтанность, амнестическая и сенсорная афазия; нередко развивается кахексия, булимия. В конечной стадии болезни отсутствуют необходимые навыки, больные ведут вегетативный образ жизни. У 10—15% больных болезнь протекает атипично.

Дифференциальный диагноз проводят с болезнью Альцгеймера.

Лечение осуществляют в условиях стационара; оно состоит в применении нейролептиков при психомоторном возбуждении и др. Необходима витаминотерапия, профилактика интеркуррентных заболеваний. Прогноз неблагоприятный.

ПИЛОРОСТЕНОЗ ВРОЖДЕННЫЙ. Принадлежит к частым заболеваниям первых месяцев жизни, требующим оперативного вмешательства. Мальчики поражаются значительно чаще девочек (3 : 1). Причиной врожденного пилоростеноза является дефект развития пилорического отдела желудка, заключающийся в гипертрофии мышечного слоя. Утолщение привратника при пилоростенозе впервые отмечено Hirschprung (1887). Согласно одной из наиболее распространенных точек зрения, гипертрофия привратника связана с недоразвитием иннервации в области пилоруса. Время возникновения стеноза привратника относится к 1—2 месяцам эмбриональной жизни. В результате гипертрофии мышечного слоя привратника последний имеет вид плотного опухолевидного образования белого цвета, хрящевидной консистенции.

Клиника. Основным симптомом пилоростеноза является рвота фонтаном, которая возникает на 2—3-й неделе жизни. Вначале рвота наблюдается периодически, затем после каждого кормления. Рвоте обычно предшествует срыгивание. Рвотные массы состоят из створоженного молока без примеси желчи, с кислым запахом, что свидетельствует о застойных явлениях в желудке. Рвотные массы выбрасываются мгновенно с силой — рвота фонтаном. Ребенок беспокоен, быстро прогрессирует истощение и обезвоживание. Кожа сухая, собирается в складки, большой родничок запавший. Из-за потери жидкости мочеиспускание уреженное, стул скудный. В поздние сроки заболевания отмечается диспепсический или «голодный» стул. При осмотре живота в эпигастральной области определяется усиленная, видимая на глаз сегментирующая перистальтика желудка — симптом песочных часов. Усилить этот симптом можно похлопыванием или энергичным массажем передней брюшной стенки в эпигастральной области после дачи ребенку 10—20 мл 10% раствора глюкозы. Перистальтические волны идут из области левого подреберья косо вниз к привратнику. При аускультации выслушивается усиленная перистальтика желудка. В ряде случаев в области привратника, под краем печени, на 2 см ниже реберной дуги, у наружного края прямой мышцы, удается пальпировать пилорус, который имеет вид плотной опухоли оливообразной формы и располагается поверхностно или в глубине, у задней стенки брюшной полости. При лабораторном исследовании отмечаются анемия, реже сгущение крови — повышение Hb и замедление РОЭ. Несмотря на значительные потери хлора со рвотой, изменение кислотно-щелочного равновесия крови в сторону алкалоза наблюдается редко, так как эти потери компенсируются кислыми продуктами обмена, недостаточно выделяемыми вследствие олигурии. Количество хлора в крови снижается. Рентгенологическое обследование необходимо в любом случае, подозрительном на пилоростеноз, и состоит из обзорной рент-

геноскопии брюшной полости и контрастного исследования желудочно-кишечного тракта. При обзорной рентгеноскопии определяется расширенный, заполненный газом желудок. После дачи контрастного вещества (5% водная взвесь бария в 50 мл сцеженного грудного молока) выявляется усиленная сегментарная перистальтика желудка и нарушение эвакуации контрастного вещества в двенадцатиперстную кишку. В ряде случаев в боковой проекции удается видеть резко суженный просвет привратника в виде клюва. Задержка контрастного вещества в желудке наблюдается от 3 до 24 и даже 48 часов.

Диагноз пилоростеноза при наличии перечисленных выше симптомов не представляет трудностей. Наиболее часто дифференциальный диагноз необходимо проводить с пилороспазмом, высокой кишечной непроходимостью и стенозом препилорического отдела желудка, вызванным перепонкой или измененным сосудом. Трудно дифференцировать врожденный пилоростеноз от пилороспазма, так как во всех остальных случаях заключительным этапом обследования является лапаротомия.

Лечение пилоростеноза оперативное, состоит в рассечении серозно-мышечного слоя привратника в бессосудистой зоне. Прогноз благоприятный.

ПИЩЕВОДА АТРЕЗИЯ — тяжелый порок развития, возникающий в первые недели внутриутробной жизни. Дети с атрезией пищевода часто рождаются недоношенными, с тяжелыми пороками развития — атрезией кишечника, врожденными пороками сердца. Наиболее часто встречается форма, при которой оральный конец пищевода заканчивается слепо, а другой — сообщается с трахеей.

Клиника. Первые симптомы атрезии пищевода появляются с началом кормления. При этом наблюдается вытекание молока изо рта ребенка, что сопровождается приступом асфиксии. При повторных попытках кормления ребенка приступы асфиксии повторяются, развивается аспирационная пневмония. Резиновый катетер, введенный через рот, встречает препятствие на расстоянии 9—12 см от края челюсти. Если с помощью шприца по катетеру ввести воздух, он с шумом выходит изо рта. При рентгенологическом исследовании (обзорная рентгеноскопия) виден свернувшийся резиновый катетер в слепом конце пищевода, что позволяет выявлять уровень атрезии.

Диагноз. Для ранней диагностики атрезии пищевода необходима катетеризация желудка перед началом кормления у всех детей.

Лечение — оперативное. В благоприятных случаях, когда диастаз между атрезированными концами пищевода не превышает 1,5 см, создают прямой анастомоз. При значительном диастазе после разделения трахео-пищеводного свища оба конца пищевода выводят наружу (двойная эзофагостомия). Прогноз при атрезии пищевода определяется наличием сочетанных пороков развития и осложнений (аспирационная пневмония), снижающих шансы на успех. Летальность при атрезии пищевода, по данным разных авторов, колеблется от 10 до 90%.

ПОВЫШЕННАЯ ЧУВСТВИТЕЛЬНОСТЬ К СОЛНЕЧНЫМ ЛУЧАМ (болезнь Айриса). Заболевание описано в 1923 г. Ayres. Встречается в странах с обильной инсоляцией. Часто носит семейный характер. При воздействии солнечных лучей возникает дерма-

тоз на красной кайме губ, чаще на нижней. Других изменений кожи, как правило, не бывает.

ПОДЖЕЛУДОЧНОЙ ЖЕЛЕЗЫ КИСТОЗНЫЙ ФИБРОЗ (муковисцидоз, Андерсена синдром, панкреато-бронхопульмональный кистозный фиброз). Описываемое заболевание относится к наследственным болезням с аутосомно-рецессивной передачей. Патогенез его еще не выяснен окончательно. Частота муковисцидоза в популяции, по различным данным, колеблется от 1 : 600 до 1:3000. У больных обнаруживается повышение вязкости панкреатического и бронхиального секрета, а также желчи, что влечет за собой нарушение проходимости выводных протоков. В процесс вовлекаются слизистые железы, потовые и слюнные. Содержание натрия в слюне и поте повышается в 2—5 раз, что используется в дифференциально-диагностических целях. При патологоанатомическом исследовании изменения обнаруживаются в поджелудочной железе, бронхах и печени. Поджелудочная железа может быть не изменена макроскопически, при гистологическом исследовании выявляется диффузный фиброз, замещение железистой ткани соединительной тканью. Выводные протоки кистозно расширены. Слизистые железы также расширены, обнаруживаются слизистые пробки в бронхах, ателектазы, бронхоэктазы. В печени обнаруживается диффузное ожирение, иногда с цирротическими и воспалительными изменениями.

Клиника. Заболевание обнаруживается в периоде новорожденности и у детей первого года жизни. Проявлением муковисцидоза у новорожденных служит мекониальный илеус с клиническими симптомами кишечной непроходимости — рвотой желчью, увеличением размеров живота, отсутствием выделения мекония. У детей грудного возраста отмечается бледность, недостаточная прибавка в весе, иногда с первых дней жизни кашель, постепенно усиливающийся; кашель сопровождается цианозом, одышкой. Испражнения обычно обильные, зловонные; рано развивается дистрофия. В ряде случаев хронический бронхолегочный процесс может быть единственным проявлением болезни.

Диагноз. Для диагноза большое значение имеет определение концентрации хлоридов в поте (по методу Швахмана и Крама: отпечатки ладони на агар-агаре, содержащем азотнокислое серебро и бихромат калия), содержания натрия в ногтевых пластинках. Определенное значение имеет исследование дуоденального содержимого, обнаруживающее повышение вязкости, снижение активности ферментов — липазы, трипсина, диастазы.

Лечение. Рекомендуется диета, бедная жиром, но богатая белком, калорийность пищи 170—180 калорий на 1 кг веса. Следует добавлять 1—2 г поваренной соли, учитывая потерю хлоридов с потом. Назначают большие дозы панкреатина — 5—8 г в сутки, жирорастворимые витамины — A, D, E, а также удвоенные дозы витаминов C, B_1, B_2. Для разжижения мокроты рекомендуются препараты йода (йодистый калий внутрь), стрептокиназа, гиалуронидаза (лидаза), мукомист в виде аэрозолей. Проводится лечение хронических воспалительных процессов в легких.

ПОЙКИЛОСКЛЕРОДЕРМИЯ (синдром Ротмунда). Описана в 1868 г. Rothmund. Наследуется по рецессивному типу. Болеют чаще лица мужского пола.

Клиника. В первые месяцы жизни у грудных детей на коже лица развивается пойкилодермия с телеангиэктазиями, пест-

рой пигментацией и депигментацией, дистрофией ногтей и волос. В более позднем возрасте развивается катаракта, гипогенитализм, акромикрия, аномалия лицевого скелета (седловидный нос), диспропорция туловища и конечностей.

Дифференциальный диагноз проводят с дисхромиями, с тяжелыми формами нейродермита с катарактой.

Лечение симптоматическое. Прогноз для жизни благоприятный.

ПОЙКИЛОДЕРМИЯ ВРОЖДЕННАЯ (Томпсона синдром). Впервые описан Thompson (1936). Девочки болеют чаще мальчиков. Патологоанатомически определяется поражение сосудов с очевидной воспалительной реакцией и клеточной инфильтрацией.

Клиника. Заболевание развивается в детском возрасте. На коже туловища и лица — очаги гиперпигментации и телеангиэктазии. Другие симптомы включают выпадение бровей, катаракту, высокую степень миопии, повышенную к солнечному свету, выражающуюся в возникновении буллезной сыпи. Заболевание прогрессирует, прогноз плохой.

Описан вариант заболевания (Rothmund, 1968), наследуемый рецессивно, характеризующийся мраморностью кожи лица и ушей, двусторонней катарактой, преждевременным поседением и выпадением волос, дистрофией ногтей. Заболевание прогрессирует.

Лечение. Показана терапия антикоагулянтами. Прогноз плохой.

ПОЛИКИСТОЗ ЛЕГКОГО (кистозное, поликистовидное легкое, легкое типа пчелиных сот, врожденная бронхоэктазия, буллезная эмфизема). Первое описание болезни сделал Growitz в 1880 г., детально изучивший гистологическую картину кистозного легкого. Имеются наблюдения семейных случаев болезни; описан кистоз легких у сестер-близнецов.

Клинически поликистоз проявляется часто после детских инфекций: кори, коклюша или респираторных заболеваний. Инфицированный поликистоз у детей не имеет специфических черт, протекает аналогично бронхоэктатической болезни. Наблюдаются повторные вспышки бронхолегочной инфекции. Характерны влажный кашель с отделением гнойной мокроты, стойкие влажные хрипы, „барабанные" пальцы. В тяжелых случаях гнойная интоксикация и дыхательная недостаточность с выраженным обструктивным синдромом. Заболевание может осложняться кровотечением и спонтанным пневмотораксом.

Диагноз. Окончательный диагноз возможен после рентгенологического исследования — бронхографии. Кисты легкого нередко сочетаются с другими пороками развития: описано сочетание кист с аномалией сосудов легкого, с декстрокардией, врожденным пороком сердца, добавочным легким и т. д.

Лечение. Больные поликистозом легкого подлежат хирургическому лечению. При диффузном двустороннем процессе, когда оперативное вмешательство невозможно, используется комплекс терапевтических средств: антибиотикотерапия, бронхоскопическая санация с эндобронхиальным введением протеолитических ферментов и антибиотиков, ингаляция протеолитических ферментов, постуральный дренаж, при обструктивных нарушениях — бронхолитические препараты (эфедрин, эуфиллин и др.). Показана УВЧ на грудную клетку.

ПОЛИПОЗ ПИГМЕНТНО-ПЯТНИСТЫЙ (Пейтца — Егерса синдром). Заболевание описано Peutz в 1921 г. и Jeghers в 1949 г. Синдром представляет собой сочетание лентиго лица и полипоза желудочно-кишечного тракта. Заболевание наследуется по доминантному типу. Описаны семейные случаи. Начинается в раннем детском возрасте. Патогистологическая картина кожи характеризуется наличием избыточного содержания меланина в базальном слое эпидермиса.

Клиническая картина характеризуется появлением буровато-желтых или аспидных лентигинозных пятен, располагающихся на коже лица, преимущественно вокруг рта и носа, реже — на коже пальцев кистей, ладоней и подошвах. На красной кайме губ, слизистой оболочке десен, языка, щек, носоглотки, склере они приобретают синевато-бурую окраску. Пятна имеют округлые очертания диаметром от 1—2 до 3—4 мм. Иногда элементы несколько инфильтрируются и возвышаются над поверхностью кожи и слизистых оболочек. Больные в большинстве случаев брюнеты. Оволосение головы скудное, частое выпадение волос. Симптомами поражения кишечника являются боли, диспепсические явления, кровотечения, вторичная анемия, иногда инвагинация кишки. При изъязвлении полипов заболевание симптоматически приобретает сходство с язвенной болезнью желудка. При гастро- и ректороманоскопии пигментные пятна обнаруживаются на слизистой оболочке желудка и прямой кишки.

Дифференциальный диагноз. Синдром Пейтца — Егерса следует дифференцировать от пигментной эритродермии Брока, синдрома Дарье, синдрома Гарднера, представляющего собой сочетание полипоза толстого кишечника с остеомой, фибромой, но без лентигинозных высыпаний на коже и слизистых оболочках.

Лечение больных с синдромом Пейтца — Егерса состоит в оперативном удалении участков кишечника, пораженных полипозом.

ПОЛОВЫХ ОРГАНОВ ВНУТРЕННИХ ПОРОКИ РАЗВИТИЯ. Пороки развития влагалища, матки и труб возникают со слияния мюллеровых ходов и во время слияния их. Каждая аномалия соответствует определенному периоду эмбрионального развития зародыша. Слияние мюллеровых ходов происходит у 8-недельных плодов (55—60 мм). Неслияние мюллеровых ходов у 8-недельного плода ведет к врожденной аномалии — двойная матка. Прекращение развития матки у 11—12-недельного плода способствует образованию двурогой матки с одной шейкой. Прекращение развития матки у 3½-месячного плода ведет к образованию седловидной матки. Позднее формируется влагалищная часть шейки матки. Пороки развития половых органов сочетаются с пороками развития других органов: отсутствием молочной железы, суженным тазом, отсутствием почки, пиеломочеточниковым анастомозом, сердцем меньших размеров, высоким небом, аномалией зубов, ложными ребрами, дефектом развития толстого кишечника, расщеплением дужек позвонков и др.

ПОЛОВЫХ ОРГАНОВ И СВЯЗАННЫХ С НИМИ СМЕЖНЫХ ОРГАНОВ ПОРОКИ РАЗВИТИЯ. Гипоспадия — состояние, при котором наружное отверстие уретры или устье мочевого пузыря расположено внутри влагалища. Женская гипоспадия — недоразвитие мочеполовой пазухи, неполное отделение уретры от влагалища на стадии формирования уретровагинальной перегородки и пред-

дверия влагалища. Женская гипоспадия встречается реже мужской. Гипоспадия обычно не сопровождается нарушением мочеиспускания. Недержание мочи наблюдается в редких случаях, при тяжелой форме, когда полностью отсутствует уретра и нарушается функция сфинктера мочевого пузыря.

Лечение оперативное, проводится в случаях тяжелой гипоспадии, сопровождающейся недержанием мочи.

ПОРОКЕРАТОЗ МИБЕЛЛИ. Заболевание описано в 1889 г. Mibelli. Наследуется по доминантному типу с различной пенетрантностью. Чаще болеют мужчины (2 : 1). Заболевание начинается в период полового созревания.

Клиническая картина характеризуется очагами гиперкератоза неправильных очертаний на коже и слизистых оболочках и закупоркой протоков потовых желез роговым веществом. Почти всегда имеют место серого цвета гирляндоподобные очаги помутнения роговой оболочки. Заболевание может сопровождаться дистрофией ногтей и аномалиями зубов.

Дифференциальный диагноз следует проводить с красным плоским лишаем и другими порокератозами.

Лечение см. Кератозы.

ПОЧЕЧНО-МОЗГОВОЙ ДЕГЕНЕРАЦИИ С ИМИДАЗОЛУРИЕЙ СИНДРОМ (Бесмана — Болдвина синдром). Представляет сочетание амавротической идиотии с нарушением почечной канальцевой реабсорбции. Заболевание наследуется по аутосомно-рецессивному типу, описаны семейные случаи. У больных и фенотипически здоровых родственников (родители, братья, сестры) в моче определяется наличие положительных нингидриновых субстанций. В основе заболевания лежит дефект канальцевой реабсорбции дериватов имидазола.

Дифференциальный диагноз следует проводить с болезнью Тея — Сакса и другими видами амавротических идиотий, болезнью Хартнупа, гипераммониемией.

Лечение не разработано.

ПОЧКА ГУБЧАТАЯ («пенистая» почка) — наследственное заболевание почек, представляющее собой относительно легкий вариант поликистоза почек. Наследственная природа заболевания подтверждается наблюдениями у членов одной семьи, однако тип наследования не установлен. Характерным является прогрессирующая дистрофия почечных канальцев с развитием множественных эктазий дистальных извитых и собирательных канальцев.

Клиника. Заболевание проявляется хронической рецидивирующей пиурией, отмечающейся в раннем детском возрасте. Наличие эктазий канальцев предрасполагает к образованию камней, что проявляется почечными коликами и гематурией. Течение длительное. При рентгенологическом обследовании выявляется увеличение размеров почек; при урографии удается обнаружить расширенные собирательные канальцы. Сопутствующими изменениями могут быть удвоение мочеточников, дивертикул мочеточников. Иногда наряду с поражением почек имеется кистозный фиброз поджелудочной железы, поликистоз легких.

Лечение направлено главным образом против вторичной инфекции мочевыводящих путей. Нефрэктомия показана только при одностороннем поражении почек.

ПРАДЕРА СИНДРОМ. Описан впервые в 1966 г. Willi Prader, проявляется у новорожденных мышечной гипотонией и нарушением

акта сосания. Нередко новорожденные не могут кричать. В течение первого года жизни происходит постепенная нормализация мышечного тонуса. Часто в периоде раннего детства отмечается двигательная неловкость, склонность к ожирению, отставание в росте, крипторхизм и умственная недостаточность. Этиология заболевания неясна. В раннем возрасте его часто принимают за спинальную прогрессирующую мышечную атрофию, у детей более старшего возраста связывают с ожирением. В нескольких случаях при этом заболевании найдены хромосомные аберрации: трисомия по 21-й паре, 14/18 транслокация и аномалии Y-хромосомы.

ПРОГЕРИЯ — термин для обозначения различных патологических состояний, общим для которых является преждевременное старение. Детская прогерия впервые описана Hutchinson в 1886 г., прогерию взрослых описал Werner в 1904 г. Заболевание редкое. Мужчины болеют несколько чаще женщин. Описаны семейные случаи прогерии. При патологоанатомическом исследовании отмечаются общий артериосклероз, атероматоз аорты, диффузные изменения эндокринных желез, атрофия эпидермиса, сальных и потовых желез. В патогенезе заболевания определенная роль принадлежит нарушениям липопротеинового обмена.

Клиника. Заболевание может начинаться в любом возрасте. Больные имеют характерный внешний вид: маленького роста, выглядят старше своего возраста, кожа сухая, морщинистая, раннее поседение, выпадение волос, бровей и ресниц, лицо маленькое, «птичий» нос, маленький рот, заостренный подбородок, микрогнатия. Отмечается диффузная симметричная атрофия мышц. Мышцы при пальпации плотные. Выражен половой инфантилизм. Интеллект страдает в различной степени. К ранним признакам старения относятся быстро развивающаяся кахексия, алопеция, трофические нарушения, катаракта, ранний атеросклероз. Больные жалуются на боли в области сердца. В молодом возрасте часты инфаркты и кровоизлияния в мозг.

Дифференциальный диагноз следует проводить с ранними злокачественными формами атеросклероза, миотонической дистрофией Куртмана — Штайнерта — Баттена.

Лечение. Применяют диету, богатую белками и витаминами; назначают липотропные препараты, аминокислоты.

ПСЕВДОКСАНТОМА ЭЛАСТИЧЕСКАЯ (Гренблада — Стрендберга синдром). Описан Grönblad и Strandberg в 1929 г. Семейное заболевание, проявляющееся в детском возрасте. Наследуется по аутосомно-рецессивному типу. Частота 1 : 160 000. Гистологически определяется атрофия нижней части дермы с дегенерацией эластических и отеком коллагеновых волокон.

Клиника. Появляются мелкие, размером до 5 мм, желтовато-оранжевые папулы, напоминающие ксантелазмы. Группируясь и сливаясь, папулы образуют сетевидные или линейные очаги. По периферии их обнаруживаются телеангиэктазии, ангиоидные полосы, участки ливидной эритемы. Поражения имеют пестрый полосовидный характер. Высыпания развиваются на фоне потери эластичности кожи, располагаясь на боковых поверхностях шеи, разгибательных поверхностях конечностей, в подмышечных, паховых областях, реже на туловище. В процесс не вовлекается кожа ладоней, подошв, лица, волосистой части головы. Нередки внутренние кровотечения, кровоизлияния в паренхиматозные органы, пептические язвы желудка и кишечника, обусловленные дегенерацией

эластической ткани сосудов. Поражение сосудов эндокарда и миокарда клинически проявляется симптомами стенокардии и инфаркта миокарда. Периферические сосуды могут обызвествляться с развитием перемежающейся хромоты, падением артериального пульса. У 50% больных офтальмологически выявляются поражение сетчатки в виде красновато-коричневых извилистых полос в области зрительного диска, иногда хореоретинит, кровоизлияния в макулярную область, рубцовое перерождение.

Дифференциальный диагноз проводят с локализованной склеродермией, синдромом Элерса — Данлоса, коллоидной дегенерацией кожи, синдромом Марфана, пенетрирующим эластозом, характеризующимся гистологически пенетрацией волосяного фолликула эластическими волокнами.

Лечение: назначают витамины А, С, эревит, интермидин; косметическое хирургическое лечение.

ПСЕВДОСКЛЕРОЗ СПАСТИЧЕСКИЙ (Крейтцфельдта — Жакоба синдром, кортико-стрио-спинальной дегенерации синдром) — прогрессирующее заболевание мозговой коры, базальных ганглиев и спинного мозга. Впервые описано Creutzfeldt в 1920 г. и Jacob в 1921 г. Болеют мужчины и женщины в возрасте от 30 до 60 лет. Описаны семейные случаи заболевания. Наследуется по аутосомно-доминантному типу. Патологоанатомически выявляются: дегенерация нервных клеток мозговой коры, особенно глубоких ее отделов, базальных ганглиев, обычно нисходящая дегенерация кортико-спинального тракта с последующим разрастанием фиброзной глии.

Клиника. Начало заболевания характеризуется снижением памяти, интеллекта, речевыми расстройствами, затруднением и слабостью движений в конечностях, атаксией. Позже появляется нистагм, дизартрия, спастика, хореоатетоидный гиперкинез, обнаруживаются мышечные атрофии, снижение брюшных рефлексов, сухожильные рефлексы обычно повышены, вызывается симптом Бабинского. Часто отмечаются апатия, нарушение памяти, негативизм, бред, зрительные и слуховые галлюцинации, конфабуляции. Затем наступают глубокая деменция, судороги, кома и смерть.

Дифференциальный диагноз следует проводить с хореей Хентингтона, болезнью Нимана — Пика и Альцгеймера.

Лечение симптоматическое.

ПСИХОПАТИИ (роль наследственности) (психопатическая конституция, конституциональная психопатия, психопатическая личность, патологический характер, аномалия характера) — патологические состояния, возникающие вследствие нарушения формирования личности и характеризующиеся дисгармоничностью преимущественно эмоционально-волевых свойств при достаточном уровне интеллекта. Их относят к своеобразным психическим аномалиям, которые стоят на грани между психическим здоровьем и болезнью.

Психопатические личности составляют около 5% среди лиц, состоящих на учете в психоневрологических диспансерах и поступающих на стационарное лечение в психиатрические больницы. В развитии психопатий придается определенное значение генетическим факторам. Использование близнецовых и клинико-генеалогических исследований, несмотря на известную противоречивость, свидетельствует о несомненной роли наследственных факторов в происхождении некоторых клинических форм психопатий, в особенности аффективных, так называемых эпилептоидных и шизоидных (аутичных) психопатических личностей, относимых к категории

конституциональных психопатий. Исследование однояйцевых близнецов выявило примерно в 70% внутрипарное сходство по особенностям отклонений темперамента, влечений, моторики, являющихся важными компонентами психопатической структуры личности. В семьях психопатических личностей отмечено значительное накопление как по прямой, так и по боковым линиям лиц с патологическими чертами характера. На основании клинико-генеалогических исследований предполагается аутосомно-доминантный тип наследования основных патологических свойств личности. Существование различных вариантов в степени проявляемости генетического задатка, обусловливающего аномальное развитие личности, по-видимому, объясняется модифицирующими влияниями генотипических факторов и факторов внешней среды. Патогенез психопатий связывают с различными типами нарушенного развития мозговых механизмов («задержанное развитие», «искаженное развитие», «поврежденное развитие» по Г. Е. Сухаревой).

Критерии психопатий наиболее четко сформулированы П. Б.Ганнушкиным. К ним относятся: выраженность патологических черт личности до степени нарушения социальной адаптации, тотальность психопатических особенностей, определяющих психический облик индивида, относительная стабильность и малая обратимость состояния. Конкретные типы психопатий можно рассматривать как проявление патологических вариантов типов высшей нервной деятельности. Единой группировки психопатий не существует. Наиболее распространенным и общепринятым является выделение клинико-психопатологических форм психопатий. Астенические психопаты характеризуются неуверенностью в себе, нерешительностью, робостью, неумением отстаивать свои интересы, эмоциональной ранимостью, повышенной впечатлительностью. Им свойственна повышенная утомляемость, склонность к астеническим реакциям, неустойчивость вегетативной регуляции. Отдельные проявления астенической психопатии отмечаются у детей дошкольного возраста. Психопатам-психастеникам свойственна крайняя нерешительность, постоянная склонность к сомнениям и колебаниям, повышенное стремление к самоанализу, доходящее до «умственной жвачки», мнительность, тревожность, слабость чувства реальности. Психастенические личности обнаруживают большую готовность к возникновению разнообразных навязчивых переживаний. Резкое усиление последних под влиянием неблагоприятных психогенных воздействий составляет бо́льшую часть случаев невроза навязчивых состояний. Более отчетливые психастенические особенности личности обнаруживаются в подростковом возрасте.

Возбудимые психопаты — сборная группа психопатических личностей, отличающихся склонностью к неадекватным по своей силе проявлениям аффективной возбудимости, часто с агрессией, слабостью сдерживающих тенденций. Самостоятельную подгруппу возбудимых психопатических личностей составляют эпилептоидные психопаты, у которых аффективный разряд отличается длительным последствием (аффективная вязкость). Им свойственны также аккуратность, доходящая до педантизма, чрезмерная практичность, бережливость вплоть до скупости, злопамятность, жестокость, часто недоброжелательность, хмурый оттенок настроения. В этой подгруппе относительно часто встречается семейная отягощенность по психопатии и эпилепсии. Проявления эпилептоидной психопатии обнаруживаются в младшем детском возрасте. Аффективные психо-

паты (тимопаты) делятся на гипертимиков и гипотимиков. Гипертимики характеризуются постоянно повышенным настроением и самочувствием, нередко легкомысленным отношением к обязанностям. На фоне повышенного настроения могут возникать вспышки гнева. В детском возрасте у гипертимных личностей отмечаются двигательная расторможенность, изменение поведения. У гипотомиков постоянно пониженный фон настроения, недовольство собой и окружающими, пессимизм, пониженное самочувствие со склонностью к ипохондрическим опасениям. В детском возрасте гипотимические особенности личности не выявляются. Истерические психопаты отличаются стремлением находиться в центре внимания, получать признание окружающих («жаждущие признания»). Отсюда вытекает демонстративность, неестественность, театральность их поведения. Им свойственны выраженный эгоизм, внешне яркая, но не глубокая эмоциональность, нестойкость интересов и привязанностей, склонность к приукрашивающей лжи, красочному фантазированию и непоследовательной эмоциональной логике. Они склонны к различным истерическим реакциям в ответ на отрицательные психогенные воздействия. Отдельные истерические черты характера могут наблюдаться в детстве. Паранойяльные психопатические личности характеризуются склонностью к образованию сверхценных идей, которые, хотя и связаны с реальностью, однако чрезмерно сильно эмоционально заряжены, а потому подчиняют себе остальное содержание сознания и определяют в значительной мере поведение личности. Они склонны к повышенной самооценке, подозрительности, односторонней направленности мышления. Шизоидные (аутичные) психопатические личности характеризуются выраженной замкнутостью, склонностью к уходу в мир внутренних переживаний, эмоциональной ранимостью при внешней сдержанности чувств и даже холодности. Они предпочитают занятия, менее связанные с повседневной жизнью, не требующие постоянных контактов с окружающими. Проявления, свойственные шизоидным личностям, обнаруживаются уже у детей дошкольного возраста. Личности шизоидного склада часто встречаются в семьях, в которых имеются больные шизофренией, что указывает на их генетическую близость. Хотя психопатии являются относительно стойкими, непроцессуальными состояниями, им свойственна определенная динамика. При врожденных психопатиях динамика проявляется преимущественно в количественных изменениях (компенсация, декомпенсация) психопатических особенностей личности, связанных как с внешними воздействиями, так и с биологическими сдвигами в самом организме. К отдельным клиническим формам динамики психопатией относятся психогенные патологические реакции (невротические, психотические, психопатические) и патологическое развитие личности. Динамика становления врожденных психопатий существенно отличается от динамики формирования приобретенных психопатий. Стадия формирования последней обозначается как патохарактерологическое развитие личности.

При распознавании психопатий необходимо учитывать, что психопатические особенности обнаруживаются не столько в высказываниях больного, сколько в его поступках и поведении.

Дифференциальный диагноз надо проводить с неврозами, психопатоподобными состояниями при органических процессах и вяло текущих формах шизофрении, с педагогической запущенностью.

Л е ч е н и е. В лечении психопатий ведущее место должно принадлежать коррекционным лечебно-педагогическим мероприятиям, адекватной профессиональной ориентации, оздоровлению взаимоотношений в микросреде. Психотерапия и медикаментозное лечение имеют вспомогательное значение и проводятся главным образом амбулаторно. В условиях психиатрической больницы лечатся в основном больные с состояниями выраженной декомпенсации, тяжелыми реактивными состояниями и патологическим развитием личности с психотической симптоматикой. При аффективной возбудимости, агрессивности, расторможении влечений показано назначение нейролептиков фенотиазинового ряда (аминазин, пропазин, меллерил), в более тяжелых случаях — нейлептил. Психопатические личности группы тормозимых в состоянии декомпенсации лечатся транквилизаторами (элениум, либриум, седуксен).

В профилактике психопатий важная роль принадлежит борьбе с патологией беременности, инфекциями, черепно-мозговыми травмами, а также нормализации микросреды, коррекции неправильного воспитания. Определенное профилактическое значение в отношении так называемых конституциональных психопатий должны иметь медико-генетические консультации.

ПСОРИАЗ (роль наследственности). В настоящее время описаны семейные формы псориаза. Заболевание чаще наследуется по аутосомно-рецессивному типу. Возможно доминантное наследование. Чаще болеют мужчины. Проявляемость патологического гена составляет около 20%. Имеются указания на патогенетическую роль алкогольной и других интоксикаций. Определенную роль в развитии заболевания играют тяжелые эмоциональные переживания, инфекционные заболевания.

Для к л и н и к и наследственного псориаза характерна тенденция к развитию эритродермии, псориатического артрита и поражение волосистой части головы. В практическом отношении важно, что у ряда больных врожденным псориазом отмечаются нечетко выраженные кожные проявления, что затрудняет диагностику. Псориатические элементы могут располагаться на любом участке кожного покрова, иногда вовлекая и слизистые оболочки. Наиболее частой локализацией являются разгибательные поверхности конечностей, обычно в области локтевых и коленных суставов, волосистая часть головы. Гистологические изменения при псориазе характеризуются паракератозом, формированием микроабсцессов Мунро в роговом слое, отеком и инфильтрацией сосочков.

В псориатических очагах выявлено более высокое содержание компонентов ДНК и РНК, чем в нормальной коже. В поверхностных слоях эпидермиса обнаружены изменения активности глюкозо-6-фосфатаз и дегидрогеназ.

Заболевание обычно протекает без существенных жалоб, но может сопровождаться сильным зудом и чувством стягивания кожи. Размеры очагов различны — от булавочной головки до монеты. В результате разрешения очагов в центре эксцентрического распространения и слияния могут образовываться фигуры с причудливыми полициклическими очертаниями. На волосистой части головы отмечаются диффузное шелушение или резко ограниченные наслоения чешуек, которые могут захватывать и окружающую гладкую кожу. Волосы при псориазе не поражаются. Примерно у 25% всех больных псориазом изменяются ногти. Первичный псориаз ногтей развивается в результате поражения ногтевого матрикса, проявляет-

ся в виде точечных углублений и пятнистости ногтевых пластинок. Вторичный псориаз ногтей — следствие поражения ногтевого ложа и валиков, он характеризуется подногтевыми желтовато-коричневого цвета утолщениями, просвечивающими через ногтевые пластинки. Ногти утолщаются, крошатся.

При поражении ладоней и подошв развиваются обширные округлые, шелушащиеся бороздчатые бляшки. Очаги могут располагаться атипично на сгибательных поверхностях конечностей, суставов, на коже паховых и бедренных складок, подмышечных впадин. У 10—12% больных псориазом к кожным высыпаниям присоединяются прогрессирующие изменения суставов: артропатии по типу деформирующего полиартрита, тугоподвижность позвоночника. Пустулезный псориаз характеризуется мелкими обильными сливающимися пустулами, располагающимися как на псориатических очагах, так и на здоровой коже. В центре пустул образуются рупиоидные корки. Процесс носит острый характер, может осложняться эритродермией, септическим состоянием, гнойным псориатическим артритом. Пустулезные высыпания и бляшки могут ограничиваться только кожей ладоней и подошв, не сопровождаясь общими явлениями (тип Barber). Экссудативный псориаз характеризуется злокачественным течением, циклическими подъемами температуры, кахексией с развитием на коже пустул, чешуйко-корок вплоть до явлений эксфолиативной эритродермии.

Дифференциальный диагноз проводят с псориазиформными сифилидами, себорейной экземой, розовым лишаем Жибера, красной волчанкой, парапсориазом, трихофитией.

Лечение. Местно назначают кератопластические мази, содержащие серу, ртуть, деготь, салициловую кислоту, антраминовую мазь (Л-1Л), мазь Рыбакова и др. При наличии свежих высыпаний следует воздержаться от применения раздражающих препаратов (псориазин) во избежание экзацербации процесса. Назначают стероидные кремы — синалар, локакортен (желательно под окклюзивной повязкой), 2% салициловую мазь, крем Унна. Показано применение суггестивной терапии, седативных препаратов, витаминов A, C, E, B_1, B_2, B_6, B_{12}, B_{15}, никотиновой и фолиевой кислот. Применяются тканевая терапия, стафилоанатоксин, стрептофиброантиген, стрептовакцинотерапия, цитостатики (антиметаболиты) — метатрексат, аминоптерин, 6-меркаптопурин. При распространенной экссудативной эритродермии и псориатическом артрите показаны минерало- и глюкокортикоиды (триамсинолон по 15—20 мг и преднизолон по 30—40 мг в сутки), а также АКТГ-цинк-фосфат по 20—30 ед. через день. При длительном применении кортикостероиды целесообразно комбинировать с анаболическими гормонами. Весьма эффективны инъекции бактериальных пирогенов (пирогенала или продигиозана). Рекомендуется диета, бедная жирами и калием. Физиотерапия — применение ультрафиолетовых лучей, лучей Букки. Санаторно-курортное, бальнеологическое лечение (сероводородные и рапные ванны), морские купания.

ПТОЗ ВРОЖДЕННЫЙ — опущение верхнего века, обнаруживается при рождении. Тип наследования, как правило, рецессивный, реже доминантный и сцепленный с полом. Пенетрантность гена 60%. Аномалия встречается сравнительно часто. Простой врожденный птоз чаще всего обусловлен недоразвитием или отсутствием мышцы — леватора верхнего века. Реже птоз связан с аплазией боковых парных ядер глазодвигательного нерва или его волокон.

Птоз бывает односторонний и двусторонний, полный и неполный. При полном двустороннем птозе у больного голова запрокинута («поза звездочета»), выражены складки кожи на лбу, сонное выражение лица, приподнятие брови. Прикрытие веком роговицы способствует развитию амблиопии. Чувствительность роговицы понижена. Нередко ограничена подвижность глазного яблока кверху. Врожденный птоз часто сочетается с другими врожденными изменениями. Эта аномалия наблюдается при наружной офтальмоплегии врожденной Грефе, при синдроме Поттера (почечно-лицевая дисплазия), при синдроме Мебиуса (птоз, синдактилия и снижение интеллекта), эпикантусе и при многих других заболеваниях.

Нередко в случаях одностороннего врожденного птоза наблюдается феномен Маркуса — Гуна, заключающийся в том, что опущенное веко при движении нижней челюсти поднимается, причем глазная щель становится шире, чем на здоровой стороне. Феномен объясняется наличием межъядерных связей леватора и жевательных мышц.

Диагноз врожденного птоза не труден.

Лечение хирургическое. Прогноз благоприятный.

ПУЗЫРЧАТКА ДОБРОКАЧЕСТВЕННАЯ РЕЦИДИВИРУЮЩАЯ СЕМЕЙНАЯ. Синдром описан Gougerot, Halley и Halley в 1933 г. Наследуется по аутосомно-доминантному типу.

Клинически характеризуется сливающимися друг с другом круглыми узелками, пузырями, мокнущими эрозиями и корками. Отмечается коричневатая пигментация кожи. Указанные элементы локализуются преимущественно на коже затылка, подкрыльцовых впадинах, локтевых сгибах и сгибательной поверхности рук.

Дифференциальный диагноз следует проводить с буллезным врожденным ихтиозом, буллезным эпидермолизом.

Лечение симптоматическое.

РАВИНА — ПЕХЕРА СИНДРОМ. Описан в 1941 г. Ravin и Pecher. Проявляется деформацией костей пальцев, расширением дистальных фаланг, подвывихами больших пальцев рук. Синдром часто сочетается с плоскостопием (симптомокомплекс остеопатии, поражающей губчатое вещество кости). Иногда наблюдается остеопороз с образованием в костях кист, возможны периоститы. С возрастом присоединяется кифоз и genu valgum (Х-образное искривление ног в коленных суставах). Выражена разболтанность суставов за счет слабости связочного аппарата.

Лечение общеукрепляющее и симптоматическое. Прогноз для жизни благоприятный.

РАДУЖНОЙ ОБОЛОЧКИ ГЕТЕРОХРОМИЯ. Обусловлена врожденной недостаточностью пигментации или последующей депигментацией радужной оболочки одного из глаз. Тип наследования — доминантный. Характеризуется различным цветом радужных оболочек обоих глаз или неодинаковой окраской различных частей радужной оболочки одного глаза. Цвет зависит от количества стромального пигмента в клетках-хроматофорах.

Первичная гетерохромия не изменяется в течение жизни и лечению не подлежит. Гиперпигментированная радужная оболочка у взрослых может быть принята за меланобластому, в раннем детском возрасте меланобластомы не встречаются.

Вторичная гетерохромия может наблюдаться при врожденном парезе симпатического нерва. При этой гетерохромии всегда имеется синдром Горнера, нарушение потоотделения, асимметрия кожной

температуры. Осложненная гетерохромия описана Fuchs в 1902 г., характеризуется тем, что в глазу с более светлой радужной оболочкой обнаруживается вяло текущий иридоциклит, катаракта. Гетерохромия Фукса имеет семейный характер, но тип наследования и генез пока не ясны. Как и первые две, она распознается в раннем детстве, но ее патологический характер выявляется позже.

Лечение осложненных вторичных гетерохромий симптоматическое. Применяется гормональная терапия. Прогноз при прогрессировании заболевания неблагоприятный.

РАДУЖНОЙ ОБОЛОЧКИ КИСТЫ ВРОЖДЕННЫЕ. Пигментные кисты могут наследоваться по доминантному типу. В основе заболевания лежат врожденные дефекты строения радужной оболочки, возникающие из зародышевых эпителиальных островков ретинальной части, которые внедряются в ее мезодермальную часть. Наблюдаются пигментные и чаще беспигментные кисты. Пигментные кисты из пигментного эпителия растут в основном в заднюю камеру, располагаются по зрачковому краю, число их может быть большим, что приводит к блоку зрачка и вызывает вторичную глаукому. Беспигментные кисты из стромы радужной оболочки выдаются в переднюю камеру, похожи на жемчужные кисты. Непигментированные кисты чаще одиночные. Достигая больших размеров, они закрывают угол передней камеры и также могут вызвать вторичную глаукому.

Дифференциальный диагноз необходимо проводить с посттравматическими кистами, воспалительными. Пигментные кисты нередко принимают за меланому. От последней кисту отличают округлая форма, напоминающая отрезок шара, тонкие равномерные стенки без дополнительных пигментных наслоений, отсутствие питающего сосуда, просвечивание кисты при биомикроскопии.

Лечение. Пигментированные кисты требуют хирургического удаления в случае блокады зрачка. Непигментированные кисты необходимо иссекать до возникновения вторичной глаукомы. Кроме оперативного лечения, можно применить диатермокоагуляцию, фотокоагуляцию кист, а также введение в полость кисты прижигающих веществ. Прогноз при маленьких непрогрессирующих кистах благоприятный, при больших и рецидивирующих кистах — серьезный.

РАДУЖНОЙ ОБОЛОЧКИ ОТСУТСТВИЕ (АНИРИДИЯ). Редко встречающаяся аномалия радужной оболочки, средняя частота составляет 1 : 100 000 населения. Наследственный характер заболевания был описан в 1834 г. Gutbier, Würzburg. Тип наследования доминантный. Пенетрантность гена 83,5%. Аниридия обычно бывает двусторонняя. Отмечается светобоязнь и легкий блефароспазм. Зрение всегда понижено, что связано с аплазией желтого пятна, а также со светорассеянием. В проходящем свете хорошо виден хрусталик с цинковой связкой. Аниридия в одном глазу может сочетаться с гипоплазией радужной оболочки на другом. Иногда наблюдаются помутнение роговицы, катаракта, микрофакия, остатки зрачковой перепонки. Аниридия может осложниться глаукомой, вызванной сращением рудиментарной полоски радужной оболочки с роговицей или остатками мезодермальной ткани в углу передней камеры.

Лечение аниридии направлено на уменьшение светобоязни назначением очков и контактных линз, уменьшающих количество

света. В случае повышения внутриглазного давления необходимо как можно раньше применить хирургическое вмешательство. Прогноз относительно благоприятный.

РЕБРА ШЕЙНЫЕ ДОБАВОЧНЫЕ. Впервые описаны французским анатомом Hunauld в 1740 г. В 1869 г. Gruber опубликовал данные о 76 наблюдениях. Точных данных о частоте шейных ребер нет. Эта аномалия развивается в процессе эмбриогенеза в связи с неполной редукцией закладки ребер. Различают истинные и ложные шейные ребра. Истинные ребра напоминают нормальные ребра: имеют головку, шейку и тело. Чаще они сочленяются с поперечным отростком VII или VI шейного позвонка. Ложные шейные ребра не имеют головки и соединены с поперечным отростком позвонка с помощью синостоза. Форма и размеры добавочных ребер также различны: от небольшого увеличения поперечного отростка позвонка до ребра, напоминающего настоящее, но чаще наблюдается рудиментарно недоразвитое ребро, один конец которого слепо оканчивается в мягких тканях шеи.

К л и н и ч е с к и е проявления данного порока связаны с давлением добавочного ребра на сосудисто-нервные образования шеи; кроме того, возможно изменение формы шеи (синдром Мануйлова). Шея конусообразно расширена книзу, увеличен передне-задний размер ее. Все это придает шее тюленеподобный вид. Добавочное ребро может вызывать кривошею и сколиоз в шейно-грудном отделе. Свободнолежащий конец ребра иногда пальпируется как опухолевидное образование по передне-боковой поверхности шеи или над ключицей. Ведущим в клинической картине являются нейроциркуляторные нарушения в конечности. Расстройства кровообращения в верхней конечности происходят в результате сдавления подключичной артерии и спастического сокращения ее, что проявляется похолоданием конечности, цианозом, ослаблением пульса. Ослабление кровотока может приводить к тромбозу и гангрене пальцев кисти. Давление рудиментарного ребра на шейное сплетение вызывает нарушение чувствительности: зуд, парестезии, боли, присоединяются и двигательные расстройства. Важным для диагностики является рентгенологическое обследование.

Л е ч е н и е при нейро-циркуляторных нарушениях сводится к рассечению передней лестничной мышцы или удалению добавочного ребра. Прогноз благоприятный.

РЕСНИЦ ГИПЕРТРИХОЗ — наиболее частая из аномалий развития и роста ресниц. Число ресниц увеличивается, они располагаются в три и более рядов. В интермаргинальном пространстве ресницы связаны с измененными мейбомиевыми железами, которые выполняют функцию волосяных мешочков. Ресницы у заднего ребра интермаргинального края светлые, нежные, напоминающие пушок. В период полового созревания пушковые волосы становятся более грубыми и могут повредить роговицу.

Л е ч е н и е: диатермокоагуляция и электролиз волосяных луковиц, иссечение ряда ресниц с полоской хряща и заменой дефекта лоскутом слизистой оболочки. Прогноз благоприятный.

РЕТИНОБЛАСТОМА — злокачественная опухоль глаза, исходящая из нервных элементов сетчатки. Прежнее название опухоли — «глиома сетчатки» — в настоящее время не применяется, так как оно создает неправильное представление о клинико-анатомическом сходстве ретинобластомы с опухолями мозга и зрительного нерва. Впервые о семейном заболевании ретинобластомой сообщил

Lerche в 1821 г. Описано 108 случаев семейной ретинобластомы. Девочки и мальчики болеют одинаково часто. В настоящее время считают, что ретинобластома передается по аутосомно-доминантному типу; в ряде случаев возможны спонтанные мутации (1 : 20 288 рождений). Экспрессивность гена увеличивается в последующих поколениях. Пенетрантность гена 60%. Двустороннее поражение встречается в половине случаев. Гистологически различают собственно ретинобластому, нейроэпителиому и смешанную форму. Эти разновидности отличаются и клинически. Опухоль может исходить из любого отдела сетчатки, сформированный узел выстоит по направлению стекловидного тела (экзофитный рост) или сосудистой оболочки (эндофитный рост), разрастание опухоли может быть и диффузно инфильтративным по протяжению сетчатки. Особенностью роста ретинобластомы является раннее возникновение некрозов и образования в них очагов обызвествления. Опухоль нередко выходит за пределы глазного яблока, в основном по ходу зрительного нерва.

К л и н и к а. Ретинобластома, как правило, возникает у детей до 3 лет жизни. Изредка наблюдается у взрослых. Течение бессимптомное, жалобы отсутствуют. Родители больных детей обращаются к врачу, когда замечают у них свечение зрачка. Более ранними внешними признаками могут быть расширение зрачка, вялая его реакция на свет, косоглазие, плохая ориентация ребенка, появляющаяся в связи со снижением и потерей зрения. Промежуток между появлением симптомов на одном и другом глазу может равняться месяцам или годам.

Различают 5 стадий развития ретинобластомы. Первая — латентная стадия — характеризуется тем, что в сетчатке чаще недалеко от центральной зоны офтальмоскопически (офтальмохромоскопически) обнаруживается аспидный участок без отчетливых контуров, окруженный нежной радиарной исчерченностью, сосуды сетчатки здесь более темные, рисунок сосудистой оболочки не виден. Вторая — стадия покоя (начальная) — отличается тем, что из аспидного очага на глазном дне образуются беловатые или желтоватые очаги различной величины эндо- или экзофитного роста, окруженные мелкими «сателлитами». Над узлом проходят извитые сосуды сетчатки. Зрение в этой стадии может еще быть сохранено. В стекловидном теле могут наблюдаться дегенеративные изменения. Отмечается расширение зрачка и беловато-желтый рефлекс с глазного дна — «амавротический кошачий глаз». Третья — стадия глаукомы (развитая) — проявляется дальнейшим ростом и распадом опухоли, реактивным воспалением тканей глаза на некротические процессы в опухоли. Отмечаются перикорнеальная инъекция, внутриглазные кровоизлияния. Повышается внутриглазное давление, вследствие чего может растягиваться глаз, и появляется буфтальм (особенно у детей до года). В передней камере бывает взвесь распавшейся опухолевой ткани, напоминающая «гипопион». Зрение почти всегда отсутствует. Четвертая стадия — прорастание опухоли через оболочки глазного яблока и главным образом через зрительный нерв в головной мозг (далекозашедшая). При этом могут разрушаться все оболочки. Появляется и быстро увеличивается хемоз, экзофтальм вплоть до вывиха глаза из орбиты, резкое растяжение и отек век. Прорастание опухоли по зрительному нерву в полость черепа вызывает мозговые явления. Пятая стадия — стадия метастазов (терминальная) в лимфатические узлы, кости черепа, легкие, почки и другие органы.

Диагноз. Ранняя диагностика ретинобластомы, несмотря на значительное количество методов исследования, по-прежнему представляет значительные трудности. Клиническая картина первой и второй стадии ретинобластомы во многом напоминает задний увеит туберкулезного и метастатического характера, острую экссудативную отслойку сетчатки.

Дифференциальный диагноз ретинобластомы необходимо проводить с псевдоглиомой, ретролентальной фиброплазией, ретинитом Коатса и ангиоматозом Гиппеля — Линдау в далекозашедшей стадии, болезнью Норри и др. Диагностике ретинобластомы помогает рентгенографическое исследование, выявляющее очаги обызвествления в опухоли, понижение прозрачности орбиты, увеличение размеров ее и истончение стенок. При прорастании опухоли по зрительному нерву в полость черепа определяется увеличение размеров канала зрительного нерва с деструкцией его стенок. Также применяются диафаноскопия, радиоиндикация, эхоофталография, исследование рибофлавина в моче, сывороточная реакция Хакима, Данилова и др.

Лечение ретинобластом должно быть комплексным и зависит от симметричности поражения и стадии процесса. В начальной стадии возможна фото- и лазерная коагуляция. При односторонней ретинобластоме производят энуклеацию глазного яблока с последующей химио- и рентгенотерапией. Если имеется прорастание опухоли в глазницу, то производят экзентерацию орбиты также с последующей химио-, радио- и рентгенотерапией. При двустороннем поражении удаляют худший глаз с последующей лучевой и химиотерапией. Прогноз благоприятный в случае рано начатого лечения одностороннего процесса. Клиническое выздоровление наступает у 45—80% больных.

РЕТИНОПАТИЯ ВРОЖДЕННАЯ НАСЛЕДСТВЕННАЯ (Альстрема — Ользена синдром). Описана Alström и Olsen в 1957 г. Патология редкая. Тип наследования — аутосомно-рецессивный. Часты семейные случаи болезни. Гистологически отмечается деструкция колбочек сетчатки.

Клинически заболевание проявляется в раннем детстве и характеризуется высокой степенью снижения зрения. Офтальмоскопически глазное дно не изменено или реже имеются нежные изменения в виде полиморфной пигментации. Лечение безуспешное. Прогноз тяжелый.

РЕТИНОШИЗИС — дегенеративные изменения сетчатки, сопровождающиеся ее кистозным перерождением, складчатостью, разрывами, отслойкой и изменениями стекловидного тела. Редкое заболевание. Ретиношизис, связанный с витреоретинальной дегенерацией, передается по рецессивному, сцепленному с полом типу; ретиношизис, связанный с гемералопией и гиалоидотапеторетинальными дегенерациями,— по аутосомно-рецессивному и аутосомно-доминантному типу.

Ретиношизис возникает вследствие нарушения питания сетчатки: появляются расщепление слоев сетчатки и дегенеративные изменения в ней. Установлено, что ретиношизис возникает в результате слияния микрокист Блессига.

Клиника. При ретиношизисе изменения локализуются главным образом в макулярной области, где появляются образования округлой формы величиной с диск зрительного нерва. Они образуются вследствие складчатости поверхностного слоя сетчатки.

Иногда в макуле возникает отверстие, возникают сероватые пузыри вследствие отслоения поверхностного слоя сетчатки. Дегенерация сетчатки может протекать по типу кистовидной и решетчатой. У больных с отслойкой сетчатки обнаруживается выраженная тракция стекловидного тела соответственно разрывам сетчатки.

Л е ч е н и е — фотокоагуляция наружной пластики кисты сетчатки. Прогноз серьезный.

РЕТРОЛЕНТАЛЬНАЯ ФИБРОПЛАЗИЯ. БОЛЕЗНЬ ТЕРРИ. Описана Terri в 1942 г. Встречается более чем в 30% случаев среди недоношенных детей. Ретролентальная фиброплазия — заболевание сетчатки и стекловидного тела, развивающееся чаще у недоношенных детей с низким весом, находящихся в палатках с избыточной концентрацией кислорода. Отмечается спазм, а затем и запустение ретинальных сосудов. Происходит пролиферация сосудов, сопровождающаяся острой, а затем рубцовой гиперплазией сетчатки и стекловидного тела.

К л и н и к а. Первые симптомы заболевания обнаруживаются на 3—6-й неделе жизни, иногда на 2—6-м месяце. Ретролентальная фиброплазия обычно бывает двусторонней, но ее проявления неодинаковы. Различают острую или активную стадию и рубцовую стадию болезни. Фиброплазия может протекать и в стертой форме, заканчиваясь образованием небольших складок сетчатки, тяжиков, депигментации. В начале процесса отмечаются изменения сосудов сетчатки, которые расширяются, делаются извитыми, появляются новообразованные сосуды, клубки капилляров, геморрагии. Сетчатка становится отечной, позднее может наступить ее отслойка. Стекловидное тело нередко мутнеет. В дальнейшем, как правило, извилистость сосудов увеличивается, появляются новообразованные сосуды, соединительнотканные тяжи и шварты позади хрусталика в стекловидном теле. Рубцовая стадия иногда осложняется иридоциклитом, помутнением роговицы, катарактой, вторичной глаукомой, микрофтальмом. Ретролентальная фиброплазия может сочетаться с микроцефалией, гидроцефалией, гипоплазией полушарий и мозжечка. У детей с фиброплазией иногда наблюдаются гемангиомы кожи.

Д и а г н о с т и к е ретролентальной фиброплазии помогают анамнестические данные. В активной фазе болезни картина глазного дна характерна для фиброплазии. Затруднения в постановке диагноза могут встретиться в рубцовой стадии, где ретролентальную фиброплазию приходится дифференцировать от ретинобластомы, псевдоглиомы, метастатической офтальмии, хориоретинитов.

Л е ч е н и е в начальных стадиях фиброплазии состоит в строгом дозировании кислорода в кувезах для недоношенных детей, витамино- и гормонотерапии, фото- и лазерной коагуляции патологических сосудов сетчатки. Прогноз при слабой выраженности процесса и раннем лечении благоприятный, при тяжелой форме наступает слепота.

РОБЕНА СИНДРОМ — комбинация ряда пороков развития лица и полости рта, имеющая генетическую природу. Впервые описание синдрома появилось еще в прошлом столетии (Siebold, 1835), подробная характеристика дана Robin в 1923 г. Синдром не относится к категории редких: к 60-м годам текущего столетия было описано свыше 400 больных. Наблюдения семейных случаев позволили отнести синдром Робена к категории наследственных заболеваний с аутосомно-рецессивным типом наследования. Допускается воз-

можность аутосомно-доминантного наследования с неполной пенетрантностью мутантного гена.

К л и н и к а. Характерными признаками синдрома Робена служат микрогнатия — недоразвитие нижней челюсти, а также ретрогнатия — расщепление мягкого и твердого неба, глоссоптоз (западение языка), пороки развития ушных раковин или глаз. Реже встречаются пороки сердца, почек, конечностей. Аномалии челюсти и полости рта служат причиной дыхательных расстройств и нарушений глотания. В положении на спине язык ребенка западает, в связи с чем появляются стридор и признаки асфиксии. У многих больных в связи с постоянным раздражением глотки отмечается упорная рвота, гиперсекреция слизи, создающая опасность аспирации. В легких случаях дыхательные и глотательные расстройства проявляются только во время интеркуррентных заболеваний (респираторные инфекции).

Л е ч е н и е. При развитии асфиксии рекомендуется положить ребенка на живот, поместив на грудную клетку мешочек с песком; оттягивание языка кнаружи, наложение лигатуры с фиксацией нити на щеке липким пластырем. В тяжелых случаях показана трахеотомия. Кормить ребенка рекомендуется в вертикальном положении. Показано также оперативное лечение — глоссопексия, вытяжение нижней челюсти с помощью специальных аппаратов, закрытие дефекта в твердом и мягком небе. Прогноз в большинстве случаев благоприятный.

РОГОВИЦА ГИГАНТСКАЯ. МЕГАЛОКОРНЕА. Гигантская роговица как врожденная аномалия была описана Seefelder в 1916 г. без связи с глаукомой. Мегалокорнеа — нередкая аномалия и часто носит семейный характер. Тип наследования — рецессивный, сцепленный с полом. Развитие мегалокорнеа связано с расширением кольца прикрепления ресничного тела и задержкой развития роговицы. Аномалия двусторонняя, размер роговицы превышает 13 мм и может быть до 20 мм. При мегалокорнеа роговица прозрачна, лимб чаще не изменен, может быть эмбриотоксон, астигматизм, глубокая передняя камера, иридодонез, подвывих хрусталика, на задней поверхности роговицы скопление пигмента — кольца Крукенберга, миоз (вследствие недостаточности дилятатора) и прочие изменения.

Д и ф ф е р е н ц и а л ь н ы й д и а г н о з необходимо проводить с врожденной глаукомой.

Л е ч е н и е: оптическая коррекция амметропии. Прогноз хороший.

РОГОВИЦЫ ДЕГЕНЕРАЦИЯ ПЯТНИСТАЯ СЕМЕЙНАЯ ФЕРА. Описана в 1904 г. Fehr. Тип наследования аутосомно-рецессивный. Патология редкая. Гистологически в начальных стадиях процесса в поверхностных слоях стромы роговицы обнаруживаются крупные очаги деструкции и отложения аморфного вещества, связанные с мукоидной дезинтеграцией стромальных пластинок. В последующем выявляются скопления кислых мукополисахаридов в роговичных тельцах и между роговичными пластинками, а также разрушение последних.

К л и н и к а. Заболевание начинается в молодом возрасте, неуклонно прогрессирует. Постепенно снижается зрение. Поражаются оба глаза. Роговицы диффузно мутные, на этом фоне сероватые непрозрачные пятна с нерезко очерченными краями рассеяны по всей роговице, более плотно в центральной области. Некоторые пят-

на простираются до лимба, центальные располагаются более поверхностно, периферические — более глубоко. Чувствительность роговицы снижена, васкуляризация отсутствует. При пятнистой форме семейной дегенерации роговицы зрение значительно ухудшается в возрасте 40—30 лет, а к 50 годам падает до тысячных долей единицы (счет пальцев у лица).

Лечение: витамины, тканевая и рассасывающая терапия, кератопластика. Прогноз неблагоприятный.

РОГОВИЦЫ ДЕГЕНЕРАЦИЯ РЕШЕТЧАТАЯ ДИММЕРА. Описана Dimmer в 1899 г. Решетчатая дегенерация роговицы представляет очень большую редкость. Наблюдается эта дегенерация роговицы изолированно или в комбинации с узелковой дегенерацией. Тип наследования — аутосомно-доминантный. При гистологическом исследовании отмечается разволокнение боуменовой оболочки, отложение в ней гиалиноподобного вещества, в аморфных отложениях стромы содержится очень мало мукополисахаридов, наблюдается дегенерация волокон коллагена. Базальная мембрана эпителия содержит много полисахаридов и неравномерно утолщается. Количество клеток в передних слоях стромы уменьшается.

Клиника. Заболевание начинается в детском или юношеском возрасте, течет медленно и вяло, к 20—30 годам постепенно ухудшается зрение, а в 40—50 лет оно понижается до тысячных долей единицы. В роговой оболочке в различных слоях появляются мелкие серые точечные или линейные помутнения, похожие на хлопчатобумажные нити. Края помутнений отчетливые. Промежутки между помутнениями относительно прозрачны. Нитеобразные помутнения до лимба не доходят, они ветвятся и переплетаются между собой, образуя нежную сетку. Чувствительность роговицы снижена, сосуды отсутствуют.

Лечение мало успешно. Применяют витамины, рассасывающую и тканевую терапию, пересадку роговицы. Прогноз неблагоприятный.

РОГОВИЦЫ ДЕГЕНЕРАЦИЯ СЕМЕЙНАЯ БЮКЛЕРСА. Описал Bucklers в 1949 г. Очень редкое заболевание. Тип наследования — аутосомно-доминантный. В боуменовой оболочке происходят очаговые изменения, сочетающиеся с отложением вещества аморфного характера.

Клиника. Начинается болезнь в дошкольном возрасте и сопровождается в течение нескольких недель резко выраженным воспалительным роговичным синдромом (перикорнеальная инъекция и боли). Эти симптомы повторяются ежегодно. Чувствительность роговицы понижена, васкуляризация отсутствует. Биомикроскопически определяется дефект эпителия и его приподнятость, в боуменовой оболочке отмечаются нитевидные помутнения. Строма и эндотелий, как правило, не страдают. Процесс двусторонний, неуклонно прогрессирует, зрение падает.

Лечение в большинстве случаев безуспешно. Применяют витаминотерапию, тканевые и рассасывающие препараты, несквозную пересадку роговицы.

РОГОВИЦЫ ДЕГЕНЕРАЦИЯ УЗЕЛКОВАЯ ГРЕНУВА. Описана Groenouw в 1890 г. Наиболее часто встречающаяся форма семейной дегенерации роговицы. Тип наследования — аутосомно-доминантный. Гистологически в роговице отмечается очаговое утолщение боуменовой оболочки, разволокнение, образование неправильных выпячиваний и частичное исчезновение ее. Крупные очаги

гиалиноподобного вещества обнаруживаются в поверхностных и в глубоких слоях стромы.

К л и н и к а. Заболевание начинается в детском или юношеском возрасте, поражаются оба глаза. Чувствительность роговицы снижена, васкуляризация отсутствует. В различных слоях роговицы, чаще в ее центре, появляются мелкие, серые узелки, напоминающие крошки сухого хлеба. Если узелки располагаются под эпителием, они приподнимают его, делая поверхность роговицы неровной, матовой. Узелки мутные, края их резко очерчены, промежутки между ними прозрачны. Периферическая зона роговицы шириной 1—3 мм свободна от помутнений. Течение прогрессирующее, но зрение долго остается хорошим. Значительное уменьшение зрения наступает к 50—60 годам.

Л е ч е н и е малоэффективно. Применяют витамины, тканевую и рассасывающую терапию, пересадку роговицы.

РОГОВИЦЫ ДЕГЕНЕРАЦИЯ КРИСТАЛЛИЧЕСКАЯ ШНИДЕРА. Описана Schnyder в 1939 г. Тип наследования — доминантный. Патология редкая. Гистологически только в поверхностных слоях стромы роговицы выявляются кристаллы беловатой окраски. При биомикроскопии в центре роговицы видны дисковидные помутнения, состоящие из кристаллоподобных игл с красноватым или зеленоватым отблеском. Заболевание медленно погрессирует. Поражаются, как правило, оба глаза. Зрительные функции страдают умеренно.

Л е ч е н и е: витамино- и тканевая терапия, общеукрепляющее лечение. Прогноз относительно благоприятный.

РОГОВИЦЫ ДИСТРОФИЯ СЕМЕЙНАЯ КРАПЧАТАЯ. Описана Francois в 1956 г. Патология редкая. Тип наследования — аутосомно-доминантный. Гистологически в строме роговицы обнаруживаются очаги деструкции и отложения аморфного вещества. Остальные отделы роговой оболочки не изменены.

К л и н и к а. Заболевание может начинаться в любом возрасте, отличается доброкачественным течением. Субъективные ощущения выражаются лишь в легкой светобоязни. При биомикроскопии в центральных отделах роговицы, на обоих глазах симметрично видны скопления маленьких сероватых помутнений, образующих диск. Эти помутнения разнообразны по форме, размерам и расположены только в стромальном отделе роговицы. Чувствительность роговицы сохранена. Васкуляризации нет. Зрительные функции почти не страдают.

Л е ч е н и е: витамины, рассасывающая и тканевая терапия. Прогноз хороший.

РОГОВИЦЫ ДИСТРОФИЯ ЭНДОТЕЛИАЛЬНО-ЭПИТЕЛИАЛЬНАЯ ФУКСА. Описана Fuchs в 1904—1910 гг. Патология встречается относительно часто у лиц старше 50 лет (5—6%). Тип наследования — аутосомно-доминантный.

К л и н и к а. Заболевание может быть самостоятельным или возникает при увеитах и глаукоме. Гистологически первично изменяется эндотелий, а строма и эпителий вовлекаются в процесс вторично. Эндотелий истончается, его клетки содержат ненормально большие ядра. На задней поверхности роговой оболочки образуется новая мембрана. Через дефекты эндотелия влага передней камеры просачивается в строму роговицы и вызывает ее деструкцию и мелкие очаги некроза. Патология крайне редко обнаруживается в молодом возрасте. Процесс двусторонний, характеризуется медленно

прогрессирующим помутнением роговой оболочки. Поверхность роговой оболочки матового цвета. Помутнение более интенсивное в центральных отделах. Эпителий буллезно изменен, имеются его надрывы. Верхняя часть роговицы обычно прозрачна. Чувствительность резко снижена. Зрительные функции страдают значительно.

Л е ч е н и е малоэффективно, иногда хорошие результаты дает кератопластика. Прогноз серьезный.

РОГОВИЦА КОНИЧЕСКАЯ. КЕРАТОКОНУС. Впервые заболевание описано в 1758 г. Taylor. Тип наследования — аутосомно-рецессивный, иногда доминантный, носители могут быть распознаны по выраженному астигматизму.

Развитие кератоконуса связывают со слабостью мезенхимальной ткани, возможно, на почве эндокринных нарушений, Анатомически выявляются дегенеративные изменения главным образом в передних слоях роговицы.

К л и н и к а. Кератоконус обычно развивается к 15 годам. Процесс идет медленно. Постепенно понижается зрение, выявляется астигматизм, степень которого и направление осей периодически меняются. Передняя камера углубляется. Кератоконус делят на остро- и туповершинный. Биомикроскопически можно наблюдать характерные для этого заболевания изменения в виде концентрических разрывов боуменовой оболочки, истончения верхушки конуса и помутнения ее, пигментного кольца Флейшера у основания конуса, в далекозашедших случаях — разрывов десцеметовой оболочки, утолщения нервных окончаний. Из-за механических раздражений и расстройств питания верхушка конуса может изъязвляться и перфорироваться. Инфильтраты и изъязвления роговицы вызывают сильную светобоязнь.

Редкой разновидностью кератоконуса является задний кератоконус, описанный Butler в 1930 г. Заболевание одностороннее, встречается исключительно у женщин. При биомикроскопии видно искривление задней поверхности роговицы, помутнение ее, глубина передней может не изменяться.

Д и а г н о з основывается на биомикроскопии, кератографии, офтальмометрии, рефрактометрии.

Л е ч е н и е: тканевая и витаминотерапия, препараты кальция, гормональные препараты при дисфункции эндокринных желез, оптическая коррекция контактными линзами. В тяжелых случаях — частичная сквозная кератопластика. Прогноз всегда серьезный.

РОГОВИЦА МАЛАЯ. МИКРОКОРНЕА. Сравнительно частая аномалия. При сочетании с микрофтальмом тип наследования рецессивный, сцепленный с полом. В возникновении микрокорнеа придается значение остановке развития роговицы на этапе эмбриона. Микрокорнеа встречается самостоятельно и при микрофтальме. Аномалия обычно двусторонняя. Диаметр роговицы бывает меньше нормы на 2—4 мм. Кривизна роговицы чаще остается обычной, но выделяют разновидность микрокорнеа с плоской роговицей, радиус кривизны которой соответствует склерам или больше их. Наблюдается эмбриотоксон. Передняя камера мелкая. Могут быть катаракта и другие аномалии глаза. 20% детей с малой роговицей страдают глаукомой. Причиной глаукомы является сужение угла передней камеры и закрытие его мезодермальной тканью. Все дети с этой аномалией должны находиться под постоянным наблюдением окулиста.

Лечение состсит в ликвидации таких осложнений или сопутствующих изменений, как глаукома и катаракта. Прогноз благоприятный.

РОГОВИЦЫ ЭПИТЕЛИАЛЬНАЯ ДИСТРОФИЯ СЕМЕЙНАЯ МЕЕСМАНА. Описана в 1938 г. Meesman и в 1940 г. им совместно с Wilke. Патология редкая. Тип наследования — аутосомно-доминантный, поражаются оба пола. При этом заболевании нарушен обмен полисахаридов. Гистологически отмечается сморщивание отдельных клеток эпителия и образование в них вакуолей, состоящих из гликогена. Базальная мембрана покровного эпителия резко утолщена и состоит из аморфного вещества.

Клиника. Поражение роговицы выявляется обычно после 6 месяцев жизни ребенка. Изменения вначале выявляются только биомикроскопически. Поражаются всегда оба глаза. Процесс начинается с появления нежных, серых, точечных помутнений в центре эпителиального слоя роговицы. Затем возникают пузырьки, они уплощаются и мутнеют. Помутнения могут быстро захватить почти всю поверхность роговицы. Чувствительность роговицы значительно снижена. В зависимости от массивности процесса наступает светобоязнь, блефароспазм. У некоторых больных отмечается ослабление симптомов только в 12—14 лет. Чаще наступает прогрессирующее снижение зрения до сотых долей единиц.

Лечение малоэффективно. Удовлетворительный результат дает послойная кератопластика. Прогноз обычно неблагоприятный.

РОГОВИЦЫ ЭРОЗИЯ РЕЦИДИВИРУЮЩАЯ СЕМЕЙНАЯ. Описана в 1872 г. Hansez, в 1889 г. Fuchs. Заболевание редкое. Тип наследования — аутосомно-доминантный. Предполагается роль эндокринных факторов.

Клиника. Заболевание начинается почти всегда в среднем возрасте. Больные жалуются на ощущение инородного тела, слезотечение и боли в глазу, светобоязнь. Внезапные атаки утром или среди ночи часто связаны с утомлением, недостаточным сном и раздражительностью. Атаки повторяются ежемесячно или 2—3 раза в году, кратковременные. Симптомы уменьшаются с возрастом. На роговице имеется эрозия, превращающаяся в буллезное вздутие и затем в язву роговицы. Имеется помутнение стромы роговицы, складчатость десцеметовой оболочки, повышенная чувствительность.

Лечение: витаминотерапия, общеукрепляющее лечение, новокаиновые блокады. Прогноз относительно благоприятный.

РОТО-ПАЛЬЦЕ-ЛИЦЕВОЙ СИНДРОМ (Папиллона — Псома синдром). Описан впервые Papillon и Psaume в 1954 г. Наследуется по аутосомно-доминантному типу.

Клиническая картина характеризуется гипертелоризмом, узким орлиным носом, укорочением средней части верхней губы вследствие фиксации ее утолщенной уздечкой. Имеются множественные аномалии ротовой полости, гипоплазия нижней челюсти, дистрофия зубов, расщепление языка и верхнего неба. Отмечается также гидроцефалия, тремор, задержка психического развития.

Дифференциальный диагноз следует проводить с синдромами Франческетти, Крузона, Гроба, хромосомными аномалиями.

Лечение симптоматическое.

РУК ЗЕРКАЛЬНЫЕ ДВИЖЕНИЯ (Джонстона синдром). Johnston в 1948 г. описал редкий синдром, проявляющийся зеркальными

движениями в правой и левой руке. Описаны семейные случаи этого состояния. Патологоанатомическое исследование обнаружило недостаточный перекрест пирамид в спинном мозге, что считают анатомической особенностью этого необычного синдрома.

САБУРО СИНДРОМ. Описан Saburaud в 1892 г. Наследуется чаще по аутосомно-доминантному типу. Характеризуется изменениями волос и двусторонней катарактой. Проявляется в детском возрасте. Волосы вначале нормальные, затем выпадают и заменяются новыми, причем истонченные участки чередуются с утолщенными. Волосы имеют форму веретена. Двустороннее помутнение хрусталика развивается на 2—5-м году жизни.

САЛЬНЫХ ЖЕЛЕЗ ДИСТРОФИЯ (Фордайса болезнь). Заболевание описано Fordyce в 1896 г. Описаны семейные случаи. Относятся к группе врожденной патологии развития сальных желез. Характеризуется расположением сальных желез по красной кайме губ, на слизистой оболочке щек по линии смыкания зубов.

Клиническая картина характеризуется развитием мелких плотных желтовато-белых узелков величиной от булавочной головки до чечевичного зерна. Элементам свойственно групповое или одиночное расположение.

Дифференциальный диагноз следует проводить с красным плоским лишаем слизистых оболочек, для которого типично наличие более белесоватого оттенка, причем отдельные папулы сливаются, чего не бывает при болезни Фордайса. В редких случаях наблюдается злокачественное перерождение.

Лечение хирургическое, электроэксцизия.

САХАРОЗЫ НЕПЕРЕНОСИМОСТЬ НАСЛЕДСТВЕННАЯ. Описана в 1960 г. у 2 детей Veijers , van der Kamer. Позднее установлено, что она сочетается с непереносимостью изомальтозы. Синоним: наследственная мальабсорбция сахарозы и изомальтозы (Prader, Semenza, Auricehio). До 1963 г. описано около 30 случаев. Предполагается аутосомно-рецессивный тип наследования. Заболевание связано с отсутствием в кишечнике нескольких дисахаридаз. Выпадение активности ряда ферментов может быть следствием одной мутации или полифункциональности недостающего фермента. Отсутствие в кишечнике сахарозы приводит к накоплению нереабсорбированных дисахаридов, которые под действием бактериальной флоры расщепляются до молочной и ацетоуксусной кислот, вызывающих раздражение слизистой оболочки кишечника, усиление перистальтики, нарушение всасывания других продуктов и появление диареи. При пероральной биопсии кусочков слизистой оболочки кишечника обнаруживается диффузная атрофия, исчезновение ворсинок.

Клинические симптомы заболевания появляются после перехода на смешанное или искусственное вскармливание или при назначении прикорма. Отмечается упорная диарея, не поддающаяся лечению обычными средствами и не зависящая от вида молока. В кале большая примесь слизи, низкий pH, типичный для бродильной диспепсии. Диарея легко может быть спровоцирована фруктовыми соками, продуктами, содержащими крахмал. У родителей или родственников больных иногда в детском возрасте отмечались непереносимость сахара, понос.

Диагноз. Нагрузка сахарозой (2 г на 1 кг веса тела), вызывающая диарею, понижение pH кала, резкое повышение в нем содержания молочной кислоты и сахарозы, снижение содержания

глюкозы в крови и кале, является основным диагностическим тестом. Установление активности соответствующих энзимов в слизистой оболочке кишечника (биопсия) подтверждает диагноз мальабсорбции того или иного дисахарида. Дифференциальный диагноз проводится с различными видами острых расстройств пищеварения и врожденными аномалиями развития желудочно-кишечного тракта и пищеварительных желез.

Л е ч е н и е диетическое и состоит в устранении из пищи продуктов, содержащих сахарозу. Перспективно применение ферментов дисахаридаз. Прогноз благоприятный.

СЕРДЦА И МАГИСТРАЛЬНЫХ СОСУДОВ ВРОЖДЕННЫЕ ПОРОКИ (роль наследственности). Частота врожденных пороков сердца и магистральных сосудов при секционном анализе значительно выше, чем при клиническом, и составляет 4—6%. Отмечено частое сочетание врожденных пороков сердца с другими пороками развития. В настоящее время отмечено абсолютное и относительное увеличение больных врожденными пороками сердца и магистральных сосудов. Общепринятая классификация врожденных пороков сердца и магистральных сосудов, которая наиболее полно по сравнению с предыдущими классификациями удовлетворяет клинико-диагностическим критериям, основывается на изменении гемодинамики в малом круге кровообращения и включает три группы: пороки сердца с неизмененным легочным кровообращением (аортальный стеноз, коарктация аорты и др.); пороки сердца с уменьшенным легочным кровотоком (тетрада Фалло, изолированный стеноз легочной артерии и др.); пороки сердца с увеличенным легочным кровотоком (дефекты межпредсердной и межжелудочковой перегородок, открытый артериальный проток и др.).

Вопрос о причинах возникновения врожденных пороков сердца и магистральных сосудов остается открытым. Несомненно, что часть врожденных пороков сердца генетически детерминирована. Частота наследственно обусловленных и семейных случаев врожденных пороков сердца зависит от формы заболевания. Наследственная передача врожденных пороков сердца осуществляется, по мнению многих авторов, полигенно. В то же время описаны аутосомно-доминантный, аутосомно-рецессивный и сцепленный с полом типы наследственной передачи.

СЕТЧАТКИ БОЛЕЗНЬ ОГУШИ. Описана Oguchi в 1907 г. Большинство лиц с болезнью Огуши наблюдаются в Японии. Тип наследования — аутосомно-рецессивный. Заболевание часто в семьях с кровными браками. В слое палочек и колбочек, в пигментном эпителии имеются дегенеративные изменения.

К л и н и к а. Заболевание проявляется в раннем возрасте и характеризуется ночной слепотой и цветослепотой. Поле зрения при дневном свете может быть нормальным, центральное зрение чаще пониженное. При офтальмоскопии глазное дно обесцвечено, негомогенно серо-желтое или желтовато-розовое, местами цвет глазного дна сохраняется нормальным. Иногда наблюдается феномен, когда после пребывания в темноте несколько часов цвет глазного дна полностью восстанавливается до нормального, но на дневном свету вновь быстро обесцвечивается.

Л е ч е н и е не разработано. Прогноз для зрения сравнительно благоприятный.

СЕТЧАТКИ ДЕГЕНЕРАЦИЯ ВРОЖДЕННАЯ ДИФФУЗНАЯ (врожденный амавроз при тапеторетинальной дегенерации; ретино-

патия сетчатки рецессивная врожденная аутосомная, нейро-эпителиальный дисгенез; нейро-эпителиальная дисплазия сетчатки, врожденная дегенерация сетчатки). Относительно редкое заболевание. Тип наследования — аутосомно-рецессивный. Пигментная ретинопатия врожденная часто связана с другими тяжелыми поражениями глаз (колобомы, катаракты, микрофтальм и др.). Гистологически отмечается разрушение светочувствительного слоя сетчатки, глиоз, изменение соединительной ткани.

К л и н и к а. Заболевание проявляется с рождения слепотой. Офтальмоскопически отмечается мозаичное глазное дно с белыми пятнами в сетчатке, картина «соли и перца», полиморфные пигментные и другие дистрофические очаги. Пигментная ретинопатия с рецессивной формой наследования встречается как симптом при амавротической идиотии, наследственной атаксии, синдроме Барде — Бидля, Болезни Нимана — Пика. При детской форме Тея — Сакса офтальмоскопически в области центральной ямки имеется белый фокус величиной в 2—3 диаметра диска зрительного нерва, с вишнево-красным пятном в центре. Диск зрительного нерва вначале бывает розового цвета, позднее становится бледным. Аналогичные изменения наблюдаются при болезни Нимана — Пика, но вишневое пятнышко в центре макулы бывает не таким ярким. При поздних формах амавротической идиотии Бильшовского, Фохта — Шпильмейера, Куфса на периферии глазного дна определяются очаги пигмента и желтоватые округлые участки, иногда картина напоминает типичную пигментную дегенерацию сетчатки. Диск зрительного нерва атрофичен.

Л е ч е н и е неэффективно. Прогноз плохой.

СЕТЧАТКИ ДЕГЕНЕРАЦИЯ КОЛЛОИДНАЯ. СОТОВИДНЫЙ ХОРИОИДИТ ДОЙНА. Описан Doyne в 1899—1900 гг. Тип наследования — аутосомно-доминантный. Гистологически в сетчатке определяются гиалиновые отложения. Изменения в сетчатке и сосудистой оболочке носят вторичный характер. Заболевание обычно двустороннее, медленно прогрессирует.

К л и н и к а. Поражается сравнительно молодой возраст. У детей офтальмоскопически в перипапиллярной и макулярной областях обнаруживаются небольшие, округлой формы, белые «коллоидные» образования. У лиц среднего возраста они увеличиваются в количестве и размерах. Пятна беловатого цвета располагаются по горизонтали и в бассейнах верхней и нижней височной артерий. В центре этих образований появляются кровоизлияния, затем они атрофируются и сквозь них просвечивает сосудистая оболочка. По периферии видны отложения пигмента. Понижается центральное зрение, суживаются границы поля зрения. Появление белых пятен с назальной стороны диска зрительного нерва является патогномоничным для дегенерации Дойна. Синильная и пресинильная дегенерация характеризуется тем, что коллоидные образования всегда располагаются в макулярной области.

Л е ч е н и е: витамино- и тканевая терапия, антикоагулянты, сосудорасширяющие средства. Прогноз серьезный. Однако при отсутствии макулярных поражений в возрасте 35 лет и старше прогноз благоприятный.

СЕТЧАТКИ ДЕГЕНЕРАЦИЯ ПИГМЕНТНАЯ, ПИГМЕНТНЫЙ РЕТИНИТ. Наследственная форма пигментной дегенерации была описана Нетльшиком в 1909 г. Отмечены аутосомно-рецессивный и доминантный типы наследования, наиболее редко — рецессивный,

сцепленный с полом. Анатомически наблюдаются изменения в пигментном эпителии, слое палочек и колбочек, наступает пролиферация глии, утолщается адвентиция стенок сосудов. Пигментная дегенерация сетчатки с рецессивным типом наследования часто связана с другими наследственными заболеваниями. Ретинопатия сочетается с глухотой и немотой (синдром Умера), олигофренией, глаукомой простого типа, кератоконусом, эктопией хрусталика, дистрофией роговицы, голубыми склерами, друзами диска зрительного нерва, нервными заболеваниями и т. д.

К л и н и к а. Ранним признаком заболевания является ослабление ночного зрения, доходящее до полной ночной слепоты, концентрически суживается поле зрения. Центральная острота зрения сохраняется долго. Офтальмоскопически при ранних стадиях заболевания на периферии глазного дна определяются пигментные отложения в небольшом количестве. Форма их очень характерна — напоминает остеобласты. Процесс медленно и неуклонно распространяется от периферии к центру. В далекозашедших случаях пигментные очаги доходят до макулы и диска зрительного нерва, не захватывая этих отделов. Наряду с пигментными скоплениями наблюдается обесцвечивание отдельных участков сетчатки, через которые отчетливо виден рисунок хориоидеи.

В ранних стадиях заболевания диск зрительного нерва розовый или слегка побледневший. Затем цвет становится восковидным, желтоватым, наступает вторичная стадия. Уже в ранних стадиях отмечается сужение артерий и вен. В далекозашедших случаях процесс может осложниться образованием катаракты, иногда глаукомой. Характерны изменения электроретинограммы, выражающиеся в понижении и отсутствии 2 волн. Различаются в основном две формы заболевания. При одной из них обнаруживаются типичная восковидная атрофия зрительного нерва, сужение сосудов, ночная слепота, концентрическое сужение поля зрения, отсутствуют костные пигментные тельца на глазном дне. Эта форма получила название дегенерации сетчатки без пигмента. Однако при большой длительности болезни обнаруживаются небольшие скопления пигмента на крайней периферии, и процесс, таким образом, переходит во вторую разновидность — типичную пигментную дегенерацию. Часто в одной и той же семье встречаются две формы дегенерации сетчатки, что указывает на их родство. Разновидностью пигментной дегенерации является односторонний пигментный ретинит.

Л е ч е н и е: витаминотерапия, антикоагулянты, липотропные сосудорасширяющие и тканевые, препараты, ультразвук, интермедин, цистеин и др. Прогноз плохой.

СЕТЧАТКИ И СТЕКЛОВИДНОГО ТЕЛА ПСЕВДОГЛИОМА. Очень редкое заболевание. Тип наследования — аутосомно-рецессивный. Встречаются семейные случаи. Наследственная псевдоглиома представляет собой аномалию развития эмбриональной сетчатки или стекловидного тела.

К л и н и к а. Для псевдоглиомы характерно наличие различной степени микрофтальма, помутнения роговицы, мелкой передней камеры, задних сенехий, катаракты, помутнения стекловидного тела. Изменения глаз часто сочетаются с хрупкостью костей, мышечной гипотонией и слабостью связок.

Д и а г н о з. При диагностике псевдоглиомы приходится дифференцировать с ретинобластомой, ретролентальной фиброплазией, метастатической офтальмией, увеитами.

Лечение симптоматическое. Прогноз серьезный.

СЕТЧАТКИ ДЕГЕНЕРАЦИЯ ЛЕБЕРА СЕМЕЙНАЯ ВРОЖДЕННАЯ (Пигментный ретинит с амаврозом. Врожденная амблиопия). Описана Leber в 1900—1916 гг. Тип наследования — аутосомно-рецессивный, реже аутосомно-доминантный. Гистологически выявляется изолированная деструкция пигментного эпителия.

Клиническая симптоматика проявляется очень рано. Отмечается ночная слепота, резкое снижение центральной остроты зрения, вплоть до амавроза. В начале заболевания глазное дно не изменено. Позднее выделяют четыре типа дегенерации: 1) на глазном дне рассеянная пигментная «пыль» без дегенеративного очага, диск зрительного нерва и сосуды в норме; 2) типичная картина «соли с перцем»; 3) классический пигментный ретинит с костными тельцами, склерозом хориоидеи, сужением сосудов; 4) простой склероз сосудистой оболочки в заднем полюсе глазного дна, имеющий альбиноидный вид. Часто заболевание сочетается с миопией, астигматизмом, альтернирующим сходящимся косоглазием, двусторонней амблиопией. Электроретинограмма постепенно угасает.

Дифференциальный диагноз проводят с другими типами тапеторетинальной дегенерации и с хориодитами. Прогноз очень серьезный.

СЕТЧАТКИ ДЕГЕНЕРАЦИЯ ТОЧЕЧНАЯ (albescens). **ТОЧЕЧНАЯ РЕТИНОПАТИЯ.** Описана Morren в 1882 г. Является разновидностью тапеторетинальной дегенерации и часто встречается в одной семье. Тип наследования — аутосомно-рецессивный. Гистологически наблюдаются изменения в пигментном эпителии, слое палочек и колбочек типа пролиферации глии, утолщения адвентиция стенок сосудов. Процесс развивается медленно и более доброкачественно, чем пигментная дегенерация.

Клиника. Заболевание начинается в раннем детстве. Иногда проявляется только ночной слепотой. При офтальмоскопии на глазном дне определяются рассеянные многочисленные мелкие и крупные белые пятнышки с четкими границами. Иногда среди них встречаются скопления пигмента. При прогрессировании заболевания сосуды сетчатки становятся узкими, развивается атрофия зрительного нерва. Снижается центральное зрение, границы поля зрения суживаются.

Лечение: витаминотерапия, тканевая и ультразвуковая терапия, антикоагулянты, сосудорасширяющие средства. Прогноз серьезный.

СЕТЧАТКИ ДЕГЕНЕРАЦИЯ ЦЕНТРАЛЬНОГО ТИПА ЮВЕНИЛЬНАЯ, ИЛИ ЮНОШЕСКАЯ, ШТАРГАРДТА. Описана Stargartd в 1909 г. Тип наследования — аутосомно-рецессивный. Патогенез заболевания не выяснен. Предполагается наследственная неполноценность сосудов хориоидеи и сетчатой оболочки. Морфологически выявляются гиалиноз и фиброз мембраны Бруха, дегенеративные изменения в слое пигментного эпителия, палочек и колбочек.

Клиника. Поражение сетчатки двустороннее, чаще всего начинается в период половой зрелости (8—15 лет) и прогрессирует. Основной жалобой является снижение центральной остроты зрения, часто ночная слепота. У больных обнаруживается центральная скотома, сужение границ поля зрения. При офтальмоскопии изменения могут быть крайне полиморфны: от крапчатости в области желтого пятна до тонкой звездообразной лучистости. Субретинально определяется сероватая ткань с блестками. На периферии

глазного дна могут быть изменения типа пигментной дегенерации. Диск зрительного нерва несколько атрофичен, отмечается иногда сужение калибра артерий.

Л е ч е н и е малоуспешно. Показаны витаминотерапия, тканевая и ультразвуковая терапия, йодистые препараты, сосудорасширяющие средства, оксигенотерапия, антикоагулянты. Прогноз тяжелый.

СЕТЧАТКИ ОТСЛОЙКА НАСЛЕДСТВЕННАЯ. Встречается относительно часто. Тип наследования — аутосомно-доминантный. В 25% случаев заболевание связано с миопией. Часто причинами отслойки являются ретиношизис и другие дегенеративные процессы в сетчатке.

При отслойке сетчатки нарушается связь ее с пигментным эпителием, происходит скопление жидкости между ними и проминирование отслоенной оболочки в стекловидное тело.

К л и н и к а. Процесс, как правило, двусторонний. Заболевание встречается чаще в возрасте 15—45 лет. Описаны единичные семейные случаи отслойки сетчатки с ретиношизисом и без миопии. Для наследственной отслойки сетчатки типична внезапность ее возникновения. Жалобы больных на неожиданное ухудшение зрения, ограничение поля зрения, вуаль перед глазами. Перед появлением отслойки, особенно при движении глаза, возникают метаморфопсии, фотопсии, огненные круги и др. При офтальмоскопии рефлекс с глазного дна светло-серый, белесоватый. Сетчатка образует волнообразную поверхность или сероватый пузырь. Сосуды на ней резко извиты, дают явление паралакса, указывающее на разницу уровня отслоенной сетчатки и нормального глазного дна. Сосуды глазного дна кажутся значительно темнее, чем в норме. В сетчатке можно наблюдать разрывы в виде резко красных пятен на фоне серой отслоенной сетчатки. Осложнения — помутнение стекловидного тела, иридоциклит, вторичная глаукома, атрофия глазного яблока.

Л е ч е н и е хирургическое в возможно более ранние сроки. Применяют диатермокоагуляцию склеры, операцию укорочения склеры, сквозную и несквозную резекцию склеры, прогибание склеры, фотокоагуляцию, укрепление фасцией бедра и т. п.

Прогноз зависит от давности процесса, состояния сетчатки и выбора наиболее рационального метода операции.

СЕТЧАТКИ ТАПЕТОРЕТИНАЛЬНАЯ ДЕГЕНЕРАЦИЯ ВРОЖДЕННАЯ, ИЛИ ИНФАНТИЛЬНАЯ ЦЕНТРАЛЬНОГО ТИПА БЕСТА. Описана Best в 1905 г. Тип наследования — аутосомно-доминантный. Болезнь возникает во внутриутробном периоде. Предполагается нарушение метаболизма. Изменения локализуются в слое пигментного эпителия, палочек и колбочек. Страдает мембрана Бруха. Отмечается прогрессирующее снижение остроты зрения, симметричное на обоих глазах. Однако падение зрения может приостановиться и некоторое время оставаться стационарным. Наблюдаются положительные и относительные скотомы. На глазном дне в макулярной области и на периферии имеются очаги овальной или округлой формы, края их зазубрены, цвет желто-розовый или беловатый. Иногда в центральных отделах сетчатки происходит кистозное перерождение. Заболевание повторяется в нескольких поколениях, прогрессирует очень медленно.

Д и ф ф е р е н ц и а л ь н ы й д и а г н о з проводят с хориоретинитом сифилитической и туберкулезной этиологии.

Л е ч е н и е малоуспешно. Показаны тканевая и витаминотерапия, сосудорасширяющие средства, антикоагулянты, оксигенотерапия, ультразвуковая физиотерапия. Прогноз неблагоприятный.

СЕТЧАТКИ ТЕЛЕАНГИЭКТАЗИЯ (ретинит экссудативный; Коатса болезнь; наружный геморрагический ретинит; наружный экссудативный ретинит Коатса). Впервые заболевание описал Coats в 1908 и 1912 гг. Офтальмоскопически это заболевание можно связать с врожденной аномалией ретинальных сосудов, ретинальными телеангиэктазиями и отнести его к факоматозам. Патологическая картина заключается в нарушении проницаемости сосудов, особенно конечных капилляров, которое приводит к пропотеванию жидкой части крови и форменных элементов. В результате образуется посторонняя ткань между сетчаткой и сосудистой оболочкой. В сосудистой стенке наблюдаются явления гиалиноза, пролиферация эндотелия, аневризмы, тромбоз.

К л и н и к а. Болезнь носит чаще односторонний характер, постоянно прогрессирует. Преимущественно поражается молодой возраст. Для начальной стадии характерно появление очагов экссудата белого или желтовато-белого цвета у заднего полюса глаза, особенно у диска зрительного нерва и макулы. Часто имеются геморрагии и отложения холестерина в виде блестящих точек. Изменения в сосудах сетчатки постоянны, они ампуловидны и шарообразны, образуют петли и клубочки. В дальнейшем экссудат может занимать очень большие участки сетчатки и вызывает ее отслойку. Обширная экссудация и кровоизлияния в стекловидное тело ведут к пролиферативному ретиниту. Болезнь осложняется катарактой, вторичной глаукомой, иридоциклитом, атрофией глазного яблока и заканчивается слепотой.

Д и ф ф е р е н ц и а л ь н ы й д и а г н о з необходимо проводить с ангиоматозом сетчатки (болезнь Гиппеля — Линдау), псевдоглиомой, хореоретинитами и пр.

Л е ч е н и е: антибиотики, витамины, кортикостероиды, диатермокоагуляция и фотокоагуляция измененных сосудов, симптоматически местное лечение осложнений, хирургия вторичной глаукомы и последовательных катаракт. Прогноз тяжелый.

СИРИНГОМИЕЛИЯ — заболевание, характеризующееся наличием полостей и кист в спинном мозге, являющихся следствием дефектов развития спинного мозга. Описаны семейные случаи заболевания. У некоторых родственников больных по линии отца и матери обнаруживаются признаки дизрафического статуса. Полости располагаются в различных отделах спинного мозга с разрастанием глиоматозной ткани. Наиболее часто поражается шейный отдел спинного мозга. Полости могут быть наполнены ксантохромной жидкостью. В процесс вовлекаются клетки передних и задних рогов. Заболевание медленно прогрессирует.

К л и н и ч е с к и е с и м п т о м ы появляются чаще во 2—3-м десятилетии жизни, но могут наблюдаться иногда и в детском возрасте. Мужчины поражаются более часто, чем женщины. Клинически заболевание проявляется слабостью и атрофиями верхних и нижних конечностей. Наиболее часто наблюдаются расстройства болевой и температурной чувствительности. Имеют место парестезии, акроцианоз, вегетативные и трофические расстройства. В некоторых случаях процесс может распространяться на бульбарную область.

Д и ф ф е р е н ц и а л ь н ы й д и а г н о з проводят с опухолями спинного мозга, гидромиелией, диастематомиелией.

Лечение: для ограничения роста глиозных образований и полостей проводят повторные курсы рентгенотерапии. Показана витаминотерапия (группа В), при болевом синдроме — анальгетики. С целью улучшения нервно-мышечной проводимости — препараты ряда прозерина. Применяется бальнео- и физиотерапия.

СКЛЕРОДЕРМИЯ (семейно-наследственные формы). Диффузная склеродермия представляет собой тяжелое системное заболевание, характеризующееся медленно прогрессирующим течением. Начинается в детском или юношеском возрасте. Вначале поражаются лицо и кисти рук, в дальнейшем в процесс вовлекаются туловище и конечности. Ладони и подошвы изменяются редко. Появляются экзематозные очаги, которые постепенно увеличиваются, затвердевают. По мере прогрессирования процесса кожа фиксируется к подлежащим тканям, цвет ее становится желтоватым, подобным слоновой кости. Отмечаются телеангиэктазии, явления дисхромии. Характерны напряженность и ригидность кожного покрова с ограничением подвижности мимических мышц и маскообразность лица. Ранние симптомы сопровождаются невралгией, парестезией, чувством стягивания кожи, в дальнейшем повышается температура, появляются общее недомогание, слабость, суставные боли. Нередко появляются распространенные подкожные известковые узелки до 1 см в диаметре, которые могут изъязвляться (синдром Тибержи — Вайссенбаха).

Склеродермический процесс может ограничиваться кистями, стопами и лицом. Нередко он сочетается с сосудоспастическим феноменом болезни Рейно. Локализация процесса на кистях и стопах приводит к деформациям пальцев, появлению болезненных язв, разрушению ногтей кисти, приобретающих «когтеобразный» вид. В процесс может вовлекаться слизистая оболочка полости рта, глотки, пищевода с развитием сухости и сморщиванием ее. Обнаруживаются выраженные висцеральные изменения: расстройство желудочно-кишечного тракта (стенозы, нарушение перистальтики, изъязвления), миокардиодистрофия, перикардит, артериальная гипертензия, склероз легких, нефропатия и т. д.

Явления системной склеродермии могут быть без изменений кожи или предшествовать им. Гистопатологически склеродермия проявляется отечностью, гипертрофией, гомогенизацией и фибриноидной дегенерацией коллагеновых волокон, круглоклеточным, преимущественно лимфоцитарным инфильтратом вокруг сосудов, фиброзным утолщением стенок сосудов, гомогенизацией и атрофией мышечных волокон, истончением жировой клетчатки.

Лечение. В ряде случаев отмечено благоприятное действие кортикостероидных препаратов, АКТГ. Положительное действие оказывают инъекции лидазы, стекловидного тела, применение витаминных препаратов: Е, D_2, А, С, РР, пантотената кальция. Отмечены положительные результаты от длительного применения больших доз антибиотиков: пенициллина, стрептомицина, гризеофульвина. В ряде случаев отмечен эффект от назначения тиреодина, гормонов яичников, ангиотрофина, но-шпа, нико-шпа. Показана богатая белками и витаминами диета. Весьма эффективна физиотерапия: применение ультразвука, лучей Букки, диатермии; аппликации парафина, озокерита, массаж, бальнеологические процедуры (сероводородные и рапные ванны). Наружно — применение смягчающих мазей. В редких случаях рекомендуется хирургическое лечение.

СЛЕЗНЫХ ТОЧЕК И КАНАЛЬЦЕВ АТРЕЗИЯ. Известна с 1875 г., подробно описана Kraupa в 1910 г. Встречается сравнительно редко. Тип наследования — аутосомно-доминантный. Патогенез не выяснен. Анатомически отмечается закрытие просвета слезного канальца пленкой, полное его отсутствие. Заболевание врожденное, наблюдаются семейные случаи. Атрезия слезных точек и канальцев может сочетаться с другими аномалиями развития (микрофтальм, эпикантус, синдактилия и т. д.). Врожденные аномалии слезной точки и канальца делят на три группы: 1) нормальная слезная точка, атрезия канальца; 2) атрезия слезной точки, нормальный каналец; 3) атрезия слезной точки и канальца. Чаще всего встречается вторая форма аномалии. Клинически у таких больных наблюдается слезотечение.

Л е ч е н и е: хирургическая пластика. Прогноз благоприятный.

СЛЕПОТА НОЧНАЯ, КУРИНАЯ. ГЕМЕРАЛОПИЯ ВРОЖДЕННАЯ. Синдром описан Oguchi в 1907 г. Наследуется по рецессивному, сцепленному с полом типу. В основе гемералопии лежат структурные изменения в светочувствительном отделе сетчатки и недостаточность зрительного пурпура. Гистологически обнаруживаются значительное увеличение числа колбочек и дегенеративные изменения в колбочках и палочках, наличие кристаллического пигмента.

К л и н и к а. Врожденная гемералопия проявляется преимущественно в дошкольном возрасте. Основным симптомом является резко сниженная темновая адаптация. Больные жалуются на плохое зрение в сумерках, с большим трудом ориентируются в окружающей обстановке, в то время как в условиях достаточного освещения в начальных стадиях врожденной гемералопии таких явлений не бывает. При офтальмоскопии картина глазного дна во многих случаях напоминает пигментную дегенерацию, но отличается от нее отсутствием прогрессирования. Иногда на глазном дне изменения могут полностью отсутствовать или на его периферии наблюдаются мелкие белые очажки (белоточечный ретинит). Исследование зрительных функций показывает, что у детей днем высокая острота зрения и нормальное цветоощущение, ночью они почти слепы. Нередко выявляется высокая миопия, астигматизм, нистагм.

Д и а г н о з. Для диагностики необходим тщательный анамнез, клиническое обследование больного, изучение зрачковых реакций, адаптометрия, исследование феномена Пуркинье, офтальмо- и биомикроскопия.

Д и ф ф е р е н ц и а л ь н ы й д и а г н о з следует проводить с хориодермией, гиповитаминозом А.

Л е ч е н и е заключается в полноценном питании, назначении рыбьего жира, витаминотерапии, сосудорасширяющих и тканевых средств, меланоформного гормона интермедина, цистеина, конского каштана, ультразвуковой физиотерапии.

При врожденной гемералопии прогноз в отношении зрения серьезный.

СЛОНОВОСТЬ СЕМЕЙНАЯ ВРОЖДЕННАЯ (лимфодерма, Мильроя болезнь). Заболевание описано в 1892 г. Milroy. Является следствием порока развития лимфатических сосудов. Описаны случаи семейного поражения с доминантным наследованием. Несколько чаще этим заболеванием страдают женщины. Наследственную форму врожденной слоновости называют болезнью Мильроя. Поражение лимфа-

тических сосудов может проявляться врожденной эктазией, гипоплазией или аплазией. Патоморфологически в начальных стадиях превалирует отечность тканей, в далекозашедших случаях наступает тотальное замещение подкожной клетчатки грубоволокнистой соединительной тканью. Перерождение подкожной клетчатки в свою очередь затрудняет отток лимфы и способствует прогрессированию процесса.

К л и н и к а. Основным симптомом страдания является отек нижних конечностей и кистей, который может быть обнаружен при рождении ребенка или появиться через несколько месяцев. В начальных стадиях отек «мягкий», уменьшается во время сна, при длительном покое может даже исчезнуть. Однако после нагрузки вновь возникает. При прогрессировании процесса «мягкая» стадия переходит в «твердую» стадию, когда над отеком превалирует фиброзное перерождение клетчатки. Ткани становятся плотными, кожа грубая, неподвижная, углублений от давления не возникает. При «твердой» стадии постоянно наблюдаются трофические расстройства в виде гиперкератоза, трещин, пигментаций, папилломатозных разрастаний. Характерно возникновение повторных воспалительных процессов. Лимфография уточняет характер поражения лимфатических сосудов.

Л е ч е н и е врожденной слоновости хирургическое и заключается в тотальном удалении пораженной подкожной клетчатки. Прогноз врожденной слоновости после проведения лечения благоприятный. При отсутствии лечения процесс прогрессирует.

СОЛИТАРНАЯ ОБЫЗВЕСТВЛЯЮЩАЯСЯ ЭПИТЕЛИОМА (Малерба — Шананте болезнь). Описана в 1881 г. Malherb и Chenantais. Известны семейные случаи. Солитарная обызвествляющаяся эпителиома представляет собой доброкачественное новообразование из перемещенных зачатков сальных желез, матрикса волоса или волосяного мешка. Это новообразование, как правило, локализуется в подкожножировой клетчатке различных участков кожи, чаще всего на лице и голове. При осмотре отмечается подвижность опухоли, безболезненность и отсутствие изменений цвета кожи над новообразованием.

Л е ч е н и е хирургическое.

СОСУДИСТО-КОСТНАЯ ДИЗЭМБРИОПЛАЗИЯ (Клиппеля — Треноне — Вебера синдром, остеогипертрофический варикозный невус, гипертрофическая гемангиэктазия). Klippel, Trenaunay в 1900 г., Weber в 1918 г. дали подробное описание синдрома, характеризующегося односторонним врожденным пороком развития артерио-венозной системы и вторичными остеогипертрофическими изменениями в одной, реже в двух конечностях. Синдром встречается с одинаковой частотой у мужчин и женщин. Сущность синдрома заключается в нарушении кровотока по магистральным венам пораженной конечности. Затруднение оттока крови по глубоким венам может быть вызвано аплазией или гипоплазией вены, сдавливанием ее эмбриональными тяжами, артериальными сосудами, врожденным недоразвитием клапанного аппарата глубоких вен и расширением их просвета.

К л и н и ч е с к и е с и м п т о м ы отмечаются при рождении. Ангиомы кожи плоские единичные или множественные, односторонние. Имеется гиперплазия мягких тканей и костей на пораженной конечности, нередки трофические язвы, отек подкожной клетчатки. Часто отмечается сердечно-сосудистая недостаточность. На рентгено-

грамме — накожные и подкожные кальцификаты, истончение коркового слоя костей. Газовый состав венозной крови изменен. Течение заболевания неуклонно прогрессирующее.

Дифференциальный диагноз проводят с болезнью Штурге — Вебера, Гиппеля — Линдау, болезнью Мильроя и другими пороками развития сосудистой системы.

Лечение: показана общеукрепляющая и симптоматическая терапия, в некоторых случаях — хирургическое иссечение ангиом, пластика венозных сосудов, электрокоагуляция и рентгенотерапия. Для удаления капиллярных ангиом применяется криотерапия. Прогноз неблагоприятный вследствие нарастающей сердечно-сосудистой недостаточности и лимфостаза.

СОСУДИСТОЙ ОБОЛОЧКИ СКЛЕРОЗ ГЕНЕРАЛИЗОВАННЫЙ. Редкое заболевание. Тип наследования — аутосомно-рецессивный и аутосомно-доминантый. Имеются семейные случаи болезни. Патогенез не выяснен. Заболевание чаще начинается в юношеские годы. Проявляется нежной пигментацией в макулярной области по типу дегенерации Штаргардта, а затем наступает выраженный склероз хориоидеи. Иногда на периферии сетчатки бывают отложения пигмента по типу пигментной дегенерации сетчатки. Склероз хориоидеи может быть центральным, перипапиллярным и генерализованным.

Лечение. Витаминотерапия, стимулирующие препараты. Прогноз серьезный.

СОСУДИСТОЙ ОБОЛОЧКИ ПРОГРЕССИРУЮЩАЯ АТРОФИЯ (хоридермия). Описал Mautner в 1872 г. Встречается очень редко. Тип наследования—аутосомно-рецессивный и рецессивный, сцепленный с полом. Носители пораженного гена имеют нормальные функции глаза, но на глазном дне определяется неравномерная пигментация и перикапиллярная атрофия сосудистой оболочки. Хориодермия как тяжелый дистрофический процесс относится к группе тапеторетинальных дегенераций. Патогенез не выяснен.

Клиника. Болезнь начинается в детском возрасте и постепенно прогрессирует. Обнаруживается понижение зрения, концентрическое сужение границ поля зрения, гемералопия, близорукость. К 20—30 годам наступает слепота. У мужчин чаще бывает более злокачественное течение заболевания. При офтальмоскопии глазное дно белое, блестящее. Рисунок сосудистой оболочки почти полностью отсутствует, видны лишь отдельные сосуды в центральных отделах. Область макулы резко контурируется и имеет красновато-коричневый цвет; кое-где видны пигментные глыбки; сосуды сетчатки не изменены; границы диска зрительного нерва стушеваны.

Лечение безуспешно. Прогноз тяжелый.

СОСУДИСТОЙ ОБОЛОЧКИ И СЕТЧАТКИ КОЛЬЦЕВИДНАЯ АТРОФИЯ ФУКСА. Описана Fuchs в 1895 г. Тип наследования — аутосомно-рецессивный. Патогенез заболевания не известен. Встречаются семьи, в которых кольцевидная атрофия сочетается с пигментной дегенерацией. Почти в 90% случаев при данном заболевании наблюдается высокая близорукость. Типична гемералопия.

Клиника. Заболевание начинается в детстве. Прогрессирование заболевания очень медленное. Постепенно падает острота зрения, суживаются границы поля зрения. На периферии глазного дна образуются участки атрофии сосудистой и сетчатой оболочек, которые постепенно распространяются к центру, иногда сливаясь между собой. Центральные отделы и крайняя периферия не под-

вергаются атрофии. В участках атрофии могут наблюдаться глыбки пигмента. Диск зрительного нерва остается нормальным.

Л е ч е н и е: витамины, тканевая и ультразвуковая терапия, антикоагулянты. Прогноз серьезный.

СОСУДИСТОГО ТРАКТА И СЕТЧАТКИ КОЛОБОМА. В 1872 г. Mautner описал двустороннюю колобому сосудистой оболочки глаза. Тип наследования — аутосомно-рецессивный. Встречается также при хромосомных аберрациях группы А и трисомии групп В и Е. Аномалия встречается сравнительно редко.

Колобома сосудистого тракта и сетчатки — врожденный дефект ткани, связанный с нарушением нормального заращения зародышевой щели глаза в результате наследственно обусловленного нарушения кровеносной системы, питающей зачаток. Гистологически обнаруживается отсутствие ткани сетчатки или сосудистой оболочки в области колобомы.

К л и н и к а. Колобомы могут встречаться в одной радужной оболочке или в сочетании с колобомами сосудистого тракта, выхода зрительного нерва сетчатки. Колобома радужной оболочки чаще имеет грушевидную форму с вершиной, обращенной к лимбу, зрачок вытянут вниз и несколько внутрь. Сфинктер радужной оболочки переходит на край колобомы. Размеры колобом различны, иногда неполные с сохранением заднего эктодермального листка. Помимо изолированной колобомы, в радужной оболочке могут образоваться несколько зрачков, реагирующих на свет,— поликория. Колобома сосудистой оболочки и сетчатки занимает нижнюю половину глазного дна. Эти колобомы могут быть в нормальных глазах и примикрофтальме. Офтальмоскопически область колобомы представляется голубовато-беловатого цвета из-за видимой склеры. Края колобомы резко очерчены, часто пигментированы, иногда пигмент как бы делит колобому на отдельные участки. Через колобому проходят ретинальные сосуды. Функции глаза при колобоме сосудистой оболочки соответственно макулярной области резко снижены. При сочетании колобомы сосудистой оболочки и сетчатки последняя полностью отсутствует в области колобомы. Соответственно этому участку наблюдается выпадение поля зрения. Встречаются полные колобомы сосудистой оболочки с сохранением зрения в макулярной области. И, наоборот, могут быть колобомы желтого пятна, при которых острота зрения сильно снижена. В области макулы офтальмоскопируется дефект сосудистой и сетчатой оболочек овальной формы с резко пигментированными границами. Часто такие колобомы бывают двусторонними.

Л е ч е н и е не разработано.

ТАЛАССЕМИЯ — болезнь Кули (Cooley), средиземноморская, мишеневидная, лептоцитарная гемолитическая анемия Риетти — Греппи — Микели.

Семейно-наследственная гемолитическая анемия описана в 1925 г. Cooley и Lee у выходцев из средиземноморских стран, а затем Rietti, Greppi, Micheli в Италии. Заболевание распространено среди населения стран средиземноморского побережья. В последние годы заболевание было описано у жителей всех пяти континентов, в том числе и в ряде районов Советского Союза — Азербайджане, Армении, Узбекистане. Талассемия относится к группе гемоглобинопатий или гемоглобинозов (см. Гемоглобинопатия). Возникновение талассемии обусловлено расстройством синтеза гемоглобина. Выделяются следующие виды: 1) наличие HbF, или так называемого

плодного гемоглобина, который в норме встречается только у здоровых новорожденных, а при талассемии образование HbF продолжается постоянно в течение всей жизни; 2) торможение образования HbA; 3) увеличение процентного содержания HbA_2.

По клиническим проявлениям принято разделять талассемию на 2 группы:

1) α-талассемия, обусловленная торможением синтеза α-цепей гемоглобина;
2) β-талассемия, обусловленная торможением синтеза β-цепей гемоглобина.

α-Талассемия может проявляться в гетерозиготной и гомозиготной формах. Гетерозиготный вариант α-талассемии характеризуется гипохромной анемией, микроцитозом с наличием в пуповинной крови гемоглобина Барта (γ_4). Иногда обнаруживают небольшое количество HbH (β_4) у взрослых гетерозиготов. Гомозиготная форма α-талассемии ведет к развитию водянки плода и к его гибели до рождения.

β-Талассемия также делится на гомозиготную форму, известную под названием talassemia major, и гетерозиготную форму, называемую talassemia minor.

Клинически talassemia major проявляется в раннем возрасте в виде прогрессирующей анемии гипохромного характера. Длительность заболевания — от нескольких месяцев до нескольких лет в зависимости от степени тяжести. Тяжелая форма, проявляющаяся уже у новорожденных, часто заканчивается смертью на первом году жизни. При среднетяжелой форме дети доживают до школьного возраста. Легкая форма клинически проявляется на втором году. Такие больные иногда достигают зрелого возраста. Важным симптомом заболевания является гемолитическая анемия в первые недели жизни. Обычно отмечается бледность кожных покровов без выраженной желтухи. Ребенок отстает в физическом развитии. Живот увеличен за счет гепатоспленомегалии. Переносица широкая, запавшая («седловидный нос»). При рентгенологическом обследовании костей черепа обнаруживаются характерные изменения, напоминающие стоящие волосы или щетку. В крови — гипохромная микроцитарная анемия с анизоцитозом и пойкилоцитозом. Эритроциты имеют мишеневидную форму. Выражена эритробластемия, сочетающаяся с невысоким ретикулоцитозом. В костном мозге большое количество нормобластов с положительной реакцией на железо — сидеробластов.

Talassemia minor (малая талассемия) гетерозиготная форма β-талассемии. Клиническое проявление этой формы отмечается в виде бессимптомного течения без заметного укорочения жизни эритроцитов или спленомегалии.

Лечение. При наличии анемии проводят симптоматическую терапию. Однако антианемические препараты оказывают слабое действие, а при гемотрансфузиях эффект временный. Лучший эффект дает заменное переливание крови, при котором часть патологически измененных эритроцитов заменяется на полноценные. При гемолитических кризах рекомендуется применение стероидных гормонов. Спленэктомия при большой талассемии малоэффективна. При малой талассемии отмечен положительный эффект от спленэктомии.

Прогноз зависит от формы болезни. При большой талассемии — неблагоприятный (дети погибают в раннем возрасте или доживают лишь до 10 лет). При малой талассемии прогноз более благоприятный.

ТЕСТИКУЛЯРНОЙ ФЕМИНИЗАЦИИ СИНДРОМ. Это заболевание рассматривают как наследственное эндокринное. Описаны семьи, где несколько сестер имели этот синдром. Установлено, что наследование идет по рецессивному, сцепленному с полом типу или по аутосомно-рецессивному типу. Эту форму интерсексуализма описали впервые Stenglehner (1817), Ricco (1832), Morris в 1953 г. собрал 80 случаев этого заболевания и предложил название «тестикулярная феминизация».

Клиника. Заболевание является вариантом мужского ложного гермафродитизма, при котором обнаруживается женский фенотип: женские пропорции тела, распределение жира по женскому типу, нормальное развитие молочных желез, женские наружные гениталии, женский тип оволосения, но имеются тестикулы, которые локализуются в паховом канале, больших половых губах или в брюшной полости. Матка отсутствует. Гистологическое исследование тестикул показывает, что семенные канальцы узкие, без просвета. Обнаруживаются сертолиевы клетки со сперматогониями. Почти всегда наблюдаются лейдиговские клетки, которые и являются местом продукции гормонов. У больных обычно отсутствует половой хроматин в ядрах буккального эпителия и в ядрах клеток крови. Кариотип мужской — 46 XV. Изучение анамнеза показывает, что у детей развитие идет нормально с характерными чертами поведения для девочек, отмечается типичная женская психосексуальная ориентация. Интеллект обычно развит хорошо. Первые жалобы отмечаются в пубертатном периоде и связаны с аменореей, но если тестикулы находятся в больших половых губах или в паховой области, то жалобы могут быть и раньше. При исследовании гормонального профиля обычно обнаруживают несколько повышенную секрецию 17-кетостероидов и гипофизарных гонадотропинов. Экскреция эстрогенов обычно в пределах нормы. Основным источником андрогенов больных являются тестикулы. Возможно, что имеется отсутствие чувствительности к эндогенным андрогенам.

За больными с тестикулярной феминизацией необходимо постоянно наблюдать, так как имеется склонность к малигнизации тестикул. Особенно тщательно клиническое наблюдение должно проводиться в пубертатном возрасте. Половая жизнь может впоследствии быть нормальной.

Лечение экстрогенами проводить не следует.

ТЕТРАДА ФАЛЛО — тяжелый врожденный порок сердца, встречающийся в 14% случаев всех врожденных пороков сердца. В части случаев тетрады Фалло (2—3%) отмечено влияние наследственных факторов. В литературе имеются описания семей, в которых несколько членов имели подобные или другие врожденные пороки сердца. Передача наследственных форм тетрады Фалло осуществляется преимущественно полигенным путем. Тетрада Фалло состоит из четырех анатомических компонентов: сужение устья легочной артерии; дефект в межжелудочковой перегородке; смещение устья аорты вправо (декстропозиция аорты); гипертрофия миокарда правого желудочка. При тетраде Фалло отмечается большое количество сопутствующих врожденных пороков развития, особенно патологии костной системы. Отмечаются также телеангиэктазии на щеках, покраснение десен и искривление пальцев. Терапевтический эффект наступает после хирургического лечения.

ТИРОЗИНОЗ — наследственное заболевание обмена тирозина. Впервые описан Medes в 1932 г. у больного, страдающего миасте-

нией. Частота точно не установлена. Наследуется по аутосомно-рецессивному типу. Развитие болезни связано с недостаточностью оксидазы парагидроксифенилпировиноградной кислоты. У здоровых людей этот фермент обеспечивает превращение данной кислоты в гомогентизиновую. При наличии энзиматического блока обмен тирозина нарушается, что приводит к развитию тирозинемии и тирозилурии. В моче больных обнаруживаются большие количества парагидроксифенилпировиноградной, парагидроксифенилмолочной и парагидроксифенилуксусной кислоты. При тирозинозе в патологический процесс рано вовлекается печень (развитие диффузного фиброза, стеотоза), почки (дегенеративные изменения и дилятация канальцев), костная система (рахитоподобные изменения).

Клиника. Заболевание проявляется в первые недели и месяцы жизни рвотой, отставанием в физическом развитии, увеличением размеров печени. В связи с развитием цирроза появляются желтуха, асцит, кровоизлияния в кожу, однако темпы развития поражения печени могут варьировать. В связи с поражением почек развивается глюко-амино-фосфат-диабет, который служит причиной рахитоподобного заболевания костной системы: остеопороз и остеомаляция, искривления длинных трубчатых костей. У многих больных имеется задержка в умственном развитии. Течение болезни неблагоприятное, многие больные погибают в возрасте до 10 лет от печеночной недостаточности.

Диагноз основывается на анализе клинических симптомов, раннего появления признаков печеночной недостаточности, а также данных биохимического обследования — положительной пробы Миллона с мочой, повышения уровня тирозина в плазме крови до 10 мг% и более, обнаружения парагидроксифенилпировиноградной кислоты в моче. Отсутствие энзима может быть установлено гистохимически в пунктатах печени. Дифференциальный диагноз проводят с синдромом де Тони — Дебре — Фанкони, при котором нет значительного поражения печени и биохимические тесты на тирозиноз отрицательны, с наследственным внутриутробным гепатитом, проявляющимся в отличие от тирозиноза уже при рождении, с галактоземией главным образом на основании биохимических данных, с выраженным токсоплазмом и цитомегалией. У детей более старшего возраста может возникнуть необходимость дифференцирования тирозиноза и цирроза печени после перенесенной болезни Боткина. В пользу диагноза тирозиноза говорят начало заболевания в раннем детстве и положительные биохимические пробы.

Лечение заключается в ограничении фенилаланина и тирозина в диете больных и во многом сходно с лечением фенилкетонурии. Прогноз при проведении диетотерапии более благоприятен, так как при этом удается снизить уровень тирозина в крови, добиться улучшения функций печени и почек.

ТИРОЗИЛУРИЯ ТРАНЗИТОРНАЯ. Наблюдается в периоде новорожденности в связи с задержкой созревания оксидазы парагидроксифенилпировиноградной кислоты, а также тирозиноксидазы и тирозинтрансаминазы.

В большинстве случаев клинически не проявляется, но у некоторых детей описано возникновение гипотрофии, судорожных состояний, задержка нервно-психического развития, что связывается с вторичным подавлением активности фенилаланингидроксилазы и повышением концентрации фенилаланина в плазме крови.

Тирозилурия не требует лечения, но ее приходится учитывать при обследованиях на тирозиноз. Если тирозилурия сопровождается указанными клиническими явлениями, показано назначение диеты с ограничением белка и применение витамина С в высоких дозах (0,5 г в сутки). Прогноз в большинстве случаев благоприятный.

ТИРОЗИНТРАНСАМИНАЗЫ НАСЛЕДСТВЕННАЯ НЕДОСТАТОЧНОСТЬ. Развитие заболевания связано с нарушением обмена тирозина, повышением его концентрации в плазме крови вследствие нарушения процесса преобразования в парагидроксифенилпировиноградную кислоту.

Клинически проявляется судорожным синдромом, расстройствами дыхания, задержкой нервно-психического развития, недостаточной пигментацией кожи и экземой. Улучшение общего состояния больных достигается назначением диеты с ограничением фенилаланина и тирозина. Заболевание мало изучено. Его частота, тип наследования и отдаленный прогноз не установлены.

ТРЕМОР СЕМЕЙНЫЙ ЭССЕНЦИАЛЬНЫЙ (Минора синдром). Описан в 1936 г. Наследуется по аутосомно-доминантному типу. Начало заболевания может быть в детском или зрелом возрасте.

Клиническая картина характеризуется интермиттирующим дрожанием конечностей, головы и языка, усиливающимся при эмоциональном напряжении. У большинства больных имеется общая мышечная гипотония. Заболевание течет стационарно.

Дифференциальный диагноз следует проводить с гепатоцеребральной дистрофией, с ранними формами хореи Хантингтона и последствиями перенесенной нейроинфекции.

Лечение. Терапевтический эффект может быть получен от применения витамина B_6 и седативных средств.

ТРИПСИНОГЕНА НЕДОСТАТОЧНОСТЬ — кишечная энзимопатия, связанная с отсутствием трипсиногена. Наследование болезни еще не изучено. Проявляется в периоде новорожденности генерализованными отеками, анемией, ретикулоцитозом и эозинофилией, а также диспигментацией волос. Нарушение расщепления и всасывания белков сочетается с недостаточным усвоением жира и кальция.

Лечение: предприняты попытки терапии гидролизатами белка и панкреатином. Прогноз не изучен.

ТРИСОМИЯ Е (хромосомы 16—18) (Эдварса синдром). Заболевание обусловлено трисомией хромосом группы Е. В настоящее время считается, что чаще бывает увеличение числа хромосом 18-й пары. Подобные синдромы описаны при транслокации хромосомы 18. Описана мозаик-трисомия Е. Частота трисомии 18 составляет 1 : 3000 родов. 74% всех детей с трисомией 18 — девочки, что, по всей видимости, может быть обусловлено большей внутриутробной смертностью мальчиков. Патологоанатомически определяются дефект межжелудочковой и межпредсердной перегородки, стеноз устья и аномалии дуги аорты, открытый артериальный проток, дефекты диафрагмы и меккелев дивертикул. В головном мозге находят изменения клеток коры больших полушарий, атрофию нервных клеток в мозжечке и красном ядре.

Клиника. Средний вес больного ребенка с трисомией Е при рождении ниже нормы, выражена гипотрофия. Плацента маленькая, часто отсутствуют обе пупочные артерии и имеется гидроамнион. В большинстве случаев обнаруживаются гипертонии мышц

и гиперрефлексия. Рефлекс Моро непостоянный. Реже наблюдается гипотония мышц. Типична флексорная деформация пальцев руки, стопа полая с выступающей пяткой, короткий второй палец ноги находится в дорсальной флексии. Нередко синдактилии. Ногти гипопластичны. Грудина широкая. Часты пупочные, паховые и эмбриональные грыжи. Череп вытянут, уши расположены низко, деформированы, отмечается микрогнатия. Обнаруживаются множественные пороки развития внутренних органов: сердца, легких, почек и др. Глазные симптомы включают птоз, экзофтальм, аномалии радужной оболочки, эпикант, гипертелоризм. У многих детей гемангиомы на коже.

Д и а г н о з. При постановке диагноза изучают и папиллярный рисунок. 90% больных имеют дугообразный рисунок на фалангах пальцев. Более чем у 50% детей отмечается глубокая борозда, параллельная пальцам. Окончательный диагноз устанавливается при исследовании хромосомного набора, когда выявляется наличие дополнительной 18-й хромосомы, реже—транслокация хромосом, мозаицизм. Прогноз плохой. 70% этих детей доживают только до 1 месяца, 10% — до 1 года и только 1% — до 10 лет и более.

ТРИСОМИЯ D (хромосомы 13—15) (Патау синдром). Описан Patau в 1960 г. В основе синдрома лежит трисомия 13—15-й хромосом, реже транслокации хромосом. Большинство авторов описывают мозаик-трисомию D. Иногда находят добавочный фрагмент одной из хромосом группы D. В генезе хромосомных аберраций имеет значение возраст матери. Девочки болеют несколько чаще мальчиков. Частота трисомии D составляет 1 : 4000 родов. Открытие трисомии 13—15 послужило одновременному открытию этиологии аринэнцефалии. 80% аринэнцефалий имеют эту форму хромосомных аномалий. На секции почти в 50% отсутствуют обонятельные луковицы и обонятельный тракт. Зрительный нерв недоразвит. Почти в 10% случаев недоразвиты лобные отделы мозга. Мозг уменьшен в размерах, мозжечок атрофирован, третий желудочек может отсутствовать. В отдельных случаях отсутствуют пирамидные проводники в продолговатом мозге. Большие изменения в сердечно-сосудистой системе: дефекты межжелудочковой и межпредсердной перегородки, открытый артериальный проток и ранний артериосклероз. В 50% имеется поликистоз почек, гидроуретра, гидронефроз, в $^2/_3$ случаев — двурогая матка.

К л и н и к а. Дети рождаются преждевременно, с низким весом. В большинстве случаев отмечаются мышечная гипертония и гиперрефлексия, иногда судороги. Большинство детей глухие или тугоухие. Новорожденные микроцефалы обычно имеют дефекты кожи головы, микрофтальм, колобому радужной оболочки и глубоко-сидящие деформированные ушные раковины. В $^3/_4$ случаев имеется расщепление губы и верхнего неба. Иногда отсутствует носовая перегородка. Постоянны грыжи, крипторхизм, полидактилия, флексорная деформация пальцев, выступающая пятка и полая стопа. При дерматоглифическом исследовании — измененный кожный рисунок. Прогноз неблагоприятный. Продолжительность жизни обычно 3—4 месяца.

ТРОМБАСТЕНИЯ НАСЛЕДСТВЕННАЯ ГЕМОРРАГИЧЕСКАЯ ГЛЯНЦМАНА. Впервые заболевание описано Glanzman в 1918 г., который отметил функциональную недостаточность пластинок как основу геморрагического диатеза. Заболевание, как правило, наследуется по аутосомно-рецессивному типу. Рядом

авторов описано доминантное наследование. Мужчины и женщины болеют одинаково часто. В 10% семей отмечены родственные браки.

Клинически заболевание проявляется значительным кровотечением после мелких травм. Обращает на себя внимание резкое удлинение времени кровотечения при нормальном количестве пластинок, отсутствие ретракции кровяного сгустка, отмечается анизоцитоз и макроцитоз пластинок. Симптом щипка резко положительный. При исследовании тромбоцитов обнаруживается низкий уровень глицеральдегид-фосфатдегидрогеназы, пируваткиназы, аденозинтрифосфата (АТФ), в некоторых случаях аденозиндифосфата (АДФ). У тромбоцитов потеряна способность к образованию псевдоподий, они менее подвижны. В результате этих изменений нарушается агглютинация пластинок и плохо образуется тромб.

Лечение проводится внутримышечными инъекциями 1% раствора препарата АТФ. При кровотечениях показаны местные средства и переливания крови. Прогноз у взрослых больных хороший, так как с возрастом кровоточивость уменьшается. В более молодом возрасте обильные и длительные кровотечения могут привести к неблагоприятному исходу.

ТРОМБОЦИТАРНАЯ ГЕМОРРАГИЧЕСКАЯ ДИСТРОФИЯ. Описана в 1948 г. Bernard и Soulier. Встречается у мужчин и у женщин. Наследуется по аутосомно-рецессивному типу. Описаны единичные случаи.

Клинические симптомы болезни — появление экхимозов и петехий на коже в первые месяцы после рождения. Часты кровотечения из слизистых оболочек. Характерны структурные изменения тромбоцитов при нормальном количестве: они необычайно больших размеров (до величины лимфоцитов). Время кровотечения удлинено, отмечается нарушение тромбопластинообразования. Мегакариоциты нормальные.

Лечение. Кровоточивость уменьшается при переливании крови и тромбоцитной массы, а также при лечении кортикостероидами. Заболевание может протекать в легкой и тяжелой форме. В последнем случае возможен летальный исход от обильного кровотечения.

ТРОМБОПАТИЯ ВИЛЛЕБРАНДА НАСЛЕДСТВЕННО-СЕМЕЙНАЯ (болезнь Виллебранда; врожденная псевдогемофилия; геморрагическая капилляропатия; атромбоцитопеническая пурпура, ангиогемофилия; сосудистая гемофилия). В 1926 г. Willebrand описал своеобразную форму геморрагического диатеза, которую он наблюдал на Аландских островах (Балтийское море). Заболевание передается по аутосомно-доминантному типу, имеются гомозиготные и гетерозиготные формы. Среди больных отмечается сравнительно небольшое преобладание женщин. Описано более 500 случаев этого заболевания.

Клиническое проявление болезни — кровотечения из слизистых оболочек и кожные геморрагии в виде экхимозов. Небольшие операции (удаление зуба, тонзиллэктомия) нередко сопровождаются чрезвычайно обильными и опасными кровотечениями. Могут иметь место и гемартрозы. Характерно увеличение длительности кровотечения и резко положительный симптом щипка. Количество тромбоцитов, их структура, ретракция кровяного сгустка нормальны. Другие гемостатические пробы — время свертывания крови, протромбиновое время и количество фибриногена — также нормальны. Капилляроскопическое исследование больных обнару-

живает функциональные нарушения — отсутствует реакция запустевания капиллярных петель в ответ на микротравму, характерная для нормальных капилляров. Это, по-видимому, обусловлено не изменениями сосудистой стенки, а дефицитом гуморального сосудистого фактора (фактора Нильсона), который содержится в крови здоровых людей и купирует геморрагический синдром у больных болезнью Виллебранда после инфузии крови донора. Отмечается умеренный дефицит VIII антигемофилического фактора. Профилактика осложнений состоит в предотвращении травм, способных вызвать кровотечение.

Л е ч е н и е. Патогенетического лечения болезни не существует. Для остановки кровотечения применяются местные средства (гемостатическая губка, тромбин и др.) и переливание в достаточной дозе плазмы и крови. С возрастом наклонность к кровотечениям уменьшается.

ТРОМБОЦИТОПЕНИЧЕСКАЯ ПУРПУРА (болезнь Верльгофа, хроническая рецидивирующая пурпура, идиопатическая тромбоцитопеническая пурпура). Впервые заболевание описано в 1735 г. Werlhof. При болезни Верльгофа в 16% случаев удается установить семейный характер заболевания. Вопрос о типе наследования остается до сих пор нерешенным. Заболевание встречается преимущественно у женщин. Патогенез заболевания до настоящего времени окончательно не ясен. Раньше большое значение придавали изменениям функций селезенки. В настоящее время высказывается предположение, что тромбоцитопеническая пурпура — заболевание разнородное, имеющее сложные патогенетические механизмы. Острые случаи заболевания большей частью бывают аллергические; хронические — имеют иммунологическую основу с антителами либо вызваны образованием патологического вещества селезенкой.

К л и н и ч е с к а я к а р т и н а заболевания различна. Специфическими признаками являются облаковидные «синяки» на месте даже легких травм; резкое снижение числа тромбоцитов (вплоть до единичных в препарате), значительное увеличение содержания мегакариоцитов в костном мозге, отсутствие увеличения селезенки. Специфическими нарушениями в свертывающей системе крови являются удлинение времени кровотечения и нарушение ретракции кровяного сгустка; резко положителен симптом щипка. Мегакариоциты в костном мозге представлены главным образом молодыми формами с резко базофильной цитоплазмой и без признаков отшнуровки пластинок.

Л е ч е н и е. При острой тромбоцитопенической пурпуре необходимо применение кортикостероидных гормонов. При хронической неиммунной форме стероидная терапия дает временный эффект, поэтому, как правило, рекомендуется спленэктомия, которая дает отчетливое клинико-гематологическое улучшение. Прогноз благоприятный. С годами наклонность к кровотечению уменьшается. У девочек имеется опасность обильных менструаций в период полового развития.

ТУБЕРОЗНЫЙ СКЛЕРОЗ (болезнь Бурневилля — Прингля). Заболевание представляет сочетание судорожных припадков, слабоумия и своеобразных кожных изменений. Описано Burneville в 1862 г. Pringle в 1880 г. впервые выделил туберозный склероз в самостоятельную нозологическую форму. В литературе имеется описание немногим более 600 наблюдений. В популяции туберозный

склероз встречается 1 : 600 000; в учреждениях для умственно отсталых лиц больные туберозным склерозом составляют 0,3%. Наследуется заболевание по аутосомно-доминантному типу с неполной пенетрантностью мутантного тела. При патологоанатомическом исследовании в мозге обнаруживаются узелки или бугорки беловато-желтоватого цвета, склонные к обызвествлению. Бугорки могут локализоваться в коре и белом веществе больших полушарий, стволе и желудочках мозга, мозжечке, спинном мозге. Гистологически в мозге выявляется размножение глиальных волокон, наличие атипичных гигантских клеток, представляющих крупные мультиполярные клетки с большим количеством отростков и пузырьковидным ядром. Указанные клетки встречаются в плотных туберозных очагах, а также участках коры без макроскопических изменений. Часто могут обнаруживаться множественные опухоли почек — гемартомы, опухоли сердца — рабдомиомы и опухоли легких, печени, поджелудочной железы и других органов. Патогенез заболевания малоизучен. Возможно, что туберозный склероз относится к экто-мезоэнтодермальным дисплазиям.

Клиника. Основными клиническими симптомами туберозного склероза являются судорожные припадки, психические и эндокринные расстройства, изменения кожи, пороки развития внутренних органов. Начало болезни чаще отмечается на первом году жизни. У детей возникают полиморфные судорожные приступы. Малые припадки по типу кивков, салаамовых судорог сочетаются с большими абортивными и психомоторными приступами. Могут наблюдаться длительные бессудорожные интервалы. Больные резко отстают в психическом развитии; в большинстве случаев интеллект снижается до идиотии. Нередко обнаруживаются гидроцефалия, пирамидные и экстрапирамидные симптомы, адипозогенитальный синдром. В возрасте от 2 до 6 лет изредка в течение первого года жизни у больных появляются кожные изменения. Характерна аденома сальных желез на щеках — аденома Прингля, имеющая вид бабочки. Представлена папулами розового или ярко-красного цвета. На лбу больных отмечается пигментированная опухоль, на голове — участки седых волос. Встречаются кожные фибромы, ангиэктазии, шагреневые утолщения кожи. Во внутренних органах — почках, печени, селезенке — у отдельных больных отмечаются доброкачественные опухоли, иногда склонные к малигнизации. Часто наблюдаются диспластические черты: высокое небо, деформации позвоночника и грудной клетки, короткопалость и т. д. На глазном дне обычно выявляются новообразования, расположенные на диске зрительного нерва и напоминающие тутовую ягоду, отдельные очажки по периферии глазного дна. При краниологическом исследовании устанавливаются петрификаты, чаще локализующиеся в области боковых и третьего желудочков, мозжечке. Электроэнцефалограмма характеризуется наличием диффузных нарушений биоэлектрической активности в сочетании с очаговыми изменениями. Течение заболевания неуклонно прогрессирующее, больные часто погибают в эпилептическом статусе, реже от интеркуррентных заболеваний. Длительность жизни не превышает 20—25 лет.

Диагноз. Для диагноза важно сочетание судорожных приступов, кожных симптомов, слабоумия и специфических изменений глазного дна.

Лечение. При лечении больных туберозным склерозом применяют противосудорожные и дегидратационные препараты.

Специфическая терапия отсутствует. Прогноз неблагоприятный. В отдельных случаях проводится нейрохирургическое лечение опухолей.

ФЕНИЛПИРОВИНОГРАДНАЯ ОЛИГОФРЕНИЯ (фенилкетонурия, болезнь Феллинга). Заболевание впервые описано в 1934 г. Foelling. Распространено во всех странах мира. Наследуется по аутосомно-рецессивному типу, оба пола поражаются приблизительно с равной частотой. Заболевание встречается среди новорожденных 1 : 10 000, в популяции 1—4 : 100 000; среди умственно отсталых детей больные фенилкетонурией составляют от 2,4 до 4,3%. В 13—15% случаев отмечается кровное родство родителей. Родители в 100% случаев являются гетерозиготными носителями патологического гена. Патологоанатомически: микроцефалия, микрогирия, нарушение миелинизации зрительных нервов, пирамидных трактов и мозжечковых путей. В основе болезни лежит дефект фермента фенилаланингидроксилазы, вследствие чего нарушается переход фенилаланина в тирозин. Содержание фенилаланина повышается в крови и ликворе больных, в то время как тирозин и некоторые другие аминокислоты снижаются. Дисбаланс аминокислот приводит к нарушению миелинизации мозга и недостаточной продукции адреналина, норадреналина, меланина и др.

К л и н и к а. Ранними симптомами являются рвота, раздражительность, экзема, отставание в психомоторном развитии. Дети обычно белокурые, голубоглазые, кожа слабо пигментирована. От многих больных исходит специфический («мышиный») запах. Наиболее характерными являются симптомы со стороны нервной системы. В неврологическом статусе — гипертония мышц, высокие сухожильные рефлексы, атаксия и гиперкинезы. У многих больных в раннем детском возрасте отмечаются большие и малые эпилептические припадки. В психопатологической картине — резко выраженное слабоумие. Большинство больных относятся к идиотам или к имбецилам и отдельные больные — к дебилам. Характерным для больных фенилкетонурией является вялость, пассивность, отсутствие побуждений к какой-либо деятельности. Иногда наблюдается психомоторная расторможенность. Лабораторные исследования: содержание фенилаланина в крови (и спинномозговой жидкости)повышено до 40 мг%. В моче выраженная гипераминоацидурия и кетоацидурия (избыток кетокислот), моча дает положительную реакцию с реактивом Феллинга, динитрофенилгидразином.

Д и а г н о з ставят на основании характерных биохимических изменений и типичных клинических данных. Дифференциальный диагноз следует проводить с другими аминоацидуриями, группой детских церебральных параличей, судорожными синдромами различной этиологии.

Л е ч е н и е — диета с ограничением фенилаланина, препараты цимогран, лофеналак и др. Проводится под биохимическим контролем. Профилактика заболевания складывается из ранней диагностики с помощью экспресс-тестов и хроматографических методов, медико-генетического консультирования и выявления гетерозиготного носительства с помощью нагрузочных тестов.

ФЛЕБЭКТАЗИЯ ВРОЖДЕННАЯ — порок развития поверхностных вен (венозная ангиокаверно ма, голубая ангиома, венозная ангиома, ангиоматоз, ветвистая ангиома). Подробное описание клиники заболевания сделано Backenheimer в 1907 г. Врожденная флебэктазия является наиболее часто встречающимся пороком раз-

вития сосудистой системы. Имеются указания на роль наследственности в возникновении врожденной флебэктазии. Последняя наблюдается в различных участках тела, однако чаще поражаются конечности. Анатомически порок характеризуется наличием аномально расположенных расширенных венозных сосудов. Вены необычной формы, имеют шаровидные утолщения, аневризмоподобные выбухания. При морфологическом исследовании находят неравномерное расположение мышечных волокон, недоразвитие эластического каркаса.

Клиническая картина порока развития поверхностных вен характеризуется наличием расширенных извитых вен, которые располагаются на ограниченном участке или захватывают значительные пространства. Заболевание проявляется с рождения или в первые месяцы жизни ребенка. Вначале отмечают изменение окраски кожных покровов, которые становятся цианотичными. Затем появляются различной формы опухолевидные образования. По мере роста ребенка эти образования увеличиваются в размерах, становятся напряженными, хорошо контурируются под кожей. Кожа под ними истончается, принимает цианотичный цвет, периодически подвергается язвенным процессам. Характерным признаком при врожденной флебэктазии является уменьшение варикоза и опухолевидных образований при поднятии конечности вверх или сдавлении тканей. Часто при пальпации пораженного сегмента можно обнаружить в тканях плотные образования округлой формы — флеболиты. Течение заболевания длительное, прогрессирующее. В осложненных случаях больных беспокоят боли, трофические нарушения, двигательные расстройства.

Диагноз. Для уточнения диагноза большое значение имеет венография, указывающая на характер поражения венозных сосудов, тяжесть его, распространенность и вовлечение в процесс окружающих тканей. Дифференцировать врожденную флебэктазию необходимо от других пороков развития кровеносных сосудов.

Лечение хирургическое, заключается в полном удалении пораженных сосудов и тканей. В некоторых случаях прибегают к частичному иссечению сосудов и прошиванию оставшихся пораженных участков вен множественными швами. Прогноз в большинстве случаев благоприятный. В запущенных случаях или при распространенном процессе прогноз серьезен. У некоторых больных могут возникнуть показания к ампутации.

ФОРМИМИНТРАНСФЕРАЗЫ НЕДОСТАТОЧНОСТИ СИНДРОМ. Первый случай заболевания был описан в 1963 г. как «гиперфолиацидемия с формиминглютаминацидурией после нагрузки гистидином».

Клиническая картина заболевания характеризуется склонностью детей к ожирению, явлениями псевдогипопаратиреоидизма, умственной отсталостью и склонностью к заболеванию бронхопневмонией. У больных обнаруживается высокая концентрация фолиевой кислоты в сыворотке крови и низкая активность формиминтрансферазы. Большое количество формиминглютаминовой кислоты может выделяться с мочой после пробы с нагрузкой. При заболевании может быть положительный тест с треххлорным железом.

Лечение симптоматическое.

ФОСФАТ-ДИАБЕТ (гипофосфатемическая тубулопатия, рахит, резистентный к витамину D, Олбрайта — Баттлера — Блумберга

синдром). Заболевание обусловлено снижением реабсорбции фосфатов в канальцах почек, проявляется в конце первого — на втором году жизни, после того как дети начинают ходить. Тип наследования — доминантный, сцепленный с полом.

Клиническая картина сходна с клиническими проявлениями рахита, однако процессы остеоидной гиперплазии и остеомаляции наиболее выражены в костях нижних конечностей. Отмечается искривление длинных трубчатых костей и образование genu varum. Голеностопные и коленные суставы деформированы, утолщены. Походка неуверенная, иногда утиная, в тяжелых случаях дети не могут ходить, но в отличие от рахита общее состояние ребенка при фосфат-диабете страдает незначительно. При отсутствии лечения болезнь прогрессирует с ростом ребенка, наступает дистрофия, полная неспособность к самостоятельному передвижению. Рентгенологически обнаруживаются те же изменения, которые характерны для рахита, но патология особенно резко выражена в костях нижних конечностей. Одним из типичных рентгенологических признаков считается грубоволокнистая структура губчатого вещества кости. При биохимическом исследовании плазмы крови обнаруживается гипофосфатазия до 1,5—2 мг%, резко повышена активность щелочной фосфатазы. Содержание кальция не изменено. В моче обнаруживается значительное количество фосфора.

Дифференциальный диагноз следует проводить с другими синдромами, сопровождающимися карликовым ростом.

Лечение фосфат-диабета заключается в длительном введении витамина D в больших дозах (40 000—120 000 ед. ежедневно) при обязательном контроле за содержанием кальция и фосфора в крови. Под влиянием лечения активность щелочной фосфатазы быстро снижается.

ФРУКТОЗЫ НЕПЕРЕНОСИМОСТЬ НАСЛЕДСТВЕННАЯ. Описана в 1956 г. Chambers, Pratt. Заболевание наследуется по аутосомно-рецессивному типу, чаще болеют мальчики. До 1963 г. описано 26 больных. В основе заболевания лежит недостаточность фруктозо-1-фосфат-альдолазы в печени, почках и слизистой оболочке кишечника, а также снижение активности фруктозо-1,6-дифосфат-альдолазы; изменения одного из ферментов влияют на активность другого. Дефицит указанных ферментов приводит к накоплению в крови и тканях фруктозы и фруктозо-1-фосфата, обладающих токсическими действиями и определяющих симптоматику заболевания. Наиболее тяжелые патоморфологические изменения наступают в печени: цирроз, стеатоз, некроз клеток; в почках — выраженная грануло-васкулярная дегенерация.

Клинические симптомы развиваются в период, когда грудным детям дают фруктовые соки, сахар, или при раннем назначении смешанного или искусственного вскармливания. Упорная анорексия, рвота, развитие гипотрофии, прекращение роста, частые обмороки (гипогликемия), умственная отсталость, иногда гепатомегалия и желтуха характеризуют тяжелую форму заболевания. При доброкачественных формах заболевания в раннем детстве наблюдаются только желудочно-кишечные расстройства и затруднения при кормлении: отвращение к пище, содержащей фруктозу. С увеличением возраста больные начинают легче переносить небольшие количества фруктозы. Лабораторные исследования являются решающими при установлении диагноза. В моче обнаруживается 100—130 мг фруктозы за сутки, альбуминурия,

гипераминоацидурия. Нагрузка фруктозой вызывает резкое ухудшение состояния больных, гиперфруктоземию, значительную гипогликемию.

Дифференциальный диагноз проводят с галактоземией, в отличие от которой при непереносимости фруктозы не развивается катаракта, хорошо переносится молоко, значительно менее выражена умственная отсталость. Идентифицирование вида углевода и исследование активности соответствующих ферментов в биопсированных тканях позволяют точно устанавливать диагноз. Путем клинического и биохимического исследований легко отвергнуть эссенциальную фруктозурию, пентозурию и другие типы меллитурий. У детей транзиторная фруктозурия встречается при поражениях печени, нефротическом синдроме, сепсисе и других интоксикациях, пилоростенозе, упорной рвоте.

Лечение диетическое. Назначение пищи, не содержащей фруктозы, приводит к ликвидации гипогликемии, фруктозурии, альбуминурии и гипераминоацидурии. Прогноз благоприятный при ранней диагностике заболевания и соответствующем диетическом лечении.

ФРУКТОЗУРИЯ ЭССЕНЦИАЛЬНАЯ — доброкачественная врожденная аномалия обмена фруктозы, характеризующаяся отсутствием клинических симптомов. В основе заболевания лежит аутосомно-рецессивно наследуемый дефект фермента печени — фруктокиназы, катализирующей превращение фруктозы во фруктозо-1-фосфат. Описано немногим более 50 больных, что связано не с абсолютной редкостью заболевания, а с его доброкачественностью и случайной выявляемостью. Хроматографически в моче идентифицируется фруктоза, нагрузка фруктозой увеличивает фруктоземию и фруктозурию. Возможны сочетанные нарушения метаболизма нескольких моносахаридов.

Лечения не требуется. Прогноз благоприятный.

ФУКОЗИДОЗ. Фукозидоз относят к метаболическим заболеваниям и связывают с врожденной недостаточностью (отсутствием) фермента альфа-1-фукозидазы. При этом заболевании после нескольких месяцев нормального развития у детей начинает проявляться тяжелое прогрессирующее поражение психики, приводящее к идиотии. Выявляется гипотония мышц, после чего наступает тяжелая спастика, децеребрационная ригидность. Заболевание часто сопровождается бронхитами и бронхопневмониями, профузными потами. Биохимическое исследование выявляет отсутствие альфа-1-фукозидазы в различных тканях: печени, легких, мозге, почках. Ультрамикроскопическое исследование выявляет множественные цитоплазматические липоидные включения, накопление в тканях гликолитических комплексов и мукополисахаридов, содержащих фукозу (6-дезокси-1-галактоза). Необходимо проводить дифференциальный диагноз с мукополисахаридозами.

Лечение симптоматическое. Прогноз неблагоприятный.

ХЕНХАРТА СИНДРОМ. Описан Hanhart в 1950 г. Представляет собой множественный порок развития. Наследуется по аутосомно-рецессивному типу. Характерно маленькое «птичье лицо», микрогнатия, рост зубов вперед, отсутствие отдельных частей тела. Больные значительно отстают в физическом развитии. Интеллектуальное развитие не страдает.

Дифференциальный диагноз следует проводить с другими пороками развития.

ХАТСУШИМА — ХАКАМОРИ БОЛЕЗНЬ. В 1963 г. японскими исследователями был описан новый тип наследственного заболевания, характеризующийся гепатоспленомегалией, циррозом печени, поражением лимфатических узлов, накоплением в паренхиматозных органах и ретикулоцитах гранул не известных ранее веществ. В печени происходит значительное накопление гетерополисахаридов, прочно связанных с белками. Эти полисахариды состоят из глюкозы, но не являются гликогенами и содержат, кроме глюкозы, глюкозамин, галактозамин, дают с йодом реакцию, напоминающую реакцию амилопектинов и амилодекстринов, и резистентны по отношению к действию α-амилазы. Полисахаридные компоненты очень прочно связаны с белками. Детали тонкого строения этих необычных аминополисахаридов и характер энзиматического дефекта пока не известны.

Л е ч е н и е не разработано. Болезнь приводит к летальному исходу.

ХОЛЕСТЕРИНОЗ ЦЕРЕБРАЛЬНЫЙ (ван Богарта — Шерера — Эпштейна синдром). Заболевание описано Van Bogaert, Scherer, Erstein в 1937 г. Относится к группе нарушений липидного обмена. Описаны семейные случаи. Наследуется по аутосомно-рецессивному типу. Патологоанатомически отмечается диффузный отек клеток Пуркинье и двигательных клеток передних рогов спинного мозга, накопление холестерина в соединительной ткани, отложение кристаллов холестерина в мозжечке и ножках мозга.

К л и н и к а. Ведущими в клинике заболевания являются задержка физического и психического развития. Кожа сухая, морщинистая, сероватого цвета. В области век — ксантелазмы, нередко имеет место двусторонняя катаракта. Неврологическая симптоматика развивается постепенно. Начинается, как правило, с атактических явлений. Заболевание течет длительно, иногда до нескольких десятилетий. В поздней стадии заболевания — развернутая клиника бульбарных расстройств, нарушение глотания, сердечно-дыхательные кризы, дизартрия, паралич лицевого нерва. При рентгеноскопическом исследовании выявляется остеопороз, кифосколиоз без грубых деструктивных изменений. В крови снижено содержание холестерина. Смерть наступает при явлениях сердечно-сосудистой недостаточности.

Д и ф ф е р е н ц и а л ь н ы й д и а г н о з следует проводить с ксантоматозом, болезнью Фридрейха, Пьера Мари.

Л е ч е н и е — диета с ограничением жиров, витаминотерапия, йодотерапия.

ХОНДРОДИСТРОФИЯ. Заболевание описано Parrot в 1892 г. Сущность заболевания заключается в нарушении энхондрального роста костей хондробластического происхождения (кости конечностей и основания черепа). Периостальный и эндостальный рост не нарушен. Хондродистрофия встречается в 0,01% случаев. Заболевание наследуется по аутосомно-доминантному или аутосомно-рецессивному типу. Преимущественно поражается женский пол.

К л и н и ч е с к а я к а р т и н а проявляется характерной триадой симптомов: низким ростом, макроцефалией и микромелией. Рост больных не превышает 120 см и обусловлен короткими конечностями. Длина туловища нормальна. Конечности укорочены в основном за счет плечевых и бедренных костей, деформированы и утолщены. Суставы также деформированы и утолщены. Пальцы кистей короткие и толстые, причем длина II—IV пальцев одинакова.

Череп увеличен, с выступающими лобными, височными, теменными и затылочными буграми. Лоб выпуклый и нависает над коротким приплюснутым носом. Глаза широко расставлены и расположены глубоко. Мышцы развиты хорошо. Шея короткая. Живот несколько отвисает. Выражен поясничный лордоз. Со стороны внутренних органов нарушений не отмечается. Интеллект обычно не снижен. При хондродистрофии отмечается ранняя детская смертность и высокий процент мертворожденности. Характерна рентгенологическая картина: трубчатые кости укорочены и утолщены, особенно в эпиметафизарных зонах. Анатомические бугры и места прикрепления мышцы гипертрофированы. Кортикальный слой утолщен, костномозговой канал сужен. Эпифизарные концы бокаловидно расширены. Зоны росткового хряща сужены. Эпифизы деформированы, уплощены. Окостенение наступает раньше.

Дифференциальный диагноз следует проводить в первую очередь с мукополисахаридозами.

Лечение. Определенное стимулирование роста дает применение гормонов (соматотропин — гормон передней доли гипофиза). Стимулирование роста конечностей в длину путем введения костных штифтов вблизи ростковых зон малоэффективно. В ряде случаев терапия сводится к применению общеукрепляющего лечения. При грубых деформациях конечностей показана корригирующая остеотомия. Прогноз для жизни благоприятный.

ХОРЕЯ ПРОГРЕССИРУЮЩАЯ НАСЛЕДСТВЕННАЯ (Хантингтона болезнь, хореическая деменция). Заболевание впервые описано Huntington в 1872 г. Встречается с частотой от 2,3 до 6,7 случаев на 100 000 в популяции. Наследуется по аутосомно-доминантному типу. Мужчины болеют несколько чаще. Пенетрантность гена высокая. Широко распространенные дегенеративные изменения имеются по всему мозгу: атрофия мозга, сглаженность извилин, расширение желудочков. Наиболее тяжелые изменения определяются в подкорковых образованиях. Обнаруживается липоидный пигмент в нервных клетках и периваскулярных пространствах. Возраст больных 25—45 лет.

Клиника. Характеризуется нарастающим хореиформным гиперкинезом, который усиливается при эмоциональном напряжении. Нередко начало заболевания связано с нарастанием интеллектуального дефекта или усилением характерологических особенностей, иногда с психозом (галлюцинаторно-параноидный синдром, депрессия, парафрения, бред). Выделяют две формы постепенно развивающегося слабоумия: при первой имеет место нарастание неустойчивости внимания, отвлекаемости, непоследовательности мышления, непостоянства целей, результатов интеллектуальной работы, при второй — постепенное оскудение мышления и речи, замедление и тугоподвижность мыслительных процессов, эмоциональное притупление. Имеются апрактические и афактические расстройства.

Нередко наблюдаются эндокринные и нейротрофические нарушения — инфантилизм, булимия, жажда, вазомоторные расстройства, нарушение трофики костей. Диффузные аномалии обнаружены на ЭЭГ. Пневмоэнцефалография обнаруживает увеличение желудочков вследствие дегенерации подкорковых образований и коры фронтальной области.

Диагноз ставят на основании семейного анамнеза, характерного гиперкинеза и изменений психики. Дифференциальный

диагноз следует проводить с поражениями подкорковых узлов другой этиологии (опухоли, энцефалиты, болезнь Пика и др.). Течение погрессирующее, длительность болезни в среднем около 15 лет. Смерть наступает от интеркуррентной инфекции. В семьях больных часто бывают суицидальные попытки, которые расцениваются как проявление импульсивного поведения, неврозы.

Лечение транквилизаторами — резерпин, хлорпромазин и др. — в сочетании с тропацином, циклодолом. В некоторых случаях хирургическое лечение. Важны мероприятия по социальной реадаптации больных.

ХРУСТАЛИКА КОЛОБОМА — редкая аномалия развития хрусталика, связанная с аномалией цилиарного тела в результате задержки развития вторичной эмбриональной щели. Колобома хрусталика в виде выемки располагается книзу. В этом месте отсутствуют цинновы связки и видны измененные отростки цилиарного тела. Зрение может быть снижено в результате неравномерного преломления вещества хрусталика и наличия колобомы сосудистого тракта.

Лечение: оптическая коррекция и ношение дырчатых очков. Прогноз благоприятный.

ХРУСТАЛИКА ОТСУТСТВИЕ ВРОЖДЕННОЕ, АФАКИЯ ВРОЖДЕННАЯ — крайне редкая врожденная аномалия. Причиной данной аномалии являются перенесенные матерью во время беременности на 2—4-й неделе развития зародыша краснуха, сифилис и другие инфекции. Диагностика осуществляется с помощью биомикроскопии, эхоофталографии, фигурок Пуркинье — Сонсона. Низкое зрение лишь незначительно улучшается после оптической коррекции.

ХРУСТАЛИКА ЭКТОПИЯ — относительно часто встречающаяся аномалия расположения хрусталика. Тип наследования — аутосомно-доминантный и аутосомно-рецессивный. Подвывих и вывих хрусталика связаны с аплазией цинновой связки и ресничных отростков с загибом последних в сторону стекловидного тела, что связывается с нарушением метаболизма соединительной ткани наследственного характера, обусловленной дефектом энзима.

Клиника. Процесс, как правило, двусторонний. Отмечается понижение зрения, рефракция вследствие подвывиха хрусталика гиперметропическая. Эктопия иногда сочетается с такими аномалиями размеров хрусталика, как сферофакия и микрофакия. При офтальмологическом исследовании обнаруживаются глубокая передняя камера, иридодонез, часто гетерохромия радужных оболочек. Вывих хрусталика бывает в стекловидное тело, переднюю камеру. При сублюксации в проходящем свете виден край хрусталика в виде дугообразной линии. Хрусталики остаются прозрачными. Изображение глазного дна оказывается удвоенным из-за разного преломления лучей хрусталиком и бесхрусталиковой зоной. При выраженном смещении хрусталик может ущемляться в зрачке и вызвать резкое повышение офтальмотонуса по типу острого приступа глаукомы. Эктопия хрусталика нередко сочетается с пигментной дегенерацией сетчатки, мегалокорнеа, эпикантусом и другими изменениями глаз. Эктопия хрусталика является частым симптомом при таких заболеваниях, как болезнь Марфана, Маркезани, «дряблая кожа», несовершенный остеогенез, гомоцистонурия.

Лечение заключается в удалении хрусталика или антиглаукоматозных операциях.

ХРУСТАЛИК МАЛЫЙ. МИКРОФАКИЯ — редкая врожденная аномалия развития хрусталика. Описан О. А. Дудиновым в 1929 г. Тип наследования — аутосомно-доминантный. Предполагается, что в основе заболевания лежит наследственное нарушение метаболизма соединительной ткани. Микрофакия часто может сочетаться со сферофакией и являться симптомом брахидактилии, или синдрома Маркезани (короткое туловище, конечности и шея). При биомикроскопии видны золотистый край хрусталика и недоразвитая циннова связка. Малые размеры и большая сферичность часто сочетаются со смещением (эктопией) хрусталика. Хрусталик может ущемляться в зрачке и вызвать приступ глаукомы. У таких больных зрение понижено, рефракция миопическая и с возрастом прогрессирует.

Лечение заключается в удалении хрусталика или антиглаукоматозных операциях. Прогноз сравнительно благоприятный.

ХРУСТАЛИКА ПОМУТНЕНИЕ (врожденная катаракта). Встречается примерно у 5 из 100 000 детей. В Европе и Америке эта патология хрусталика занимает первое место среди причин слепоты у детей. Тип наследования — аутосомно-доминантный и аутосомно-рецессивный и рецессивный, сцепленный с полом. Около 30% случаев врожденных катаракт носят наследственный характер. Пенетрантность гена 95%. Трудно провести четкую грань между катарактой наследственной и катарактой внутриутробной. Не исключено, что кератогенные агенты, даже в малых концентрациях (гиповитаминоз А, С, недостаток фолиевой и пантотеновой кислот, витамина Е, триптофана, цистина, гипокальциемия), при повышенной генетической чувствительности организма к их действию могут вызывать образование катаракты.

Установлено, что некоторые формы болезней с наследственными нарушениями обмена белков, углеводов, липидов, солевого и пигментного, могут вызывать помутнение хрусталика. При трисомии 16—18, 13—15, 21—22, при наследственных страданиях соединительной ткани, при нарушении остеогенеза также могут встречаться катаракты. Помутнения в хрусталике связаны с изменениями его химического состава. Иногда наследственная катаракта появляется в более позднем возрасте. Примером может служить венечная катаракта, которая характеризуется медленным прогрессированием процесса. Биомикроскопически выявляются нежнейшие помутнения в различных зонах хрусталика. Врожденные катаракты в большинстве случаев двусторонние, непрогрессирующие, нередко комбинируются с другими пороками развития глаза. Характерна локализация помутнения в области эмбрионального ядра.

Целесообразно подразделять врожденные катаракты по происхождению на наследственные и внутриутробные, по клинической картине на зонулярную, ядерную, полярную, пленчатую, полиморфную, венечную и диффузную.

Плотные и мягкие катаракты следует называть диффузными, а все редко встречающиеся помутнения хрусталика врожденного генеза — полиморфными катарактами.

По снижению зрительных функций (центрального и периферического зрения) катаракты необходимо подразделять на три степени. При катарактах I степени острота зрения равна или превышает 0,3 (с коррекцией и без нее) и поле зрения не уже 25° в условиях физиологического состояния глаза и нормальной освещенности. Эти катаракты в принципе не подлежат оперативному лечению, и дети

могут обучаться в обычной школе. Катаракты II степени характеризуются такими помутнениями хрусталика, при которых острота зрения равна 0,2—0,05 (с коррекцией и без нее) и центральное поле зрения уже 25°. Детям при отсутствии медицинских противопоказаний может быть произведена экстракция катаракты или оптическая иридэктомия. Дети с катарактами II степени могут обучаться также в школах для слабовидящих. При катаракте III степени острота зрения ниже 0,05 и центральное поле зрения контрольным методом не определяется.

Дети, как правило, должны обучаться в школе для слепых. Не позже чем через год при установлении диагноза катаракты III степени показана экстракция катаракты. Поскольку помутнения хрусталика могут сочетаться с патологией других оболочек глаза, с наличием косоглазия, нистагма, амблиопии и др., необходимо различать изолированные помутнения хрусталика без каких-либо осложнений и сопутствующих изменений — простые катаракты. Если в результате катаракты появились нистагм, косоглазие, амблиопия, глазной тортиколлис, то следует говорить о катаракте с осложнениями. При сочетании помутнения хрусталика с любыми врожденными аномалиями или приобретенной патологией всего глаза, а также организма в целом (микрофтальм, аниридия, колобома зрительного нерва, болезнь Дауна, синдром Марфана и др.) их обозначают как катаракты с сопутствующими изменениями.

Л е ч е н и е катаракт решается в зависимости от характера патологии, остроты зрения и общего состояния ребенка. Более благоприятным для операций является 2—3-летний возраст. Вопрос об экстракции катаракт у детей младшего возраста, острота зрения у которых определяется лишь приблизительно, решается на основании величины и интенсивности помутнения хрусталика, поведения ребенка, его способности ориентироваться в окружающей обстановке. Если все эти изменения выражены в сильной степени, то экстракцию катаракты в связи с опасностью развития нистагма, амблиопии и других осложнений производят в более раннем возрасте. Интервал между операциями на двух глазах — до 6 месяцев. При помутнениях хрусталика III степени в обоих глазах производят экстракапсулярную экстракцию катаракты. В тех случаях, когда в хрусталике имеются прозрачные массы, операцию производят в два этапа: дисцизия сумки хрусталика, а через 7—10 дней при выраженном набухании хрусталиковых масс — удаление этих масс путем аспирации. Иногда производят интракапсулярную экстракцию хрусталика после зонулолизиса с последующей ирис-клипс линзы. При остатках хрусталиковых масс производят активную рассасывающую терапию, применяют ультразвук.

Прогноз при врожденной катаракте тем лучше, чем раньше произведена операция. Хорошие исходы у детей до 3 лет наблюдаются в 80%, после 5 лет — у 18%.

ЦЕЛИАКИЯ (кишечный инфантилизм, Ги — Гертера — Гебнера болезнь) — заболевание, проявляющееся расстройством пищеварения и связанное с нарушением всасывания в тонком кишечнике жиров и углеводов. Заболевание связано с непереносимостью белка клейковины пшеницы и ржи — глиадина, при полном исключении которого больные выздоравливают. Установлено, что наследственная недостаточность иммуноглобулинов А ведет к развитию синдрома целиакии. Частота заболевания в популяции 1 : 3000,

тип наследования — аутосомно-доминантный с неполной пенетрантностью.

Клиника характеризуется снижением аппетита у ребенка, общей вялостью, бледностью кожных покровов. Язык сглажен, размеры живота увеличены. Стул беловатого цвета, блестящий, обильный, содержит много нейтрального жира и жирных кислот. В связи с нарушением всасывания железа развивается анемия. Наблюдаются отставание в росте, остеопороз, рахитические явления; хлориды в поте и слюне в пределах нормы, в крови снижено содержание фосфора, кальция, липидов.

Лечение в основном диетическое, ограничиваются жиры и крахмал. Хлеб изготовляется из рисовой, гречневой, соевой муки. Хорошее влияние оказывает фруктовая диета, применение обезжиренного молока. Препараты поджелудочной железы не дают эффекта. В связи с явлениями полигиповитаминоза назначают витамины (А, группы В и др.). Прогноз при правильном диетическом лечении вполне благоприятный.

ЦЕРЕБРОРЕТИНАЛЬНЫЙ АНГИОМАТОЗ (Гиппеля — Линдау болезнь). Hippel в 1904 г. описал заболевание, характеризующееся ангиоматозом и дегенерацией сетчатки. Lindau в 1926 г. выявил у больных кистозные опухоли мозжечка, почек, яичка и поджелудочной железы. Заболевание нередко имеет семейный характер, наследуется по аутосомно-доминантному типу. Чаще болеют лица мужского пола. Преимущественно заболевание встречается в детском возрасте. Анатомически обнаруживаются кисты внутренних органов и мозжечка, ретинальная дегенерация с образованием множественных мешотчатых аневризм. Болезнь Гиппеля — Линдау является системным новообразованием сосудов и возникает на почве врожденного наследственного порока развития капилляров. Опухоли представляют собой ангиомы с разросшейся глиозной тканью и множественными кистами. Заболевание чаще выявляется случайно.

Клиника. На глазном дне в начальных стадиях заболевания наблюдаются депигментация глазного дна, расширение и извитость сосудов сетчатки, псевдоневрит и легкое помутнение сетчатки. В половине случаев процесс поражает оба глаза. Выраженный ангиоматоз характеризуется резко утолщенными и извитыми артериями и венами, которые образуют клубочки шаровидной формы темно-красного цвета, иногда с желтоватым оттенком. Количество и величина клубочков различны, иногда они образуют крупную шаровидную опухоль, проминирующую в стекловидное тело. Процесс чаще начинается с правого глаза и локализуется в верхненаружном отделе глазного дна. Ретинальные изменения выражаются в появлении экссудата и геморрагий. В области макулы иногда встречается картина звезды. Заболевание прогрессирует, осложняется глаукомой, отслойкой сетчатки, катарактой, иридоциклитом. При неврологическом обследовании — гипертензионный симптомокомплекс и мозжечковые расстройства: атаксия, нистагм, адиадохокинез и др. Кисты и опухоли спинальной локализации идентичны, дают клиническую картину опухоли спинного мозга. В спинномозговой жидкости обнаруживается слабо выраженный синдром белково-клеточной диссоциации.

Диагноз болезни Гиппеля — Линдау обычно ставится офтальмологами, так как ангиоматоз, кисты и дегенерация сетчатки часто являются единственными симптомами. Кисты внутренних

органов нередко не распознаются прижизненно, однако рентгеноскопией черепа и внутренних органов удается обнаружить кальцификаты. Дифференциальный диагноз следует проводить с другими ангиоматозами и болезнью Коатса.

Лечение симптоматическое: применяют дегидратационные препараты (сернокислая магнезия, новурит и т. д.). В некоторых случаях показана рентгенотерапия. Заболевание неуклонно прогрессирует. Прогноз неблагоприятный.

ЦИСТАТИОНИНУРИЯ — болезнь обмена метионина, характеризующаяся задержкой нервно-психического развития ребенка. Описана в 1959 г. Harris и сотр., частота в популяции точно не установлена. Тип наследования — аутосомно-рецессивный.

Цистатионин — промежуточный продукт обмена метионина — в норме расщепляется под влиянием цистатиониназы на цистеин и гомосерин. При снижении активности данного фермента метаболизм цистатионина нарушается, накопление его в тканях приводит к их поражению, причем особенно чувствительной оказывается нервная система. Установлено, что коэнзимом цистатиониназы является пиридоксаль-фосфат, при цистатионинурии активность фермента нарушена вследствие отсутствия способности белковой молекулы апоэнзима связываться с коэнзимом.

Клиника. Заболевание проявляется в раннем возрасте задержкой нервно-психического развития, гипотрофией, в некоторых случаях также тромбопенией, анемией и образованием мочевых конкрементов. Экскреция цистатионина с мочой возрастает до 400—500 мг/24 часа, тогда как нормальная моча содержит лишь следы цистатионина. После нагрузки метионином выведение цистатионина резко возрастает и, наоборот, оно уменьшается при введении витамина B_6 (пиридоксина).

Диагноз основывается на хроматографическом исследовании мочи и выявлении цистатионинурии у умственно отсталых детей.

Лечение: диета с исключением продуктов, содержащих метионин (творог, рыба, грибы), а также применение пиридоксина (гидрохлорида) в дозе до 100 мг в сутки. Прогноз при отсутствии лечения неблагоприятный: как и при фенилкетонурии, развивается тяжелая умственная отсталость.

ЦИСТИНОЗ (синдром Фанкони, болезнь Абдерхальдена — Кауфмана — семейный цистиновый диабет, болезнь накопления цистина, аминокислотный диабет) — наследственное заболевание, связанное с нарушением обмена цистина, кристаллы которого откладываются в тканях и вызывают различные нарушения деятельности внутренних органов. Наиболее значительные нарушения, во многом определяющие клиническую картину болезни, возникают в деятельности почечных канальцев, что приводит к развитию глюкозурии, аминоацидурии и фосфатурии и рахитоподобным изменениям в костях. Заболевание впервые описано Abderhalden в 1903 г. Носит семейный характер и с одинаковой частотой встречается у мальчиков и девочек, наследуется по аутосомно-рецессивному типу. Частота заболевания составляет 1 : 600 000. Заболевание связывается с наследственным ферментативным блоком в обмене цистина. Специфические морфологические изменения в почках выражаются интерстициальным нефритом с канальцевой дегенерацией. В костной ткани выявляются изменения, аналогичные картине рахитоподобного фосфат-диабета: грубоволокнистая струк-

тура, фиброз, явления остеопороза и остеомаляции. В связи с плохой растворимостью цистина в биологических жидкостях при чрезмерном накоплении в клетках он легко выпадает в осадок в виде кристаллов, вызывая различные функциональные нарушения в деятельности внутренних органов. Глюкозурия, аминоацидурия, протеинурия объясняются поражением клеток канальцевого эпителия образовавшимися в них кристаллами цистина.

К л и н и к а. Заболевание проявляется в конце первого — начале второго полугодия жизни потерей аппетита, значительной жаждой, запорами, рвотой после приема пищи и питья или не связанной с кормлением. В то же время сопротивляемость ребенка по отношению к инфекционным заболеваниям снижается. Нередко отмечается светобоязнь, иногда увеличение размеров печени и селезенки, развиваются рахитические изменения костей, однако многие дети погибают еще до развертывания полной картины рахитоподобного заболевания. Летальный исход наступает при явлениях гипертермии, комы и сосудистого коллапса. У части детей рахитические изменения костей, наоборот, становятся доминирующим признаком заболевания, которое характеризуется вялым, подострым течением. Дети отстают в росте, наблюдаются искривления трубчатых костей, теменные бугры, четки на ребрах, гаррисонова борозда на грудной клетке, гипотония мышц. Клинически и рентгенологически эти изменения аналогичны проявлениям рахита, связанного с недостатком витамина D. В моче больных повышено содержание аминоазота (свыше 2 мг на 1 кг веса в сутки) и фосфатов (более 1 г на 1 $м^2$ в сутки), обнаруживается сахар. В терминальных фазах — гипо- и изостенурия. Со стороны крови обнаруживаются умеренная анемия, признаки гиперхлоремического ацидоза и гипокалиемия. Кроме того, имеют место снижение содержания неорганических фосфатов и повышенная активность щелочной фосфатазы. При развитии почечной недостаточности концентрация фосфатов возрастает. От болезни де Тони — Дебре — Фанкони цистиноз отличает начало в более раннем детском возрасте и более неблагоприятное течение. Светобоязнь, если она имеется, указывает на вероятность цистиноза. Кристаллы цистина могут быть обнаружены в роговице при обследовании щелевой лампой.

Л е ч е н и е. Применяют высокие дозы витамина D (до 50 000 ед. в сутки), анаболические стероиды, введение фосфатов и препаратов калия. При выраженном ацидозе назначают растворы бикарбоната натрия внутривенно. При наличии очагов инфекции показаны антибиотики.

Прогноз при цистинозе обычно плохой, через 2—3 года от начала болезни наступает летальный исход.

ЦИСТИНУРИЯ. Наследственно обусловленное заболевание, в основе которого лежит поражение транспортной системы диаминомонокарбоновых аминокислот: цистин, лизин, аргинин, орнитин. Выявлено несколько типов цистинурии в зависимости от типа наследования, с мочой может выделяться в повышенном количестве либо один цистин, либо цистин + лизин, либо четыре аминокислоты вместе, либо цистин + цистеин = гомоцистеиндисульфид. Гетерозиготное носительство патологического гена встречается в 97% случаев цистинурии и, как правило, не требует лечения. Наиболее тяжелые формы заболевания встречаются у гомозиготных носителей (табл. 5). Цистинурия наследуется по рецессивному или неполному рецессивному типу.

Таблица 5

ТИПЫ ЦИСТИНУРИИ (BREMER, 1969)

Генотип	Характер	Аминокислоты мочи	Активное всасывание аминокислот слизистой оболочкой тонкого кишечника
цист/цист	Норма	Норма	Имеется
цист I/цист I	I тип цистинурии	Резкое повышение экскреции цистина, лизина, аргинина, орнитина	Почти полностью отсутствует активное всасывание цистина, лизина, аргинина, оргитина
цист II/цист II	II » »	То же	Отсутствует активное всасывание лизина (всасывание аргинина и орнитина не изучалось). Всасывание цистина составляет $^1/_3$ нормы
цист III/цист III	III » »	» »	Всасывание лизина $^1/_3$ нормы; всасывание оргинина $^1/_4$ нормы; всасывание цистина $^2/_3$ нормы
цист I/цист III	Двойная гетерозиготная	» »	Резко снижено всасывание цистина, но оно выше, чем у гомозиготов I типа
цист II/цист III	То же	» »	Не исследовалось
цист I/цист II	» »	» »	» »
цист/цист I	Гетерозиготы по I типу	Норма	Всасывание лизина $^1/_2$ нормы
цист/цист II	Гетерозиготы по II типу	Некоторое повышение экскреции цистина и лизина	Не исследовалось
цист/цист III	Гетерозиготы по III типу	Значительное повышение экскреции цистина и лизина	» »

Клинически цистинурия проявляется в виде нефролитиаза, гематурии, зачастую инфекции мочевыводящих путей.

Диагноз ставят на основании обнаружения в моче больших количеств цистина или цистеин-гомоцистеиндисульфида. С этой целью применяют цианиднитропруссидный тест и хроматографию аминокислот на бумаге. Кроме того, в последнее время употребляется колориметрический тест с цистиногностом.

Лечение складывается из лечения осложнений (в основном удаление образовавшихся камней) и профилактики нефролитиаза. Среди профилактических мероприятий основными являются следующие: 1) постоянное увеличение диуреза до 2 мл/мин, особенно ночью, когда выделяется наиболее концентрированная и кислая моча; 2) подщелачивание мочи до pH 7,5. Наиболее употребимыми с этой целью препаратами являются бикарбонат натрия (до 30 г в день) и ацетазоламид; 3) ограничение метионина пищи, из которого в основном и образуется цистин; 4) лечение D-пеницилламином 2—3 г в день под контролем цианиднитропруссидного теста (до 150—200 мг цистина на 1 л мочи). Известно, что D-пеницилламин переводит цистин в хорошо растворимый дисульфид (цистеин-D-пеницилламин). Указанный препарат все реже рекомендуется для лечения цистинурии из-за резко выраженного токсического действия: D-пеницилламин может быть причиной анемии, лейкоцитоза, эозинофилии, повышения щелочной фосфатазы в крови, нефротического синдрома, аллергических сыпей, летальных случаев. Кроме того, D-пеницилламин является антиметаболитом пиридоксина, поэтому при его применении необходимо вводить 50—100 мг витамина B_6. Прогноз наиболее неблагоприятен при изолированной цистинурии (нефролитиаз, гидронефроз).

ЦИТРУЛЛИНУРИЯ — заболевание, обусловленное энзиматическим дефектом в цикле синтеза мочевины Кребса — Гензелейта. Известно с 1962 г. (McMurray), до 1968 г. было описано еще 2 наблюдения, однако можно предполагать, что заболевание редко диагностируется вследствие технической сложности методов, необходимых для подтверждения диагноза. Тип наследования — аутосомно-рецессивный.

В норме одним из важнейших этапов цикла Кребса — Гензелейта является образование аргининянтарной кислоты — продукта конденсации цитруллина и аспарагиновой кислоты. Реакция осуществляется в присутствии АТФ при участии фермента — синтетазы аргининянтарной кислоты. При отсутствии этого энзима синтез мочевины нарушается, концентрация цитруллина в крови и в моче повышается, однако непосредственной причиной интоксикации является гипераммониемия.

Клиника. Заболевание проявляется в грудном возрасте рвотой, обезвоживанием, развитием комы с алкалозом и судорожных состояний. В последующем наблюдается задержка нервно-психического развития, гипотония мышц, гиперрефлексия. В периоде интоксикации резко — в 50—200 раз — повышается концентрация цитруллина в плазме крови и ликворе. Концентрация аммиака в крови после приема пищи повышена до 1000 мкг%. Особенно отчетливое повышение аммиака в крови наблюдается после нагрузки глютаминовой кислотой. Выведение цитруллина и мочевины с мочой зависит от количества белка в суточном пищевом рационе. Активность синтетазы аргининянтарной кислоты в печеночном пунктате приблизительно в 20 раз ниже нормы.

Д и а г н о з подтверждается путем количественного определения цитруллина в плазме крови методом хроматографии.

Л е ч е н и е. В периоде криза — регидратационная терапия, после чего — диетотерапия с ограничением белка до 0,5—1 г/кг. Прогноз неблагоприятный: если дети не погибают в периоде интоксикации, то в дальнейшем отстают в психическом развитии.

ШЕЙНО-ГЛАЗО-АКУСТИЧЕСКИЙ СИНДРОМ (синдром Вилдерванка). Описан Wildervanck в 1952 г. Наблюдались семейные случаи. Болеют исключительно женщины.

К л и н и к а. Синдром характеризуется врожденной глухонемотой, двусторонним параличом отводящего нерва с retractio bulbi, гипоплазией половины лица и зубов, аномалией оволосения. Могут быть обнаружены придаток ушной раковины, гетерохромия радужной оболочки, субконъюнктивальная липома, деформации краниоспинального сочленения. У родственников больных обнаруживают глухоту, гидроцефалию, расщепление позвоночника.

Д и ф ф е р е н ц и а л ь н ы й д и а г н о з следует проводить с синдромом Клиппеля — Фейля.

Л е ч е н и е симптоматическое. В отдельных случаях проводится хирургическое лечение некоторых указанных аномалий.

ШЕРЕШЕВСКОГО — ТЕРНЕРА СИНДРОМ. Заболевание впервые было описано в 1926 г. Н. А. Шерешевским, в 1934—1935 гг. Bonnevie, Ulrich, в 1938 г. Turner, который определил это заболевание как «синдром инфантилизма с врожденной перепончатой шеей и вальгированным предплечьем».

К л и н и ч е с к и синдром Шерешевского — Тернера характеризуется выраженным половым инфантилизмом, низкорослостью и образованием кожных складок на боковой поверхности шеи. Низкорослость таких больных не столь выражена, как при гипофизарном нанизме. Обычно больные сложены пропорционально, с широкой грудной клеткой и большим расстоянием между сосками. Эпифизарные линии роста длительное время остаются открытыми, хотя темп роста детей очень замедлен, а рост взрослых больных редко превышает 135 см. Имеют место аномалии развития: торчащие уши, аномалии органов чувств, уменьшенная нижняя челюсть, наличие третьего века, полидактилия, синдактилия, изменение ногтей (уменьшенные, поперечноисчерченные, утолщенные у основания), клинодактилия, отек дистальных отделов нижних конечностей, врожденные пороки сердца (коарктация аорты, дефект межжелудочковой перегородки) и ряд других. На рентгенограммах находят остеопороз. Гонадальный дисгенез является наиболее постоянным симптомом заболевания. При лапаротомии обычно не находят яичников или последние заменяются рудиментарными тяжами, состоящими из соединительной ткани, остатков яичниковой ткани и интерстициальных клеток, напоминающих клетки Лейдига. Приблизительно 80% больных с синдромом Шерешевского — Тернера являются хроматинне гативными. При исследовании кариотипа у больных обычно обнаруживается 45 хромосом. Имеется дефицит X — половой хромосомы. При других вариантах синдрома Шерешевского — Тернера может отмечаться мозаика половых хромосом типа XO/XX; XO/XY; XO/XXX; XO/XYY; XO/XX/XXX. При исследовании эстрогенов обычно обнаруживается их низкое содержание. Содержание гонадотропинов высокое.

Д и а г н о з ставится на основании клиники и данных цитогенетического исследования, в исключительных случаях показана

лапаротомия. Дифференциальный диагноз необходимо проводить с гипофизарным нанизмом, ювенильной микседемой, евнухоидизмом.

Лечение. Необходима терапия анаболическими стероидами и эстрогенами. Перед началом терапии эстрогенами показана диагностическая лапаротомия. При резко выраженных шейных складках (птеригиум) проводят пластическую хирургическую операцию.

ШИЗОФРЕНИЯ (роль наследственности). Болезнь Блейлера (раннее слабоумие) — психическое заболевание, носящее прогрессирующий характер. Распространенность заболевания составляет, по данным различных авторов, от 4 до 8,5 на 1000 населения. Очевидной является роль наследственных факторов. Генетические исследования обнаруживают, что среди родственников больных шизофренией наблюдается увеличение случаев болезни, параллельное степени родства. Так, по данным Kallmann, частота болезни у родителей равна 9,3%, у детей — 16,4%, у полусибсов — 7,1%, у сибсов — 14,2%; у двуяйцевых близнецов — 14,5%, у однояйцевых — 86,2%. Генетические исследования в изолятах (данные скандинавских авторов) показали большую распространенность шизофрении в семьях с родственными браками (5—10%). Предполагается аутосомно-рецессивный тип наследования с 70% пенетрантностью.

Клиника. Основными клиническими проявлениями болезни служат нарастающие изменения личности в виде нарушения ее единства, аутизма и потери связи с реальностью, эмоционального оскудения, своеобразных нарушений мышления. На фоне этих основных (негативных) расстройств в течении заболевания, большей частью в определенной последовательности и связи друг с другом, развиваются продуктивные расстройства: неврозоподобные, аффективные, галлюцинаторные, бредовые, кататонические. Отдельные проявления болезни были известны давно. До выделения заболевания в самостоятельную нозологическую форму определенные особенности его течения были установлены Morel и Magnan, отдельные клинические синдромы описаны Kahlbaum и Hecker и др. Систематизация клинических вариантов, объединение их в самостоятельную нозологическую форму, исходя из характера течения и сходства конечных состояний, принадлежит Kraepelin, который дал болезни название «раннего слабоумия». Bleuler, учитывая основную психопатологическую особенность заболевания — общее расщепление психики (schisis), предложил наименование «шизофрения».

Главным критерием группировки различных клинических вариантов шизофрении в настоящее время является ее течение. По характеру течения выделяют 3 основных варианта шизофрении: 1) непрерывнотекущую, 2) периодическую, 3) приступообразную («шубообразную»). Непрерывнотекущая — основная форма болезни, при которой наиболее полно проявляется типичное для шизофрении сочетание негативных и продуктивных симптомов, а также наиболее очевидна специфическая прогредиентность болезни. Периодическая шизофрения характеризуется периодически возникающими психотическими состояниями, отделенными друг от друга ремиссиями или интермиссиями. Клинические варианты приступов — от аффективных до онейроидно-кататонических — находятся в тесной связи с глубиной поражения. Приступообразная («шубообразная») шизофрения характеризуется сочетанием признаков непрерывнотекущего процесса и возникающих на его фоне очерченных

приступов заболевания. Детская шизофрения в отдельных проявлениях описана Sancte de Sanetis в 1908 г. Систематизация клинических вариантов шизофрении у детей и подростков, классификация болезни по критерию течения, принятая впоследствии и в общей психиатрии, принадлежат Г. К. Сухаревой (1937). Течение заболевания у детей преимущественно непрерывно-вялое. Непрерывно-прогредиентный тип течения встречается реже. Периодическая шизофрения нередко встречается у подростков, особенно девочек.

Различные формы шизофрении в генетическом отношении, по-видимому, неоднородны. По данным Ey Leonhard, риск заболевания при периодических формах значительно выше (21—22%), чем при непрерывнотекущей шизофрении. Большинство авторов придерживаются полигенной природы этого заболевания.

Л е ч е н и е больных шизофренией проводится в стационарных условиях и амбулаторно: поддерживающая терапия во время ремиссии. В зависимости от ведущего психопатологического синдрома применяются нейролептические препараты (аминазин, стелазин, мажептил, галоперидол и др.), а также инсулинотерапия. При поддерживающей терапии дозы препаратов снижаются.

ЭКТО-МЕЗОДЕРМАЛЬНАЯ АНОМАЛИЯ НАСЛЕДСТВЕННО-СЕМЕЙНАЯ. Синдром впервые описан Goltz, Gorlin в 1962 г. Наследуется по аутосомно-доминантному типу.

В к л и н и ч е с к о й к а р т и н е заболевания ведущими симптомами являются кожные поражения — резко отграниченные, неправильных очертаний очаги истонченной гиперпигментированной кожи, местами с коричневато-красным оттенком, на гипопластических участках кожи могут выступать жировые грыжи. При гистологическом исследовании кожи — гипоплазия дермы и замещение ее жировыми клетками. Эпидермис не изменен. Отмечаются гипопластичные и дистрофированные ногти, редкий рост волос, на слизистых оболочках — множественные сосочковые высыпания. Описывают колобому радужной оболочки, пигментацию сетчатки, атрофию зрительного нерва. Отмечается расщепление языка по средней линии микро- или брахицефалия, снижение интеллекта. В неврологическом статусе—нистагм, сходящееся косоглазие. Пороки развития: полидактилия, синдактилия, гипоплазия большого пальца, аномалии зубов и пороки сердца.

Д и ф ф е р е н ц и а л ь н ы й д и а г н о з проводят с синдромами Вернера, Блоха — Сульцбергера, Фанкони.

Л е ч е н и е симптоматическое. При показаниях (аномалия пальцев и др.) проводят оперативное вмешательство.

ЭКТОДЕРМАЛЬНО-МЕЗОДЕРМАЛЬНОЙ ДИСПЛАЗИИ СИНДРОМ (синдром Коле, Раушкольба — Туми). Описан Cole в 1941 г., Rauschkolb и Toomey в 1943 г. Заболевание проявляется диффузной пятнистой атрофией кожи на шее, туловище и полосатой атрофией на конечностях, расстройствами пигментации и расширением сосудов, дистрофией ногтей и зубов. Часто отсутствует большой палец и первая плюсневая кость левой стопы и имеется синдактилия последних двух пальцев левой руки.

Л е ч е н и е хирургическое.

ЭКТОДЕРМАЛЬНАЯ ПОЛИГИПОПЛАЗИЯ ВРОЖДЕННАЯ — редкое врожденное семейное заболевание. Описано Christ—Siemens. Характеризуется ангидрозом, гипо- или адонтией, различными дистрофическими изменениями со стороны зубов. Гистологически отсутствуют потовые и сальные железы, обнаруживается

дисплазия волосяных фолликулов и волос. Описаны два основных типа синдрома. Ангидротический синдром проявляется гипотрихозом, ангидрозом и гиподонтией, гидротический — гипотрихозом и аномалией ногтей. Иногда отмечается анонихия, онихогрифоз, кератоз ладоней и подошв, гипо- или аплазия слюнных, слезных и молочных желез, энофтальмия, седловидный нос, дистрофический кератит, атрофический ринит, отставание в росте, гипотрофия половых органов, отсутствие вторичных половых признаков. Отсутствие потоотделения может стать причиной головных болей, головокружений и полиурии.

Л е ч е н и е направлено на устранение отмеченных дефектов.

ЭКТО-МЕЗОДЕРМАЛЬНАЯ ДИСПЛАЗИЯ (Ван Богарта — Озе синдром). Заболевание описано в 1952 г. Наследуется по аутосомно-рецессивному типу. Описаны семейные случаи.

К л и н и ч е с к и е с и м п т о м ы проявляются после 3 лет. Больные имеют характерный внешний вид: уплощенный нос, расширенная переносица, микрогнатия, готическое небо, деформированные уши, гипоплазия глазниц, гипертелоризм. Конечности укорочены, особенно кисти и стопы. Часто снижение интеллекта, миопия и астигматизм. На рентгенограмме — остеопороз, остеолиз проксимальных отделов конечностей.

Д и ф ф е р е н ц и а л ь н ы й д и а г н о з следует проводить с другими дисплазиями.

Л е ч е н и е симптоматическое, показано ношение корригирующих очков.

ЭЛЕРСА — ДАНЛОСА СИНДРОМ. Заболевание описано Ehlers и Danlos в 1901, 1908 гг. Наследуется по аутосомно-доминантному типу. В основе патогенеза лежат дегенеративные изменения коллагеновой и эластической ткани.

К л и н и к а. Первые проявления начинаются в детском возрасте. Они характеризуются повышенной эластичностью кожи, ее растяжимостью, ломкостью и ранимостью ее сосудов, перерастяжением связочного аппарата, обусловливающим чрезмерную подвижность суставов и частые подвывихи. Особенно выражена растяжимость и эластичность кожи на лице и в области больших суставов. Кожа локтевых, коленных суставов истончена, пергаментообразна; сквозь нее проступает сеть телеангиэктазий. Усиленная ранимость кожи приводит к образованию рубцовых изменений. Нередко образуются мягкие, фиброзные, кожные и подкожные, пигментированные опухоли, которые могут обызвествляться. В процесс иногда вовлекается слизистая оболочка щек и языка. Описывают пузырьковые высыпания, напоминающие буллезный эпидермолиз. Заболевание сопровождается аневризмой аорты, дивертикулами пищевода, дилятацией кишечника, эвентерацией диафрагмы, вывихом хрусталика, аномалиями зубов.

Д и ф ф е р е н ц и а л ь н ы й д и а г н о з следует проводить с синдромом Турнера — Кизера и обширной группой наследственных заболеваний, связанных с поражением соединительной ткани, с синдромом ван дер Хеве.

ЭЛЛИСА ВАН КРЕВЕЛЬДА СИНДРОМ. Заболевание описано Ellis van Creveld в 1940 г. Относится к группе эктодермальных дисплазий. Наследуется по аутосомно-рецессивному типу. Родители больных детей часто являются кровными родственниками.

К л и н и к а. Отмечаются диспропорция туловища и укорочение конечностей, пороки развития: полидактилия, синдактилия,

гипоплазии ногтей, множественные экзостозы. Характерны деформации проксимальных отделов длинных трубчатых костей. Часто обнаруживаются аномалии зубов или их отсутствие, спаянность верхней губы с зубным краем десен. Могут иметь место пороки сердца (дефект межжелудочковой перегородки), снижение интеллекта, половой инфантилизм. Рентгенологически: замедленное развитие ядер окостенения в длинных трубчатых костях.

Дифференциальный диагноз следует проводить с микседемой, болезнью Лобштейна.

Лечение симптоматическое.

ЭМБРИОТОКСОН — врожденная аномалия роговой оболочки, встречается сравнительно часто. Тип наследования — аутосомно-доминантный. Изменения в роговице связаны с отложением липидов в боуменовой оболочке и строме вследствие нарушения липоидного обмена.

Клиника. Различают передний эмбриотоксон, располагающийся в поверхностных и средних слоях роговицы, и задний, находящийся на границе с десцеметовой оболочкой. При биомикроскопии определяется кольцевидное помутнение роговицы сероватого цвета шириной 1,5—1 мм, которое тянется вдоль лимба. Процесс не прогрессирует. Зрительные функции не страдают. Нередко эмбриотоксон сочетается с такими аномалиями глаза, как микрофтальм, микрокорнеа, мегалокорнеа, кератоконус и др. Подобно врожденному эмбриотоксону, в роговице пожилых людей образуется и увеличивается круговое помутнение, отделенное от лимба тонкой полосой прозрачной ткани,— старческая дуга, или геронтоксон. Тип наследования и патогенез аналогичен эмбриотоксону.

Лечение не разработано. Прогноз хороший.

ЭНЦЕФАЛОТРИГЕМИНАЛЬНЫЙ АНГИОМАТОЗ ШТУРГЕ — ВЕБЕРА — заболевание, характеризующееся ангиомой кожи, врожденной глаукомой и ангиомой сосудистой оболочки мозга, сопровождающейся разнообразными неврологическими симптомами. Первые случаи болезни описаны Sturge в 1879 г. и Weber в 1922 г. К 1960 г. в литературе было описано 544 случая болезни Штурге — Вебера. Основной тип наследования — аутосомно-доминантный, имеются данные о возможности аутосомно-рецессивного наследования. Патологоанатомически: ангиоматоз кожи, мягкой мозговой оболочки головного мозга, хориоидальных сплетений глазного яблока, ангиоматоз спинного мозга, внутренних органов. Патогенез болезни не известен.

Клиническая картина заболевания в типичных случаях характеризуется классической триадой симптомов: ангиомой кожи, глаукомой и ангиомой мозговых оболочек. Ангиомы кожи отмечаются с рождения и имеют вид «пылающих пятен», локализуются на лице в области иннервации тройничного нерва, чаще I—II ветвей, реже на туловище и конечностях. Глаукома обнаруживается у детей в возрасте от 1 года до 15 лет на стороне ангиомы лица, в отдельных случаях может наблюдаться ангиома хориоидеи и радужной оболочки глаза. Наиболее частыми неврологическими симптомами являются судорожные припадки, носящие очаговый, позднее генерализованный характер, парезы и параличи конечностей центрального характера на стороне, противоположной ангиоме лица и мозговых оболочек. Двигательные расстройства обнаруживаются нередко после судорожных припадков. Значительно чаще, чем форма с полной триадой симптомов, встречается

бисимптомная форма — соответственно в 64 и 23%. В 13% случаев болезни Штурге — Вебера имеет место моносимптомная форма. Для выявления бисимптомной и моносимптомной формы необходимы дополнительные исследования — рентгенологические, генеалогические и др. На рентгенограмме черепа обнаруживаются двухконтурные тени, чаще в теменно-затылочной области, их происхождение связано с кальцинацией сосудов. На глазном дне у многих больных имеется расширение сосудов, явление ангиоматоза. При электроэнцефалографическом исследовании выявляются диффузные и очаговые изменения электрической активности мозга. В цереброспинальной жидкости мозга повышено содержание белка, встречаются единичные эритроциты. Сообщают о нарушениях хромосомного набора у больных: трисомия по 22-й паре, наличие добавочной Y-хромосомы и т. д. У родственников больных нередки ангиомы кожи.

Л е ч е н и е симптоматическое: применяют противосудорожную терапию, препараты, снижающие внутриглазное давление. В отдельных случаях проводят рентгенотерапию на область головы, хирургическое лечение мозговых ангиом и глаукомы.

Профилактика: целесообразно воздерживаться от деторождения в семьях с отягощенной наследственностью.

ЭНЦЕФАЛООФТАЛЬМИЧЕСКАЯ ДИСПЛАЗИЯ СЕМЕЙНАЯ (Краузе синдром). Описан Crause в 1950 г. Наблюдается часто у членов одной семьи.

К л и н и ч е с к и характеризуется двусторонними пороками развития сетчатой оболочки глаза в виде недостаточной дифференциации ее слоев. Имеет место вторичная отслойка сетчатки, псевдоглиома, двусторонняя микрофтальмия, уплощение передней камеры, помутнение хрусталика. Острота зрения снижается до полного амавроза. Синдром сопровождается пороками развития нервной системы — энцефалоцеле, менингоцеле, дисплазией мозжечка и атрофией коры. Гистологическое исследование обнаруживает гипоплазию мозжечка и большого мозга. В легких гипоплазия и аплазия, ателектазы. Нередки пороки развития сердца, почек, желудочно-кишечного тракта и мочеполовой системы.

Д и ф ф е р е н ц и а л ь н ы й д и а г н о з проводят с другими формами семейных дисплазий и хромосомными аберрациями.

ЭПИДЕРМИСА ОТСЛОЙКА ПУЗЫРЧАТАЯ ВРОЖДЕННАЯ (Вебера — Кокейна синдром). Описан Weber и Coekayne в 1933 г. Наследуется по доминантному типу.

К л и н и к а. Заболевание начинается в детстве, но наблюдаются случаи и позднего его развития. Патогенез: патология капилляров и нарушение функции печени. Проявляется рецидивирующими буллезными высыпаниями на стопах и кистях, сходными с буллезным эпидермолизом. Рецидивы наступают спонтанно, в особенности после действия холода или тепла. Синдром сходен с простой формой буллезного эпидермолиза, но отличается от нее предпочтительной локализацией на стопах и кистях. Симптом Никольского отсутствует. В крови эозинофилия.

Д и ф ф е р е н ц и а л ь н ы й д и а г н о з следует проводить с рецидивирующей буллезной дисгидротической эпидермофитией.

Л е ч е н и е см. Буллезный эпидермолиз.

ЭПИДЕРМОДИСПЛАЗИЯ ВЕРРУЦИФОРМНАЯ (синдром Левандовского — Лутца). Заболевание описано Lewandowski и Lütz в 1922 г. Описаны семейные случаи.

Клинически кожные изменения характеризуются плоскими или выступающими над поверхностью кожи гиперкератическими бородавками, которые бывают множественными, разного размера, чаще локализуются на коже верхних конечностей и туловища. Гистологически: гиперкератозом, гипергранулезом, акантозом, вакуолизацией шиповидных клеток, пикнозом ядер.

Дифференциальный диагноз проводят с рассеянными бородавками, бородавчатым акрокератозом Гопфа, болезнью Дарье и некоторыми кератодермиями.

Лечение — электрокоагуляция бородавок, при кератодермии — кератолитические мази, витаминотерапия.

ЭПИДЕРМОЛИЗ БУЛЛЕЗНЫЙ ВРОЖДЕННЫЙ (Кибнера синдром). Описан Koebner в 1886 г. Наследуется по аутосомно-доминантному и рецессивному типу. Оба пола болеют одинаково часто.

Клиника. По клиническому течению различают простую и дистрофическую форму. Врожденный буллезный эпидермолиз характеризуется образованием пузырей после механической травмы. Начинается в раннем детском возрасте. Пузыри поверхностные. Содержимое их прозрачное или геморрагическое. Локализуются на голенях, в области коленных и локтевых суставов; при дистрофической форме на слизистых оболочках пузыри заживают, не оставляя рубцов или атрофий. У детей часто отмечается также гипергидроз ладоней и стоп. Механическая травма ведет к гибели недостаточно эластичных волокон в верхнем слое дермы, в результате чего расширяются кровеносные и лимфатические сосуды. В образовании пузырей при дистрофическом эпидермолизе играет роль нарушение физико-химического и энзиматического равновесия мезенхимальных тканей и проницаемости базального слоя эпидермиса. При дистрофической форме буллезного эпидермолиза пузыри располагаются преимущественно между эпидермисом и дермой, при простой форме — в мальпигиевом слое эпидермиса. Сосочки сглажены. Течение заболевания хроническое, рецидивирующее. Реже наблюдаются атипические формы заболевания: локализованная, рубцующаяся с образованием белых уртикоподобных рубцов, язвенно-вегетирующая.

Дифференциальный диагноз следует проводить с пузырчаткой, дерматозом Дюринга и порфириновой болезнью.

Лечение состоит в применении витаминов A, D_2, C, F, E, группы B, препаратов кальция, железа. В отдельных случаях благоприятные результаты дают кортикостероидные препараты, гамма-глобулин, синтетические противомалярийные препараты. После вскрытия пузырей на эрозивные поверхности накладывают дерматоловую мазь, кортикостероидные кремы с антибиотиками (локакортен-Н, ультралан, дермозолон, геохортон, оксикорт и т. п.).

ЭПИКАНТУС — самая частая аномалия века. Тип наследования — аутосомно-доминантный. Эпикантус характеризуется образованием полулунной складки кожи, которая тянется по обе стороны спинки носа и прикрывает внутренний угол глазной щели. Он часто сочетается с врожденным птозом, блефарофимозом, косоглазием и является симптомом многих наследственных заболеваний. Встречается как симптом при болезни Дауна, туберозном склерозе, челюстно-лицевых дизостозах, при кутис-лакса и многих других заболеваниях. Duke-Elder выделяет следующие виды эпикантуса: 1) epicantus supraciliaris — складка идет от брови и спускается к слезному мешку и ноздре, необычный тип; 2) epicantus palpe-

bralis — складка спускается от верхнего века к нижнеорбитальному краю; 3) epicantus tarsalis — складка от верхнего века спускается к внутренней спайке; 4) epicantus inversus — складка проходит от нижнего века к внутренней спайке. Второй и третий типы встречаются часто. Первые три типа с возрастом уменьшаются. Четвертый тип сопровождается птозом и блефарофимозом, ведет к амблиопии, лечение оперативное. Прогноз благоприятный.

ЭПИЛЕПСИЯ (наследственно-семейные формы). Описаны различные формы наследования: аутосомно-рецессивное, аутосомно-доминантное, сцепленное с полом. Большинство авторов считают, что эпилепсия является гетерогенным заболеванием. Анализ родословных показывает высокую отягощенность по мигрени, дипсомании, энурезу, судорогам различного генеза в семьях больных эпилепсией, что составляет около 30% от всех случаев эпилепсии. Отмечается высокая степень конкордантности по эпилепсии у однояйцевых близнецов: возраст появления первых припадков, их характер, реакция на терапию.

К л и н и к а. Основными клиническими проявлениями семейной эпилепсии являются судорожные припадки различного характера — большие, малые и их эквиваленты. Изменения личности, нередко предшествующие судорожным проявлениям (персеверация, вязкость, эгоцентризм, чрезмерная аффектация) и указывающие на наличие судорожной готовности при генуинной эпилепсии. На ЭЭГ определяется гиперсинхронизация импульсов не только у больных, но и у их фенотипически здоровых родственников. При постановке диагноза исключается симптоматическая эпилепсия.

Л е ч е н и е. Показана длительная противосудорожная и дегидратационная терапия. Лечение индивидуально. Рекомендуется исключить из диеты острую пищу, алкогольные напитки.

ЭПИСПАДИЯ — недоразвитие верхней стенки мочеиспускательного канала (расщепление, укорочение, полное отсутствие), перемещение ее в сторону лона. При легкой форме эписпадии уретра не изменена, но перемещена вверх и наружное ее отверстие расположено между клитором и лоном; вульва и влагалище могут быть развиты нормально. При средней степени выраженности эписпадии уретра укорочена, отмечается частичный дефект передней ее стенки, смещение наружного отверстия мочеиспускательного канала к лону; наблюдаются расщепление клитора и другие дефекты развития наружных половых органов. Тяжелая форма эписпадии — полное отсутствие верхней стенки уретры, дефект может распространяться на сфинктер и нижнюю часть передней стенки мочевого пузыря. При тяжелой форме эписпадии наблюдаются пороки развития наружных половых органов: несращение лонных костей, клитора, отсутствие передней спайки, псевдогермафродитизм и другие аномалии развития. Симптомы эписпадии: недержание мочи при значительном дефекте передней стенки уретры с нарушением функции сфинктера мочевого пузыря.

Л е ч е н и е оперативное. Операции у детей рекомендуются в возрасте старше 6—8 лет. При грубых пороках (полная эписпадия, эктопия мочевого пузыря) возникает опасность восходящей инфекции, операцию делают в раннем возрасте (старше 1 года).

ЭПИТАРЗУС — аномалия развития слизистой оболочки. Описан Sharpringer в 1899 г. Встречается в 0,07% случаев как результат задержки обратного развития дупликатур слизистой оболочки.

Клиника. Эпитарзус — дупликатура слизистой оболочки в области хряща верхнего века и переходной складки. На слизистой оболочке верхних век располагается пленка белесовато-розового цвета с гладкой поверхностью. Она начинается в области верхнего свода и, опускаясь на хрящ, незаметно вплетается в конъюнктиву у нижнего края хряща. Шпателем можно пройти под дубликатурой конъюнктивы. Функции глаза не страдают.

Дифференциальный диагноз проводят с трахомой. Лечению не подлежит. Прогноз хороший.

ЭРИТЕМА ЛАДОНЕЙ (Лейна синдром). Описан Lane в 1929 г. Представляет собой семейную наследственную или врожденную симметричную стойкую эритему ладоней и подошв. Поражаются и другие участки кожи. Наблюдается расширение капилляров и богатая сеть сосудов.

Дифференциальный диагноз проводят с плоскими ангиомами, медикаментозной эритемой ладоней и стоп.

Лечение симптоматическое.

ЭРИТРОДЕРМИЯ ВРОЖДЕННАЯ ИХТИОЗИФОРМНАЯ ДАРЬЕ. Описана Darier в 1902 г. Наследуется по аутосомно-рецессивному типу.

Клиника. Характеризуется покрасневшей чешуйчатой кожей, сморщиванием, сухостью ее, быстрым ростом ногтей и волос. Кожа лица сухая, стянутая, с эрозиями и трещинами вокруг рта. Быстро появляются линейные или дугообразные эритемы с легко отслаивающимися серовато-белыми чешуйками в области спины, груди и верхних конечностей. Эритема быстро разрешается, но затем вновь появляется на тех или других местах. Волосы становятся редкими, а ногти слегка дистрофичными. У новорожденных эритродермия может проявляться резко выраженным пластинчатым шелушением, себоррейным состоянием. Кожа шелушится большими жирными пластинками, как бы покрыта пленкой, подобной коллодию, — «коллодийный ребенок». Клинической особенностью везико-буллезной формы эритродермии являются преходящие пузырьки и пузыри, которые возникают в результате акантолиза. Легкие формы эритрокератодермии у детей раннего возраста характеризуются ограниченными бляшками. Гистологически: отмечается кератоз, местами с паракератозом и обычными воспалительными изменениями в дерме. В отличие от обыкновенного ихтиоза зернистый слой сохранен и даже расширен.

Лечение проводят витамином А: внутрь по 15—20 капель 2—3 раза в день или в виде внутримышечных инъекций аевита, содержащего витамины А и Е, по 1 мл через день (до 20—30 инъекций на курс), витамина А по 2 мл внутримышечно через день, на курс до 30 инъекций. Одновременно назначают витамины группы В и тиреоидин по 0,03—0,05—0,1 г 2—3 раза в день. Наружно применяют кремы с витамином А и салициловой кислотой (2—5%), ванночки с отварами череды, дубовой коры или крахмальные.

ЯИЧНИКОВ ПОРОКИ РАЗВИТИЯ. «Половой дисгенез»— отсутствие овогенной паренхимы в половых железах в комбинации с врожденными аномалиями различной степени: гипопластическая матка, недоразвитые трубы и рудиментарная структура половых желез. При гипоплазии яичников наблюдаются черты евнухоидизма, которые обычно не резко выражены.

Добавочные яичники — очень редкая аномалия развития; добавочный яичник может быть расположен в мезосальпинксе слева от аорты, среди мезентериальных лимфатических узлов.

МЕДИКО-ГЕНЕТИЧЕСКИЕ КОНСУЛЬТАЦИИ

Развертывать их целесообразно на базе объединенных лечебных учреждений (поликлиники, больницы). Биохимическая генетика, цитология, достижения прикладной биохимии создали реальные возможности ранней диагностики и своевременной профилактики наследственных болезней человека. Анализ родословных больных (генеалогический метод), методы популяционной генетики позволили выяснить распространение и основные типы наследования заболеваний у людей. Современная медико-генетическая консультация должна состоять из штата высококвалифицированных врачей-специалистов, среднего медицинского персонала. Необходимы биохимическая, цитогенетическая, рентгенологическая, электрофизиологическая и другие лаборатории. В задачи медико-генетической консультации входит диагностика наследственного заболевания, что является необходимым условием правильного прогноза потомства. Вопросы по медико-генетическому консультированию могут быть различны. При отягощенном анамнезе можно обращаться за консультацией до вступления в брак; однако чаще обращаются за консультацией в том случае, когда в семье есть больной ребенок.

Медико-генетическая консультация основывается на тщательном анализе родословной, составлении генеалогической схемы, точной постановке диагноза.

Генеалогические схемы являются важным звеном в обследовании больного, их составление предшествует клинико-лабораторному исследованию. Особенно важен анализ родословных у больных с наследственными заболеваниями. Графическое изображение родственных связей в семье с помощью условных обозначений (см. Условные обозначения) дает возможность установить тип наследования отдельных физиологических и патологических признаков. Родословные начинают составлять с определенного члена семьи, чаще больного, который называется пробандом. Лица одного поколения с пробандом располагаются по горизонтальной линии, каждое предшествующее поколение располагается на схеме также по горизонтальной линии выше линии пробанда, а каждое последующее поколение — ниже линии пробанда. Лица мужского пола обозначаются квадратом, лица женского пола — кружком. Прямая линия между квадратом и кружком обозначает брак, идущая книзу линия ведет к детям, которые располагаются в возрастном порядке — старшие слева, младшие справа. Специальными обозначениями отражаются умершие дети, дети с уродствами и др. Нередко при составлении родословной вводятся буквенные обозначения для графического отображения отдельных нозологических единиц по первой букве заболевания, например А — алкоголизм, Э — эпилепсия и т. д. Для удобства составления родословной сначала можно вычертить родственные связи, касающиеся матери пробанда (материнская линия), затем чертят отцовскую линию. При составлении родословных иногда не обозначают ту линию, где нет исследуемого признака, и чертят линию с наличием патологического признака. Таблица условных обозначений на стр. 234.

Рецессивное наследование заболевания характеризуется, как правило, тем, что родители здоровы, братья и сестры больного в 25% случаев могут быть больны, однако, ввиду того что в семьях число детей бывает небольшим, заболевание нередко носит спорадический характер. Родители больного ребенка чаще, чем в популяции,

состоят в родстве. При доминантном типе наследования заболевание передается от родителей к детям. Однако доминирование может быть полным (абсолютным) или неполным. Соотношение больного и здоровых детей в семье составляет 1 : 1. Оба пола поражаются с одинаковой частотой. Обычно болен один из родителей пробанда.

Особого внимания заслуживает наследование, сцепленное с полом. Больными оказываются в семье почти всегда лица мужского пола, матери которых здоровы. Заболевание среди братьев в семье распределяется 1 : 1. Болезнь передается через женщин, нередко встречается у их родственников мужского пола (можно отметить, что болен отец матери, брат по линии матери, племянник по линии матери). Больные мужчины никогда не передают ген своим сыновьям, но могут передать ген своим дочерям; не пораженные мужчины никогда не передают ген своим потомкам.

Ответ на вопрос родителей должен быть конкретным. Прежде всего следует решить, каков статистический риск последующего ребенка быть больным. Этот риск может быть низким или высоким. Например, в случае гемолитической болезни риск для последующего ребенка быть больным 100%, если отец гомозиготен по резус-фактору. Для других заболеваний риск значительно меньше. В случае хромосомной болезни (болезнь Дауна, синдром Клайнфельтера, болезнь Шерешевского — Тернера, трисомия X, врожденные уродства, вызванные хромосомными аберрациями, и др.) необходимо цитологическое исследование больного и родителей.

Если в случае болезни Дауна у ребенка выявлена регулярная трисомия, то вероятность у матери повторного рождения ребенка с болезнью Дауна невелика и составляет 1 : 1000—15 : 10 000 в тех случаях, когда возраст матери не превышает 35 лет, и она не является носителем аберрантного кариотипа. В случаях транслокационного синдрома Дауна вероятность рождения в семье детей с этой патологией выше. Известно, что частота заболеваний, вызванных аномалиями хромосом, увеличивается с возрастом родителей (особенно с увеличением возраста матери). При решении вопроса о рождении ребенка в семье, где был больной хромосомным заболеванием, необходимо провести тщательное эндокринологическое, биохимическое исследование родителей.

Для решения вопроса о дальнейшем деторождении в семье необходимо оценить тяжесть имеющегося поражения у первого ребенка. Например, синдактилия, полидактилия, мелкие аномалии скелета не являются серьезным противопоказанием к дальнейшему деторождению, даже если риск передачи дефекта высок. Особое место в медико-генетической консультации занимают вопросы, связанные с риском рождения больного ребенка в семьях с различными нарушениями обмена веществ. В задачу медико-генетических консультаций должно входить внедрение в практику достижений прикладной биохимии.

Можно предсказать высокую вероятность рождения больного ребенка в браке между родственниками больного и гетерозиготным супругом (супругой). Родственники больного наследственным заболеванием составляют «группу высокого риска», которая подлежит тщательному генеалогическому, цитологическому, биохимическому и клиническому исследованию.

При медико-генетической консультации целесообразно учитывать эмпирический риск для ряда наследственных заболеваний, сведения о которых можно найти в руководствах по медицинской

УСЛОВНЫЕ ОБОЗНАЧЕНИЯ ПРИ СОСТАВЛЕНИИ РОДОСЛОВНЫХ

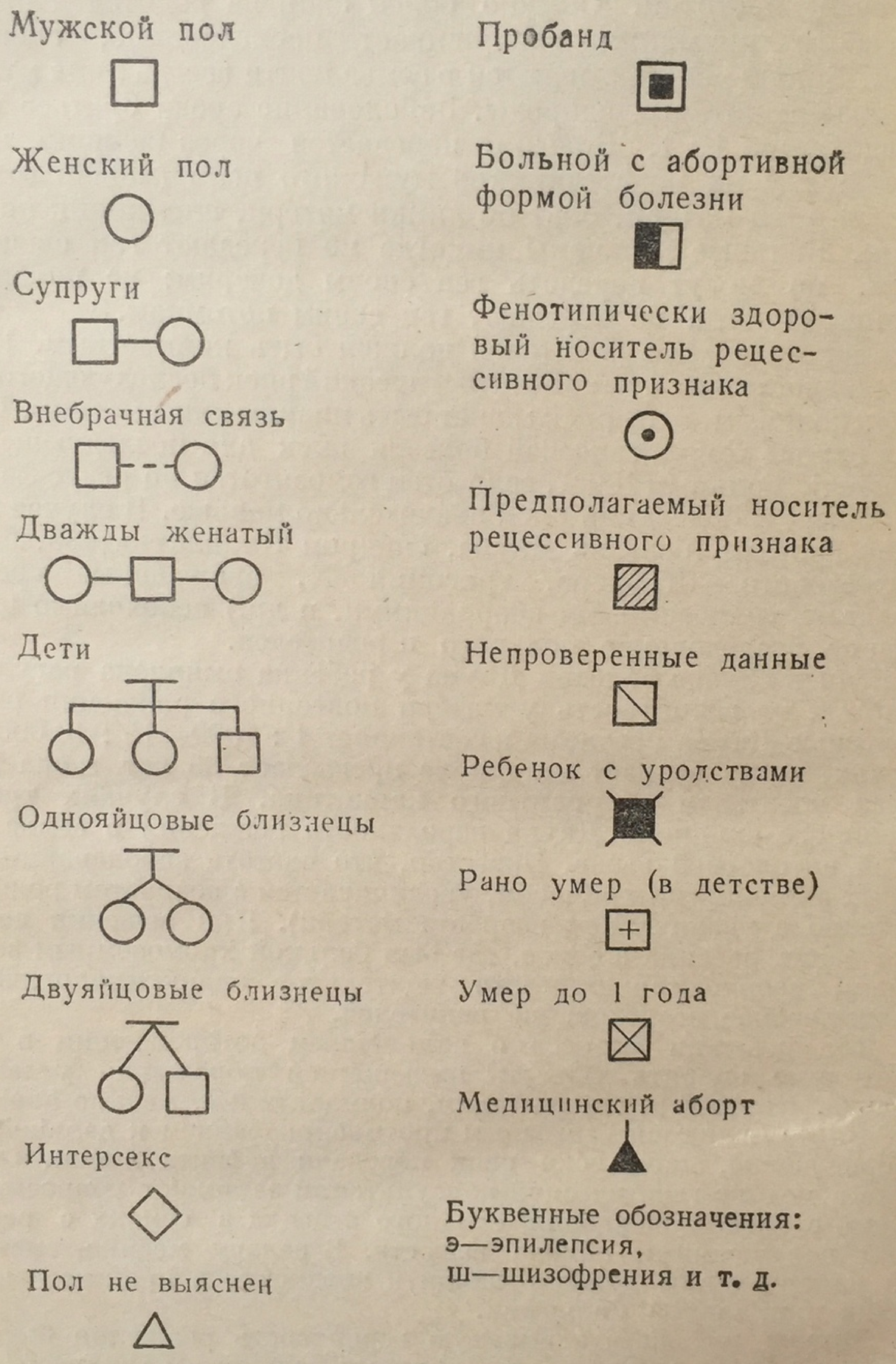

генетике. Необходима существенная поправка на особенности данной семьи, а также учет клинических проявлений формы наследственного заболевания. Диспансерный учет и наблюдение за семьями, где имеются больные с наследственными заболеваниями, будут способствовать совершенствованию работы медико-генетических консультаций.

ПРИЛОЖЕНИЕ

СЛОВАРЬ ОСНОВНЫХ ГЕНЕТИЧЕСКИХ ТЕРМИНОВ

АБЕРРАЦИЯ ХРОМОСОМНАЯ — изменение структуры всей хромосомы или одной хроматиды, возникающее в результате разрыва, за которым может следовать соединение разорванных концов в новых сочетаниях. Различают три основных типа хромосомных аберраций: 1) хромосомные разрывы — отделение концевого сегмента от остального тела хромосомы; 2) интерстициальная делеция — выпадение внутреннего сегмента хроматиды; 3) транслокации — обмен отдельными сегментами в двух различных хромосомах.

АЛЛЕЛЬНЫЙ ГЕН. Любой локус хромосомы может иметь различную структуру, и поэтому в нем располагаются разные гены, называющиеся аллельными.

АУТОСОМЫ — хромосомы, имеющие одинаковое строение у самца и самки (т. е. все хромосомы, кроме половых).

БИОЛОГИЧЕСКОЕ МОДЕЛИРОВАНИЕ В ГЕНЕТИКЕ — отрасль экспериментальной биологии, занимающаяся анализом наследственных признаков и заболеваний у животных, аналогичных наследственным заболеваниям человека. Дает возможность изучить ряд вопросов, которые нельзя изучить непосредственно у больных.

БЛИЗНЕЦОВЫЙ МЕТОД — определение относительной роли наследственности и среды в развитии признаков путем установления внутрипарного сходства (конкордантности) и различия (дискордантности) однояйцевых и разнояйцевых близнецов. Метод состоит в статистическом сравнении совпадений по данному признаку, с одной стороны, монозиготных близнецов и, с другой — дизиготных близнецов. Чем больше сходство у монозиготных близнецов при несходстве дизиготных, тем больший удельный вес имеют наследственные факторы в развитии признака.

БЛИЗНЕЦЫ — особи, развивающиеся из одной яйцеклетки и генетически идентичные. Близнецы двуяйцевые, неидентичные (дизиготные) возникают вследствие оплодотворения двух яйцеклеток. Генетически они сходны между собой не более чем сибсы. Различия между однояйцевыми близнецами связаны с влиянием внешней среды, а между двуяйцевыми — обусловлены генетическими и средовыми факторами. Близнецы встречаются с частотой 1 на 90 родов, причем $^1/_4$ из них являются монозиготными. Монозиготность близнецов определяется по идентичности таких признаков, как группы крови, дерматоглифические узоры, реакция на трансплантацию, пол и др. Различие по одному из кардинальных признаков является доказательством дизиготности. Близнецовый метод, предложенный в 1876 г. Halton, используется в клинической генетике

для анализа взаимодействия генетических факторов и факторов внешней среды и для выяснения особенностей клинического течения наследственных заболеваний. Метод состоит в сопоставлении идентичности близнецов по признакам (конкордантность) и несходстве в отношении анализируемого признака (дискордантность).

ГАМЕТА — половая клетка, способная к оплодотворению.

ГАПЛОИДНЫЙ НАБОР ХРОМОСОМ — полный одиночный набор непарных хромосом. У человека гаплоидный набор состоит из 23 хромосом (22 аутосомы и половая хромосома).

ГЕН — единица наследственной информации, занимающая определенный локус в геноме и детерминирующая развитие признака. Ген представляет собой участок молекулы ДНК с определенной функцией, заключающейся в кодировании синтеза белка.

ГЕНЫ КОМПЛЕМЕНТАРНЫЕ — два неаллельных гена, которые по отдельности не оказывают никакого действия, но вместе вызывают развитие определенного признака.

ГЕНЕТИКА — учение о наследственности и изменчивости организмов.

ГЕНЕТИЧЕСКИЙ КОД — сочетание триплетов из оснований ДНК и у некоторых вирусов РНК, несущие генетическую информацию для белкового синтеза.

ГЕННЫЙ КОМПЛЕКС — группа генов, комбинированное действие которых определяет развитие данного признака. Генный комплекс подразделяют на основные гены, определяющие развитие признака, и гены-модификаторы, определяющие особенности признака.

ГЕНЕТИКА КЛИНИЧЕСКАЯ изучает закономерности наследственной передачи патологических признаков, их распространение и проявляемость в зависимости от условий внешней среды, разрабатывает вопросы лечения, прогноза и профилактики наследственных болезней человека.

ГЕНЕТИКА ПОПУЛЯЦИОННАЯ — раздел генетики, изучающий законы, определяющие генетическую структуру популяции и действующие в популяции эволюционные факторы. Используют также математические модели, чтобы проанализировать и проиллюстрировать взаимодействие таких факторов, как селекция, размеры популяции, мутационный процесс, миграции и т. д.

ГЕНЕАЛОГИЧЕСКИЙ МЕТОД служит для выяснения родословных связей рассматриваемого индивидуума (пробанда). Графическое изображение их носит название родословного «дерева», анализ которого дает возможность сделать заключение относительно закономерностей наследования рассматриваемого признака в данной семье. Тип наследования, при котором признак может быть обнаружен в нескольких последующих поколениях с равной частотой среди мужчин и женщин, называется доминантным. У пробанда один из родителей имеет этот признак, 50% потомства имеют шанс обладать данным признаком. Доминантный признак наследуется, как правило, без пропуска поколений. Рецессивно наследуемый признак характеризуется при анализе родословной пропуском поколений и распределением среди потомства, согласно классическим законам Менделя. Фенотипически данный признак, как правило, у родителей не проявляется, поскольку ген, контролирующий данный признак, находится в гетерозиготном состоянии. Особенностью наследования, сцепленного с полом, является то, что признак выявляется у лиц мужского пола, в то время как у матерей анализируемый признак находится в скрытом состоянии. В этом

случае мать является носителем гена, контролирующего данный признак. Тот же самый анализируемый признак может встречаться у родственников матери мужского пола (отца, брата, племянника).

ГЕНОГЕОГРАФИЯ — раздел генетики, предметом которого является анализ географического распространения определенного гена в популяции данного вида. Геногеография изучает причины и ход процессов географической распространенности генов.

ГЕНОМ см. Генотип.

ГЕНОТИП — совокупность генов организма, определяющая наследственную конституцию. В гаметах диплоидных видов имеется один такой геном, в соматических клетках — по два генома. Клетки полиплоидных видов содержат по нескольку геномов.

ГЕТЕРОЗИГОТА — особь, имеющая несколько типов генетически различных половых клеток; это обусловлено тем, что соответствующие локусы гомологичных хромосом содержат разные аллели, следствием чего является наличие скрытых признаков.

ГИБРИД — особь, полученная в результате скрещивания между генетически различающимися родителями.

ГОМОЗИГОТА — особь, содержащая в гомологичных локусах идентичные аллели.

ГОМОЗИГОТНОСТЬ — наличие идентичных аллелей во всех локусах гомологичных хромосом.

ГРУППА СЦЕПЛЕНИЯ — совокупность групп генов, локализованных в хромосоме, имеющих высокую вероятность передаваться совместно.

ДЕЛЕЦИЯ — утрата одного из участков хромосомы.

ДЕРМАТОГЛИФИКА — изучение кожного рисунка ладоней и стоп с помощью отпечатков. При изучении популяции метод состоит в сопоставлении частоты трех главных типов узоров и вычислении индекса интенсивности узора. Показано, что имеется связь между хромосомными болезнями и особенностями дерматоглифических узоров.

ДИПЛОИД — организм с двумя гомологичными наборами хромосом в соматических клетках. Диплоидный набор хромосом — набор хромосом, в котором каждый тип хромосом представлен парно. Он присущ соматическим клеткам животных и человека.

ДНК — дезоксирибонуклеиновая кислота, состоящая из двух спирально скрученных полинуклеотидных цепей; основной химический компонент хромосом содержит генетическую информацию, закодированную в расположенных в определенном порядке основаниях.

ДОМИНАНТНЫЙ ГЕН — ген называется доминантным, если его фенотипический эффект проявляется в гетерозиготном состоянии.

ДОМИНИРОВАНИЕ — явление, при котором один из двух разных аллелей гетерозиготы (доминантный аллель) оказывает более сильное влияние на формирование соответствующего признака особи, чем другой аллель (рецессивный).

ДРЕЙФ ГЕНОВ — изменение генетической конституции популяции, состоящее в ненаправленном изменении концентрации генов, вызываемое случайными причинами, в частности малыми размерами популяции (поэтому дрейф генов не ведет к генотипическому приспособлению к среде).

ЕВГЕНИКА — наука об улучшении человеческого рода (ев — хороший, геноз — род). Дискредитирована фашизмом, проводившим на основе расовой теории геноцид.

ЗИГОТА — оплодотворенное яйцо — диплоидная клетка, образовавшаяся из слияния гаплоидной мужской и женской гамет.

ИЗОЛЯТЫ — сравнительно изолированные популяции (группы населения), которые вследствие экономических, территориальных и других условий заключают браки внутри этой группы, следствием чего является неравномерное распределение генов по всей популяции.

ИНБРИДИНГ — скрещивание между родственными особями.

КАРИОТИП — комплекс хромосом индивида. Термин часто употребляется при микрофотографировании метафазных пластинок с последующей их стандартизацией (идиограмма).

ЛОКУС — место расположения гена в хромосоме.

МЕЙОЗ — редукционное деление; процесс ядерного деления, ведущий к образованию гаплоидной фазы, в которой число хромосом уменьшено вдвое по сравнению с диплофазой (диплоидным набором хромосом). В течение мейоза ядро делится дважды, а хромосомы — один раз. Мейоз — необходимая предпосылка образования половых клеток (гамет), обладающих гаплоидным набором хромосом.

МИТОЗ — деление ядра, приводящее к образованию двух дочерних клеток с тем же числом хромосом, что и родительская клетка. Это возможно потому, что в промежутке между двумя последовательными делениями каждая хромосома удваивается.

МЕНДЕЛЯ ЗАКОНЫ. 1. Правило единообразия первого поколения: при скрещивании гомозиготных особей все гибриды первого поколения имеют одинаковые признаки.

2. Правило расщепления: потомство гетерозиготных особей уже неоднородно — в нем появляются особи с доминантным и рецессивным признаком в соотношении 3 : 1 (в случае одной пары признаков).

3. Правило независимого наследования: генетически обусловленные признаки наследуются независимо друг от друга, сочетаясь во всех возможных комбинациях, подчиняясь законам вероятности. Исключение из правила — сцепление признаков.

МОНОСОМИЯ — нехватка одной из двух гомологичных хромосом в диплоидной клетке.

МУТАЦИЯ — изменение генетической информации, сохраняющееся при наследственной передаче. В современном представлении мутация подразумевает химическое (замена одной пары нуклеотидов) или мелкое структурное изменение хромосомы (деление или вставка пары нуклеотидов).

МУТАГЕННЫЕ ФАКТОРЫ (мутагены) — факторы внешней среды, обусловливающие возникновение мутаций (ионизирующее излучение, ультрафиолетовые лучи, ряд химических соединений и др.).

НАСЛЕДОВАНИЕ, КОНТРОЛИРУЕМОЕ ПОЛОМ, — тип наследования, обусловленный генами, локализованными в половых хромосомах, проявление которых контролируется полом. При этом признаки, обусловленные генами, проявляются у обоих полов по-разному.

НАСЛЕДОВАНИЕ, ОГРАНИЧЕННОЕ ПОЛОМ, — тип наследования признаков, контролируемых определенными генами, передающимися и тому и другому полу, но фенотипически проявляющихся исключительно или преимущественно у одного пола.

НАСЛЕДОВАНИЕ ОДНОСТОРОННЕЕ — в случае гетерогаметности мужского пола непосредственная передача генов, локализо-

ванных в Y-хромосоме, от отца к сыновьям, а в случае гетерогаметности женского пола — от матери к дочерям.

НАСЛЕДОВАНИЕ, СЦЕПЛЕННОЕ С ПОЛОМ, у человека — тип наследования, характеризующийся тем, что гены, ответственные за определенный признак, локализованы в половых хромосомах, в связи с чем передаются вместе с ними и, в частности, даже в случае рецессивности всегда проявляются у мужчин.

НОРМА РЕАКЦИИ — специфическая реакция организма на воздействие факторов внешней среды, определяемая генотипом и приводящая к развитию определенного признака. Наследственные факторы (гены) определяют норму реакции и лишь через нее — окончательный признак. Так, например, в нормальных условиях большинство населения не имеет зоба. При нарушении содержания йода в пище лица с одной нормой реакции сохраняют нормальную щитовидную железу, с другой — дают развитие зоба.

ПАТОЛОГИЧЕСКИЕ СОСТОЯНИЯ ВРОЖДЕННЫЕ — аномалии или заболевания, возникающие в эмбриональном периоде и проявляющиеся при рождении. К их числу относятся как наследственные (полидактилия, синдактилия), так и ненаследственные формы (врожденный туберкулез, сифилис, токсоплазмоз).

ПЕНЕТРАНТНОСТЬ — вероятность проявления фенотипического гена в зависимости от условий внешней среды и генотипа.

ПЛЕЙОТРОПИЯ ГЕНА — его способность оказывать влияние одновременно на несколько признаков.

ПОЛИПЛОИДИЯ — увеличение диплоидного числа хромосом (прибавление целых хромосомных наборов: 3n-триплоидия, 4n-тетраплоидия и т. д.).

ПОЛОВОЙ ХРОМАТИН — ДНК-содержащее тельце, расположенное свободно в ядре или под его оболочкой. Обусловлено тем, что при наличии в ядре более одной X-хромосомы добавочная хромосома конденсирована. Поэтому при аномалиях, связанных с увеличением числа X-хромосом, число телец полового хроматина на единицу меньше числа X-хромосом.

ПОПУЛЯЦИЯ — совокупность индивидов данного вида, связанных обычно территориально и скрещивающихся между собой. Элементарная эволюционная единица.

«ПРИЗНАК», или свойство,— употребляется как условное обозначение единицы морфологической, физиологической или биохимической дискретности организма.

РЕЗИСТЕНТНОСТЬ НАСЛЕДСТВЕННАЯ — устойчивость к определенному заболеванию или другому внешнему воздействию, обусловленная генетически: например, устойчивость к малярии у гетерозигот по серповидноклеточной аномалии.

РНК — рибонуклеиновая кислота — полимерная одноцепочечная молекула. Известно несколько типов РНК, отличающихся размером молекулы и оперирующих на разных этапах реализации генетической информации.

РОДОСЛОВНЫЕ ГЕНЕТИЧЕСКИЕ ТАБЛИЦЫ — графические изображения родственных связей членов семьи (родители, дети, внуки) с помощью принятых в генетике символов. Служат для изучения характера наследования физиологических и патологических признаков человека.

СТЕРИЛЬНОСТЬ — бесплодие или угнетение способности производить потомство (частичная стерильность).

ТИП НАСЛЕДОВАНИЯ — закономерность, которой подчиняется наследование какого-либо признака: доминантный, аутосомно-рецессивный, сцепленный с полом и т. д.

ТРАНСЛОКАЦИЯ — переход какого-либо участка хромосомы в другое положение в той же хромосоме или чаще в другой негомологичной хромосоме.

ФЕНОТИП — сумма реальных свойств особи, возникающая в результате взаимодействия генов или взаимодействия между генотипом и окружающей средой.

ХАРДИ — ВАЙНБЕРГА ЗАКОН — определяет соотношение генов в популяции при панмиксии, исходя из соотношения концентраций аллельных генов. Закон отражает генетическое и фенотипическое постоянство популяций.

ХРОМОСОМА — структура, находящаяся в клеточном ядре, на определенных стадиях и при соответствующей окраске видимая в митозе и мейозе. Имеет определенную форму и дифференцирована по всей длине в отношении химической структуры. Ее основным компонентом является ДНК.

ХРОМОСОМЫ ПОЛОВЫЕ ЧЕЛОВЕКА — пара хромосом, которые в зависимости от их комбинации определяют развитие пола. В клетках женского организма имеются две гомологичные X-хромосомы, в клетках мужского — одна X-хромосома и частично гомологичная ей Y-хромосома.

ЦИТОГЕНЕТИЧЕСКИЙ МЕТОД — цитологическое изучение хромосом. Позволяет диагностировать заболевания, связанные с аномалиями хромосом.

ЭКСПРЕССИВНОСТЬ ГЕНА — степень выраженности действия гена. Наследственная патология, обусловленная одним и тем же геном, у разных больных может варьировать от едва заметных проявлений до значительных морфологических и функциональных нарушений. Малозаметное отклонение от нормы служит показателем низкой степени экспрессивности гена у данного больного, значительное отклонение указывает на высокую степень экспрессивности. Экспрессивность во многом зависит от условий внешней среды и взаимодействия с другими генами.

На стр. 3 второй абзац следует читать: «Генетический анализ исключительно важен при различных болезнях ненаследственной природы, поскольку в развитии многих из них определенную роль играют генотипические особенности...»

ПРЕДМЕТНЫЙ УКАЗАТЕЛЬ

Абдерхальдена — Кауфмана болезнь 219
Абдерхальдена — Фанкони синдром 91
Аблефария 5
Агаммаглобулинемия 5
— алимфоцитарная аутосомнорецессивная 6
Агликогеноз 6
Агранулоцитоз 156
— детский генетический 156
— циклический рецидивирующий 155
Аденозинтрифосфатазы дефицит 21
Аддисона — Бирмера анемия 126
Адинамии-гиперкалиемии синдром 163
Адреногенитальный синдром 7
Айриса болезнь 155, 167
Акаталазия 8
Акантоз с пигментной дегенерацией сетчатки глаз и атаксией 5
Акрокератоз верруциформный 98
— бородавчатый Гопфа 229
Акрокератома наследственная 8
Акрокраниодисфалангия 9
Акроостеолиз 9
Акропигментация симметричная 9
— язвенная семейная 9
Акростеносиндактилия 9
Акроцефалосиндактилия 9
Аксельфельда синдром 10
Алакримия 10
Александера болезнь 129, 131, 132
Алимфоцитоз 10
Альберса — Шонберга болезнь 58
Альбинизм 11
Альдера лейкоцитов аномалия 125
Альстрома синдром 11
Альпорта синдром 11
Альперса синдром 145
Альфа-1 дефицит наследственный 11
Альцгеймера болезнь 12, 166, 173
Анальная атрезия с вагинальным свищом 18
Анальгезия врожденная 17
Анальбуминемия 17
Анального отверстия атрезия с вестибулярным свищом 18
Ангидроз гипотрихотический 64
Ангидроза, гипотрихоза и адонтии синдром 18
Ангиогемофилия 206
Ангиокавернома венозная 209
Ангиокератома Мибелли 18
—туловища диффузная 18
Ангиома венозная 209
— ветвистая 209
голубая 209
— плоская 232
Ангиоматоз 209, 219
— менингеальный диффузный 18
— цереброретинальный 218
Андерсена синдром 73, 168
Аневризмы внутричерепные врожденные 19
немия 156
Анемия гемолитическая врожденная 23
— — Риетти — Греппи — Микели 200
— — несфероцитарная 19
— гипопластическая семейная 23
— — врожденная Даймонда — Блекфана 22
— дрепаноцитарная 24
— микросфероцитарная гемолитическая Миньковского — Шоффара 23
— примахиновая 20
— серповидноклеточная 24,47
— Фанкони наследственная апластическая 24
— эритроцитарная идиопагическая хроническая 22
Анииридия 69, 179
Анкилоблефарон 41
Анофтальм 25
— и микрофтальм с орбитальной кистой 65
Альстрема — Ользена синдром 182
Амавротическая идиотия 13, 191
Амилоидоз кожи 117
Амиоплазии врожденной синдром 27
Амиотония врожденная 15
Амиотрофия невральная 15
— прогрессирующая 16
Амиотрофический боковой склероз 16
Аорты коарктация 25
Аперта синдром 9, 39, 78
Аплазия эритроцитарная первичная 22
Апраксии глазодвигательной врожденный синдром 26
Арана — Дюшена болезнь 16
Арахнодактилия 136
Аргининянтарная аминоацидурия 26
Арнольда — Киари синдром 26, 33
Артериальный проток открытый 162
Артрогрипоз 27, 37
Артроостеоониходисплазия наследственная 27
Астено-бульбарный паралич 138
Астигматизм 28
Атаксии-арефлексии наследственный синдром 31
Атаксии-катаракты-карликовости-умственной отсталости синдром 32
Атаксия наследственная 78
— мозжечковая доминантная 29
— полиневритическая 29
— спинальная мозжечковая наследственная 29
— телеангиэктазия 30
Атеросклероз 32
Атетоз двойной 32
Атрофия ядер VI и VII пары черепномозговых нервов врожденная 33
Афазии-агнозии-апраксии синдром 165
Афакия врожденная 215
Афибриногенемия 33
Ахондроплазия 34
Ахроматопия 34
Ацидоз почечный канальцевый 35
— — новорожденных 35

Ацилдегидрогеназы недостаточность 36
Ашера синдром 36

Базилярной инвагинации синдром 26
Барандуна тип гипогаммаглобулинемии 61
Барани синдром 41
Бедра вывих врожденный 36
Бейлера болезнь 224
Бекка саркоидоз 126
Беккера — Ройтера синдром 38
Бера синдром 67, 78
— желтого пятна семейная тапеторетинальная дегенерация 100
— зрительных нервов атрофия семейно-наследственная 104
Берардинелли синдром 143
Бернарда — Сулье болезнь 206
Берьессона синдром 38
Беска синдром 38
Беста макулярная дегенерация 100
— сетчатки тапеторетинальная дегенерация врожденная или инфантильная 194
Билмонда синдром 17
Биндера синдром 96
Бисальбуминемия 17
Блегведа — Хетаусона синдром 75
Блоха — Сульцбергера синдром 19, 56, 154
Боковой амиотрофический склероз 151
Борьессона синдром 38
Брахидактилии сферофакии наследственный синдром 38, 136
Бремера синдром 39
— Фукса миелодизрафия 39
Брока ихтиозиформный дерматоз 110
— эритродермия 9, 170
Брутона болезнь 5
Буллезный эпидермолиз 229
Бульбарно-офтальмоплегическая форма миопатии 150
Бурневилля болезнь 105
— Прингля болезнь 207
Бэкуина — Эйджера синдром 162
Бюкслера роговицы дегенерация семейная 185
Бюргера — Грютца болезнь 38
Ваарденбурга—Клейна синдром 74
Вагнера болезнь 39
Ван Богарта — Де Ври синдром 18
Ван Богарта — Озе синдром 226
Ван Богарта — Шерера — Эпштейна синдром 213
Ван дер Хеве синдром 75, 162, 227
Васкулит геморрагический 39
Вебера синдром 138
Вебера — Кокейна синдром 229
Вегетативной дисфункции наследственно-семейный синдром 40
Век заворот 41
— колобома 41,67
— сращение врожденное 41
Верднига — Гоффмана болезнь 148
Верльгофа болезнь 207
Вернера синдром 19, 226
Вестибулярный семейный синдром 41
Вестфаля болезнь 163
Вестфаля — Штрюмпеля болезнь 51
Вилдерванка синдром 223
Виллебранда болезнь 206
Вилочковой и паращитовидной желез аплазия 96
Вильсона — Коновалова болезнь 51
Вискотта — Олдрича синдром 42
Витилиго 42
Влагалища аплазия 43
Волчанка красная 118
— — семейная 43
Вольмана болезнь 44
Вывих врожденный головки лучевой кости 135
— — бедра 36
Выкидыши самопроизвольные 45

Галактоземия 45, 91
Галлевордена — Шпатца болезнь, 129, 130
Гаммана — Рича синдром 126
Гамсторпа болезнь 141, 163
Гаргоилизм 145
Гарднера синдром 170
Гартнупа болезнь 155
Гемиангиэктазия гипертрофическая 198
Гемиатрофия лица прогрессирующая 46
Гемикрания 139
— мозжечковая 41
Гемералопия врожденная 197, 199
Гемогения 207
Гемоглобинозы 46
Гемоглобинопатии 46
Гемолитическая болезнь новорожденных 47
Геморрагический телеангиэктатический синдром 49
Гемофилия 34, 50, 55, 56
— A, B, C, D 50
— сосудистая 206
Генодерматоз конечностей склероатрофический и кератодермический 51
Гепатоцеребральная дистрофия 51, 92, 204
Герингама синдром 16
Гиалоидо-ретинальная дегенерация 39
Гибсона I тип метгемоглобинемии 22
Ги — Гентера — Гебнера болезнь 217
Гидрооксипролинемия 11
Гидроаденомы из перемещенных зачатков потовых желез и каналов 53
Гидрооксикинуренинурия 53
Генеля синдром 16
Гипоальдостеронизм 60
— вторичный 62
— транзиторный 61
Гипогаммаглобулинемия идиопатическая 61
Гипогликемия идиопатическая семейная 61
Гипопаратиреоидизм 141
Гипопроакцелеринемия 62
Гипопроконвертинемия 62
Гипопротеинемия эссенциальная 62
Гипотрихоз наследственный 64
Гипотиреоз семейный 63
Гипофизарный нанизм 224
Гипофосфатазия 64
Гипофосфатемическая тубулопатия 210
Гипераммонемия 53, 171
Гипербилирубинемия негемолитическая наследственная с ядерной желтухой 53

Гипербилирубинемия юношеская идиопатическая семейная 54
Гипервалинемия 55
Гипергепаринемия 55
Гиперкалиемия 60
Гиперкальциемии и остеосклероза синдром 56
Гиперкератоз-гиперпигментация 56
Гиперкератоз Кирле 114
Гиперлипемия 38
Гиперлипидемия 133, 134, 144
Гиперметионинемия 57
Гиперметропия 57
Гиперостоз генерализованный с пахидермией 58
— кортикальный генерализованный семейный 58
Гиперпаратиреоидизм 56
Гиперсаркозинемия 58
Гипертоническая болезнь 59
Гиперхолестеринемия наследственно-семейная 60
Гиперурикемия 59
Гиппеля — Линдау болезнь 19, 195, 199, 218
Гирке болезнь 72
Гиршпрунга болезнь 90
Гистидинемия 65
Глаз кистозный 65
— малый 65
Глазное дно желто-пятнистое 66
Глазного дна альбинизма и желтого пятна гипоплазии синдром 66
— яблока и глазницы дермоидная киста 67
Глазо-зубо-пальцевой синдром 67
Глаукома 75
— врожденная 67
— первичная 69
Гликогеновая болезнь 72
Гликогеноз 72, 148
— генерализованный идиопатический 73
— диффузный с циррозом печени 73
— нефромегальный 72
— печени 73
Глицинемия 74
Глициноз 74
Глухоты и частичного альбинизма врожденный синдром 74
Глюкозо-6-фосфатдегидрогеназы дефицит 20
Глянцмана тромбастения наследственная геморрагическая 205
Голубых склер, отосклероза, патологической ломкости костей синдром 75
Гомоцистинурия 76
Гонадальный дисгенез 223
Гопфа акрокератоз бородавчатый 229
Готца — Горлина синдром 225
Гоше болезнь 74, 76, 159
Гранулоцитов ядерная асегментация 77
Гранулоцитопения циклическая 155
Гренблада — Странберга синдром 172
Гренува роговицы дегенерация узелковая 185
Грефе синдром 33
Грефе — Сьегрена синдром 78
Гроба синдром 99, 188
Грубера синдром 78
Группы крови 78
Грыжа белой линии 84
— мозговая врожденная 82
— паховая врожденная 83
— пуповинная 86
— пупочная врожденная 84
— пупочного канатика 86
— спинномозговая врожденная 85
— эмбриональная 86
Губы верхней (и неба) незаращение 87, 99
Гуда синдром 88
Гудпасче синдром 125
Гунтера синдром 147
Гуглер синдром 146
Гурлер — Пфаундлера — Гунтера болезнь 145

Даймонда — Блекфана анемия гипопластическая врожденная 22
Дакриоцистит врожденный 88
Дальнозоркость 57
Дарье болезнь 97, 170, 229
— эритродермия врожденная ихтиозиформная 232
Дауна болезнь 89, 148, 152
Дебре — Фибигера синдром 60
Де Ври синдром 91
Девственной плевы атрезия 90
Дега синдром 112
Дежерина — Сотта болезнь 153
Де Ланж синдром 148
Деменция хореическая 214
Денди — Уолкера синдром 33
Денни — Марфана синдром 136
Дерматоз Дюринга 230
Де Тони — Дебре — Фанкони синдром 91
Дефект межжелудочковой перегородки 91
Джонстона синдром 188
Диабет аминокислотный 219
— несахарный 93
— — нейрогипофизарный 92
— — почечный 93
— сахарный 46, 93, 134
— солевой почечный 95
— цистиновый семейный 219
Диатез геморрагический 50, 55, 56, 62
Ди Георга синдром 96
Дизостоз верхнечелюстно-носовой 96
— множественный 145
Дизостоз челюстно-лицевой 69
— черепно-ключично-тазовый 96
— эндохондральный 99
— — множественный наследственный 97
Диммера роговицы дегенерация решетчатая 185
Дипсомания 97
Дискератоз врожденный 97
— фолликулярный 97
Дискортицизм наследственный 7
Дисплазия окулодентодигитальная 99
— хондроэктодермальная 99
— эктодермальная врожденная 38
— эпифизарная множественная 98
— язычно-лицевая 99
Дистрофия миотоническая 149
2,3 дифосфороглицеромутазы дефицит 21
Дойна сотовидный хориоидит 191
Доногу — Ушида синдром 132
Дубина — Джонсона синдром 100
Дюринга дерматоз 230

Дюшенна псевдогипертрофическая форма миопатии 150
Eder III тип метгемоглобинемии 22

Желтого пятна тапеторетинальная дегенерация Бера 100
— — дегенерация желточноформная 99
Желтуха гемолитическая 102
— идиопатическая 100
— хроническая идиопатическая 100
— — семейная негемолитическая 101
— ядерная 102
Желудочно-кишечного тракта аномалии врожденные 121, 125, 190
Желчных ходов атрезия 102
Жильбера — Мейленграхта синдром 54

«Заячья» губа 101
Зоба и глухоты наследственный синдром 107
Зрачковая перепонка 103
Зрительного нерва атрофия врожденная или инфантильная 104
— — — Лебера 103
— — — семейно-наследственная Бера 104
— — диска аплазия 104
— — — ямка 106
— — — глазного дна друзы 105
— — — и сетчатки миелиновые волокна 105
— — колобома 106
— — псевдоневрит 106

Изовалериановая ацидемия 107
Иммунопарез, французский тип 10
— швейцарский тип 6
Интерсексуализм женский ложный 107
— истинный 108
— мужской ложный с женскими половыми органами 109
Инфантилизм психический 109
Иордана лейкоцитов аномалия 126
Истерия 109
Ихтиоз 9, 98, 126
— врожденный 9, 110
Ихтиоза, олигофрении, спастики наследственный синдром 110
—эпилепсии, инфантилизма врожденного, идиотии синдром 110
Ихтиозиформный дерматоз Брока 110

Камуратти — Энгельмана синдром 162
Канавана — ван Богарта — Бертрана болезнь 129, 130
Капилляропатия геморрагическая 206
Карбамилфосфатсинтетазы наследственная недостаточность 110
Картагенера синдром 111
Кератодермия 229
— врожденная 112
Кератоз 57, 112, 114
— наследственный ладонно-подошвенный 112
— рассеянный Ядассона — Левандовского 113
— фолликулярный серпигинирующий Лютца 113
Кератоконус 187
Кетоацидурия с умственной отсталостью 104

Кибнера синдром 229
Кишечный инфантилизм 217
Клайнфельтера синдром 114
Кленового сиропа запаха мочи синдром 115
Клиппеля — Треноне синдром 138
Клиппеля — Треноне — Вебера синдром 198
Клиппеля — Треноне — Парка — Вебера синдром 19
Клиппеля — Фейля синдром 116, 158, 223
Коагулопатия 50
Коатса болезнь 182, 195, 219
— ретинит наружный экссудативный 195
Когана синдром 26
Кожи и слизистых оболочек гиалиноз Урбаха — Вита 116
Кокейна синдром 117
Коле синдром 225
Коленной ямки, крыловидной кожи синдром 117
Коллагеновые болезни 117
Колобома сосудистого тракта и сетчатки 200
— хрусталика 215
Конечностей порок развития наследственный 118
Контрактуры множественные врожденные 27
Кортико-стрио-спинальной дегенерации синдром 173
Костмана синдром 156
Косоглазие содружественное 118
Краббе глобоидно-клеточная лейкодистрофия 129, 130
— синдром 148
Краузе синдром 228
Кретинизм 63
Крейтцфельда — Жакоба синдром 173
Кривошея мышечная врожденная 120
Криглера — Наджара синдром 53
«Крика кошки» синдром 120
Криптофтальм 120
Крипторхизм 121
Криста — Сименса синдром 226
Кристмаса болезнь 50
Крузона синдром 39, 188
Ксантома 134
Ксантоматоз 38, 213
— краниальный 123
Ксантинурия 122
Кугельберга — Веландера болезнь 147
Кули болезнь 200
«Курчавых волос» болезнь 123
Куршмана — Штайнерта — Баттена болезнь 149
Куфса болезнь 14

Лактат-ацидоз наследственный 123
Лактозы непереносимость наследственная 124
Ландузи — Дежерина плече-лопаточно-лицевая форма миопатии 150
Лебера атрофия зрительных нервов 103, 105
— сетчатки дегенерация семейная врожденная 193
Левандовского — Лутца синдром 229
Легкого поликистоз 169
— фиброз семейный идиопатический диффузный 126

Легочно-почечный синдром наследственный 125
Лежьена синдром 120
Лейкодистрофия 14, 129
— глобоидно-клеточная Краббе 129, 130
— с диффузной волокнистой формацией Розенталя 131
— метахроматическая Шольца — Гринфельда 129
— суданофильная 129, 130
Лейкоз 128
Лейкоцитов аномалия Альдера 125
— — Иордана 126
— — Мей — Геглина 126
— — Чедиака, Штейнбрика, Хигаши 128
— нейтрофильных гиперпигментация ядер врожденная 126
— пельгеровская ядерная аномалия 126
Лейна синдром 231
Ленобля — Обино синдром 159
Лентиконус 132
Лепречаунизм 132
Лери синдром 97
Лимитдекстриноз 73
Лимфодерма 197
Липогранулематоз диссеминированный врожденный 133
Липоидозы 133, 144
— внутриклеточные 14
Aβ-липопротеинемия 5
Липохондродистрофия 145
Литтля болезнь 32
Лица колобома 134
Лобштейна болезнь 227
Лоу синдром 91
Лоуренса — Муна — Барде — Бидля синдром 134, 144
Луи — Бар синдром 30
Лучевой кости головки вывих врожденный 135
Лютца кератоз фолликулярный серпигинирующий 113
Ляйтвуда синдром 35

Мажанди отверстия атрезия 33
Мак Ардля болезнь 73
Мак Карри синдром 61
Микростомия 135
Малерба — Шананте болезнь 198
Мальтозы и изомальтозы непереносимость наследственная 135
Маниакально-депрессивный психоз 136
Маринеско — Сьегрена синдром 32, 78
Маркезани синдром 38, 69
Марото — Лами синдром 147
Марфана болезнь 69, 76, 136, 137, 173
Матка раздвоенная 137
Матки аплазия 137
— шейки атрезия 138
Маффучи синдром 138
Мебиуса синдром 33, 149
Мегалокорнеа 184
Меесмана роговицы эпителиальная дистрофия 188
Мезенхимальная дисплазия с пороками развития соединительной ткани 138
Мей — Геглина лейкоцитов аномалия 126
Мейера — Бетса синдром 140
— Швикерата синдром 67
Меланодермия 9
Меллитурия 93
Менкеса болезнь 115
Метгемоглобинемия наследственная 21
Метилмалоновая ацидемия 138
Миастения 130, 141
Мибелли порокератоз 171
Мигрень 139
Микрокорнеа 69, 187
Микросфероцитоз наследственный 23
Микрофакия 216
Микрофтальм 65, 67, 69, 75, 104, 160
Микроцефалия истинная семейная 140
Мильроя болезнь 197, 199
Минковского — Шоффара болезнь 23
Минора синдром 204
Мишора эластома 114
Миоглобинурия пароксизмальная 140
Миодисплазия деформирующая фетальная 27
Миозит оссифицирующий прогрессирующий 141
Миоклонус наследственный 141
— — эпилепсия 142, 144
Миопатия 148, 149
— дистальная 16
— немалиновая 151
Миоплегия пароксизмальная 163
Миопия 142
Миотония врожденная 143
Миотоническая дистрофия Куршмана — Штайнерта — Баттена 172
Мозга белого вещества дегенерация спонгиозная 131
— полиодистрофия прогрессирующая 145
— промежуточного наследственно-семейный синдром 143
Мозговых сосудов обызвествление наследственное 144
Мозжечковая диссинергия миоклоническая 144
Мозолистого тела агенезия врожденная 144
— — дегенерации синдром 144
Моркио синдром 147
Мраморная болезнь 145, 162
Муковисцидоз 5, 125, 168
Мукополисахаридозы 97, 145, 214
Мышечная атрофия спинальная проксимальная врожденная 147
— гипоплазия врожденная 148
— дистония деформирующая 92
— дистрофия миотоническая 149
— — прогрессирующая 126, 148, 149, 162
Мышечной гипертрофии и умственной отсталости врожденный синдром 148
Мышц экстраокулярных фиброз врожденный общий 151
Мюнхмейера синдром 141
Надпочечников коры гиперплазия врожденная 7
— — опухоли врожденные 152
Нанизм 117
— гипофизарный 224
— — церебральный 152
Неба незаращение 153
Неврит гипертрофический интерстициальный 153

Невроз навязчивых состояний 154
Невус остеогипертрофический варикозный 198
— пигментный 53
— — семейный 155
«Негнущегося» человека синдром 154
Незелофа синдром 10
Нейвергелта синдром 118
Нейродермит 155
Нейрофиброматоз 156
— Реклингаузена 154
Нейтропения детская постоянная наследственная 156
— доброкачественная бессимптомная наследственная 156
— периодическая наследственная 155
— семейная 156
Немалиновая миопатия 151
Нефронофтиз Фанкони 157
Нефропатия с глухотой семейная 11
Нильсона синдром 158
Нимана — Пика болезнь 74, 77, 123, 158, 159, 173, 191
Нистагм 160
— миоклония 159
Нормана — Вуда форма амавротической идиотии 13
Норри болезнь 160, 182

Овалоцитоз 160
Огуши сетчатки болезнь 190
Ожирение конституциональное 161
Оксалоз 161
Олбрайта синдром 35
Олбрайта — Бетлера — Блюмберга синдром 210
Олигофрения фенилпировиноградная 209
Оппенгейма болезнь 15
Оротацидурия 161
Ослера болезнь 18
Остеоклазия с макрокранией семейная 162
Остеопетроз семейный 145
Остеосклероз системный наследственный с миопатией 162
Офтальмоплегическая форма миопатии 150
Панмиелопатия инфантильная конституциональная 24
Папиллона — Псома синдром 188
Парагемофилия 62
Паралич периодический гипокалиемический семейный 163, 164
Параплегия спастическая семейная 164
Патау синдром 205
Педжета болезнь 138, 162
Пейтса — Егерса синдром 170
Пелицеуса — Мерцбахера болезнь 129, 131
Пендреда синдром 63, 107
Пентозурия эссенциальная 164
Периодическая болезнь 164
Печени стеатоз гипертрофический семейный 74
Печеночная дисфункция конституциональная 54
Пика болезнь 12, 165, 215
Пилоростеноз 74, 101
— врожденный 166
Пируваткиназы эритроцитов дефицит 21
Пищевода атрезия 167
Платибазии синдром 26
Повышенная чувствительность к солнечным лучам 167
Поджелудочной железы кистозный фиброз 168
Пойкилодермия 117
— врожденная 169
Пойкилосклеродермия 168
Полиноз пигментно-пятнистый 170
Половой дисгенез 232
Половых органов пороки развития 170, 171
Помпе болезнь 73
Порокератоз Мибелли 171
Порфирия 117, 230
«Потных ног» синдром 107
Почечно-мозговой дегенерации и имидазолурии синдром 171
Почка губчатая 171
— «пенистая» 171
Прадера синдром 171
Псевдогемофилия врожденная 206
Прогерия 152, 172
Псевдогипоальдостеронизм 95
Псевдоглиома 195
— сетчатки и стекловидного тела 192
Псевдоксантома эластичная 117
Псевдосклероз спастический 173
Психопатия 173
Псориаз 176
Птоз врожденный 177
Пузырчатка 230
— доброкачественная рецидивирующая семейная 178
Пурпура атромбоцитопеническая 206
— васкулярная 39
— идиопатическая тромбоцитопеническая 207
— хроническая рецидивирующая 207
Пьера — Мари болезнь 29, 58, 78

Равина — Пехера синдром 178
Радужной оболочки гетерохромия 178
— — кисты врожденные 179
— — отсутствие 179
Раушкольба — Туми синдром 225
Рахит, резистентный к витамину D 210
Ребра шейные добавочные 180
Редуктазы — глютатиона дефицит 21
Рейли — Дея синдром 40
Рейно болезнь 9, 196
Реклингаузена болезнь 156
Рендю — Ослера болезнь 49
Ресниц гипертрихоз 180
Ретинит наружный геморрагический 195
— — экссудативный Коатса 195
— пигментный 191
Ретинобластома 180
Ретинопатия врожденная наследственная 182
— точечная 193
Ретиношизис 182
Ретролентальная фиброплазия 183
Рефсума синдром 29
Риетти — Греппи — Микели гемолитическая анемия 200
Ричарда — Рендла синдром 114
Робена синдром 183
Роговица гигантская 184
— коническая 187
— малая 187

Роговицы дегенерация кристаллическая Шнидера 186
— — пятнистая решетчатая 185
— — — семейная Фера 184
— — семейная Бюклера 185
— — узелковая Гренува 185
— дистрофия семейная крапчатая 186
— — эндотелиально-эпителиальная Фукса 186
— — эпителиальная Меесмана 188
— эрозия рецидивирующая семейная 188
Ромберга болезнь 46
Ротмунда синдром 168, 226
Рото-пальце-лицевой синдром 188
Ротора синдром 101
Руда синдром 110
Рук зеркальные движения 188
Русси — Леви синдром 31

Сабуро синдром 189
Сальных желез дистрофия 189
Санфилиппо синдром 147
Сахаров непереносимость 125
Сахарозы непереносимость наследственная 189
Сердца и магистральных сосудов врожденные пороки 190
Серого вещества мозга дегенерация семейная 145
Сетчатки болезнь Огуши
— гипопигментация
— дегенерация диффузная врожденная 190
— — коллоидная 191
— — пигментная 191
— — семейная врожденная Лебера 193
— — тапеторетинальная врожденная или инфантильная центрального типа Беста 194
— — точечная 193
— — центрального типа ювенильная или юношеская Штаргардта 193
— отслойка наследственная 194
— телеангиэктазия 195
— и стекловидного тела псевдоглиома 192
Сирингомиелия 9, 46, 151, 195
Склеродермия 46, 173, 196
Слез отсутствие врожденное 10
Слезных точек и канальцев атрезия 197
Слепота ночная куриная 197
— цветовая 34
Слоновость семейная врожденная 197
Сосудистого тракта и сетчатки колобома 200
Сосудистой оболочки прогрессирующая атрофия 199
— — склероз генерализованный 199
— — и сетчатки кольцевидная атрофия Фукса 199
Сосудисто-костная дизэмбриоплазия 198
Сфингомиелиноз 158
Сьегрена — Ларсена синдром 78, 110

Тибержи — Вайссенбаха синдром 196
Талассемия 47, 200, 201
Тапеторетинальная дегенерация 66, 193
Тевенарда синдром 9
Тея — Сакса болезнь 13, 171
Терри болезнь 183
Тестикулярной феминизации синдром 202
Тетрада Фалло 202
Тимома с агаммаглобулинемией 88
Тирозилурия транзиторная 203
Тирозиноз 202
Тирозинтрансаминазы наследственная недостаточность 204
Томпсона синдром 169
Томсона болезнь 143
Тремор семейный эссенциальный 204
Трипсиногена недостаточность 204
Трисомия D 148, 205
— E 148, 204
— 22-й хромосомы 228
— 16—18-й пары хромосом 148, 204
— 13—15-й пары хромосом 148, 205
Тромбастения наследственная геморрагическая Гланцмана 205
Тромбопатия Виллебранда 206
Тромбоцитарная геморрагическая дистрофия 206
Тромбоцитопеническая пурпура 207
Туберозный склероз 207
Турейна — Солента — Гола синдром 58
Турнера — Кизера синдром 27, 227

Уппа синдром 64
Унферрихта — Лундборга болезнь 142
Урбаха — Вита гиалиноз кожи и слизистых оболочек 116

Фабри синдром 18
Фалло тетрада 202
Фанкони нефронофтиз 93, 157
— панмиелопатия врожденная 24
— синдром 219
Фанкони — Шлизингера синдром 56
Фара синдром 144
Фарбера синдром 133
Фавизм 19
Фенилкетонурия 65, 116, 155, 209
Фенилпировиноградная олигофрения 65, 116, 209
Феллинга болезнь 209
Фера роговицы дегенерация пятнистая семейная 184
Флебэктазия врожденная 209
Фогта болезнь 32
Фордайса болезнь 189
Формиминтрансферазы недостаточности синдром 210
Фосфатдиабет 91, 210
Франческетти синдром 188
Франческетти — Ядассона синдром 56
Фридрейха болезнь 29, 31, 144, 213
Фруктозурия эссенциальная 212
Фруктозы недостаточность наследственная 211
Фукозидоз 212
Фукса роговицы дистрофия эндотелиально-эпителиальная 186
— сосудистой оболочки и сетчатки кольцевидная атрофия 199

Ханда — Кристиана — Шюллера болезнь 123
Ханта синдром 144
Хантингтона хорея 144, 173, 204, 214
Харбитца — Мюллера синдром 60

Хартнупа болезнь 171
Хатсушима — Хакамори болезнь 213
Хенхарта синдром 212
Холестериноз церебральный 213
Холен II тип метгемоглобинемия 22
Хондродистрофия 97, 213
— плода 34
Хореодермия 197, 199
Хорея прогрессирующая наследственная 214
— Хантингтона 144, 173, 204, 214
Хориоидеи колобома 106
Хориоидит сотовидный Дойна 191
Хориоретинит 195
Христа — Сименса синдром 18
Хромосомные аномалии 188
Хрусталик малый 216
Хрусталика колобома 215
— отсутствие врожденное 215
— помутнение 216
— эктопия 215

Целиакия 5, 217
Цереброзидоз 76
Церебромакулярная дегенерация 13
Цереброретинальный ангиоматоз 218
Циена — Оппенгейма болезнь 92
Циклопия 104
Цистатионинурия 219
Цистина накопления болезнь 219
Цистиноз 46, 219
Цистинурия 220
Цитомегалия 73
Цитруллинемия 222

Чедиака, Штейнбрика и Хигаши лейкоцитов аномалия 128
Черепно-лицевые дисплазии 78

Шарко — Кожевникова болезнь 16
Шарко — Мари амиотрофия 31, 154
Шейно-глазо-акустический синдром 223
Шенлейна — Геноха болезнь 39
Шерешевского — Тернера синдром 223
Шизофрения 224
Шнидера роговицы дегенерация кристаллическая 186
Шольца — Гринфельда метахроматическая лейкодистрофия 129
Шпильмейера — Фогта — Баттена болезнь 14
Штаргардта сетчатки дегенерация центрального типа ювенильная или юношеская 19[illegible]
Штодмейстера аномалия лейкоцитов 77
Штурге — Вебера болезнь 19, 144, 199, 227

Эдвардса синдром 204
Экссудативная энтеропатия 5
Эктодермальная полигипоплазия врожденная 226
Экто-мезодермальная аномалия наследственно-семейная 225
— — дисплазия 225, 226
Элерса — Данлоса синдром 173, 226
Элиптоцитоз 160
Эллиса — ван Кревельда синдром 99, 226
Эмбриотоксон 227
Энтропиум 41
Энцефалоофтальмоплегическая дисплазия семейная 228
Энцефалотригеминальный ангиоматоз 227
Эпидермиса отслойка пузырчатая врожденная 228
Эпидермодисплазия бородавчатая 98
— верруциформная 228
Эпидермолиз буллезный 154, 229
— — врожденный 229
Эпикантус 229
Эпилепсия 230
Эписпадия 230
Эпитарзус 230
Эпителиома солитарная обызвествляющаяся 198
Эрба — Гольдфламма болезнь 138
Эрба — Гольдфламма — Ротта ювенильная форма миопатии 150
Эрба — Гольдфламма — Шарко — Штрюмпеля болезнь 164
Эритема ладоней 231
Эритробластоз плода 47
Эритробластопения хроническая 22
— эссенциальная 22
Эритродермия врожденная ихтиозиформная Дарье 231
Эритрофтиз 22
Эритроцитопатия 19
Эстрена — Дамашека синдром 23

Ядассона — Левандовского кератоз рассеянный 113
Яичников пороки 231
Янского — Бильшовского болезнь 14

Редактор *Е. И. Гусев*
Техн. редактор *Н. К. Петрова* Корректор *М. П. Молокова*
Художественный редактор *Н. И. Синякова*
Переплет художника *С. С. Елинсон*

Сдано в набор 7/XII 1970 г. Подписано к печати 15/IV 1971 г.
Формат бумаги 84×108 1/32=7,75 печ. л. (условных 13,02 л.) 20,89 уч.-изд. л.
Тираж 30 000 экз. Т 04682 МС-01

Издательство «Медицина». Москва, Петроверигский пер., 6/8
Заказ № 1643. Ордена Трудового Красного Знамени Первая Образцовая типография им. А. А. Жданова Главполиграфпрома Комитета по печати при Совете Министров СССР
Москва, М-54, Валовая, 28
Цена 1 р. 20 к.

Отпечатано в 11-й типографии Главполиграфпрома, Зак 629.

йноцитов
19, 144,

я 5
ипоплазия
малия на-
5

м 173, 226
синдром 99,

ская дис-
ангиоматоз
узырчатая
давчатая 98
154, 229

обызвествля-
болезнь 138
- Ротта юве-
патии 150
— Шарко —
164
47
оническая 22
нная ихтиози-

синдром 23
ского кератоз
ского болезнь 14

Молокова

IV 1971 г.
20,89 уч.-изд. л.
й пер. 6/8
рвая Образцовая
митета по печати
а. Зак 629.

1р. 20к.

Медицина 1971

Справочник по клинической генетике